

# BASİT HİSTEREKTOMİ SONRASI TANI ALAN SERVİKS KANSERLERİNE GÜNCEL YAKLAŞIM

## UP-TO DATE: APPROACH TO CERVICAL CANCER DIAGNOSED AFTER SIMPLE HYSTERECTOMY

Dr. Kemal Güngördük<sup>1</sup>, Dr. İsa Aykut Özdemir<sup>1</sup>, Dr. Ahmet Şahbaz<sup>2</sup>,  
Dr. Polat Dursun<sup>3</sup>, Dr. Mehmet Gökçü<sup>1</sup>, Dr. Muzaffer Sancı<sup>1</sup>,  
Dr. Faruk Köse<sup>4</sup>, Dr. Ali Ayhan<sup>3</sup>

### ÖZET

Servikal kanser, tüm dünyada jinekolojik kanserlere bağlı ölümlerin önde gelen nedenlerindedir. Pap smear taramasının yaygın kullanımı ile servikal kanser erken tanısı artmaktadır. Ancak, ihmalden ya da olguların yetersiz değerlendirilmesinden dolayı servikal kanser tanısı retrospektif olarak histerektomi sonrası konabilmektedir. Radikal parametrektomi ve radyoterapi, basit histerektomi sonrası tanı alan servikal kanser olgularındaki iki tedavi modalitesidir. Bu çalışmada, histerektomi sonrası tanı alan servikal kanser olgularının nedenleri, tedavi modaliteleri ve prognozları hakkında kapsamlı bilgi vermeyi hedefledik.

**Anahtar Kelimeler:** servikal kanser, basit histerektomi, radikal parametrektomi, radyoterapi

### ABSTRACT

Cervical cancer is one of the leading causes of gynecological cancer deaths in the world. Early diagnosis of cervical cancer has increased with the widespread Pap smear screening. However, cervical cancer cases can be diagnosed retrospectively post-hysterectomy due to inappropriate evaluation of the cases or ignorance. Radical parametrectomy and radiation therapy are the two treatment modalities used to treat cervical cancer cases diagnosed after simple hysterectomy. In the present study, we aimed to give comprehensive information about the causes of cervical cancer cases diagnosed post-hysterectomy, treatment modalities and prognosis.

**Key Words:** cervical cancer, simple hysterectomy, radikal parametrectomy, radiation therapy

Geliş Tarihi: 26/04/2014

Kabul Tarihi: 02/08/2014

<sup>1</sup>T.C.S.B. Tepecik Eğitim ve Araştırma Hastanesi, Jinekoloji Onkoloji Cerrahisi, İzmir, Türkiye

<sup>2</sup>Bülent Ecevit Üniversitesi Tıp Fakültesi Kadın Hastalıkları ve Doğum Anabilim Dalı, Zonguldak, Türkiye

<sup>3</sup>Başkent Üniversitesi Tıp Fakültesi, Jinekoloji Onkoloji Cerrahisi Anabilim Dalı, Ankara, Türkiye

<sup>4</sup>Medipol Üniversitesi Tıp Fakültesi Jinekoloji Onkoloji Cerrahisi Anabilim Dalı, İstanbul, Türkiye

**İletişim:** Dr. Kemal Güngördük

S.B. Tepecik Eğitim ve Araştırma Hastanesi Jinekoloji Onkoloji Cerrahisi Kliniği, İzmir/Türkiye

**Tel:** 0 505 492 17 66

**E-posta:** maidenkemal@yahoo.com

## GİRİŞ

Servikal kanser yılda yaklaşık 500.000 yeni vaka ve 275.000 ölüm ile tüm dünyada önde gelen jinekolojik kanserlerden birisidir (1). Servikal kanserin yaygın taraması ile tespit edilen prekanseröz ve erken evre servikal kanser olgularının tanı konma oranları artmıştır. Servikal kanserin, primer tedavisi radikal histerektomi ya da radyoterapidir. Cerrahi tedavi (radikal histerektomi + pelvik paraaortik lenfadenektomi [PPLND]), özellikle evre IA, IB1 ve seçilen bazı evre IIA1 olgularda tercih edilir (2). Evre IB2, II, III, IVA hastalarda ise kemoradyoterapi uygulanır. Her iki tedavi modalitesinin de, lokal kontrol ve sağ-kalım açısından eşit tedavi başarısına sahip olduğu kabul edilir. Bu tedavi yöntemleri ile 5 yıllık sağ kalım %73.4-97.5 arasındadır (3-5).

Servikal kanser insidansı, yaygın ve düzenli taramalar ile düşmekle beraber, benign nedenli veya preinvaziv lezyonlara bağlı yapılan histerektomiler sonrası serviks kanser olguları tespit edilebilir. Tespit edilen serviks kanserli hastalarda ek tedavi gereksiniminin olup olmayacağı hastanın basit histerektomi (BH) sonrası patolojik bulgularına bağlıdır. BH sonrası tanı alan invaziv serviks kanseri olgularında olası vajinal cuff, paravajinal doku, paraservikal doku, lenf nod tutulumunun da değerlendirilmesi gerekmektedir.

Bu çalışma ile BH sonrası tanı alan serviks kanser olgularının: yönetim stratejisi ve tedavi modaliteleri hakkında güncel bilgiler vermeyi amaçladık.

### Histerektomi Sonrası Tanı ya da Eksik Tanı?

BH sonrası serviks kanseri insidansı %5.3-15'dir (6,7). Birçok çalışmada bu durumun yetersiz preoperatif değerlendirilmeden kaynaklandığı üzerinde durulmaktadır (8-10). Ancak yoğun preoperatif çalışmanın da bu durumu önlemede başarısız olduğunu gösteren çalışmalar da mevcuttur (7,11).

Srimboson ve ark., BH sonrası serviks kanseri tanısı alan 70 hastalık çalışmasında hastaların yaklaşık yarısı anormal kanama ile kliniğe başvurduğu bildirilmiştir (10). Hastaların yaklaşık üçte biri servikal intraepitelyal neoplazi (CIN) endikasyonu ile beşte biri ise anormal kanama endikasyonu ile opere edildiği bildirilmiştir; hastaların BH endikasyonları Tablo.1'de sunulmuştur. Kanama nedeni ile başvuran hastaların yaklaşık %35.4'ünde servikal sitolojik incelemenin yapılmadığı tespit edilmiştir. Hastaların %59'unda normal pelvik muayene bulgularına sahip olduğu ve gros tümör invazyonunun tespit edilmediği bildirilmiştir. Hastaların %31.4'ü CIN nedeniyle histerektomi yapılmış, %22.9'u ise anormal uterin kanama nedeniyle opere edildiği bildirilmiştir. Srimboson'un çalışmasına göre uygunsuz ya da eksik tedavi edilmesinin nedenleri Tablo.2'de veril-

**Tablo 1 • Basit Histerektomi Endikasyonları**

	%
Servikal intraepitelyal neoplazi	31.4
Anormal vaginal kanama	22.9
Myoma uteri	10
Uterin Prolaps	5.7
Mikroinvazif karsinom	5.7
Intraabdominal kanama	4.3
Over tümörü	4.3
Peritonit	2.8
Endometrial Hiperplazi	2.8
Kronik pelvik enfeksiyon	1.4
Endometrial kanser	1.4
Servikal myom	1.4
Adenokarsinoma in situ	1.4
Bilinmeyen	1.4

miştir. Buna göre preoperatif Pap-smear yapılmaması, CIN veya mikro-invaziv kanserli hastaların yetersiz değerlendirilmesi ve negatif Pap-smearli olgular, %63'ünü teşkil etmektedir. Ayhan ve ark. yaptığı çalışmada ise histerektomi sonrası tanı alan hastaların %40.7'si anormal uterin kanama ile başvurduğu %33.3'ünde ise myoma uteri tespit edildiği bildirilmiştir (12). Literatürdeki diğer çalışmalarda da tanısı atlanan invaziv ser-

**Tablo 2 • BH sonrası tanı alan serviks kanseri olgularında uygunsuz ya da eksik tedavi nedenleri.**

	%
Preoperatif Pap smear'in olmaması	22.8
Biyopsiye tespiti edilen CIN*/MIK**'in yetersiz değerlendirilmesi	21.4
Yanlış-negatif Pap smear	18.6
Konizasyon sonrası endoservikal küretajın yapılmaması	8.6
Acil Histerektomi	8.6
Endike olan Konizasyonun yapılmaması	5.7
Kolposkopik değerlendirme hataları	4.3
Anormal Pap smear'in yetersiz değerlendirilmesi	1.4
LEEP*** sonrası Endoservikal küretajın yapılmaması	1.4
Patoloji slidelarının tekrar değerlendirilmemesi	1.4
Gros servikal kitleye biopsi yapılmaması	1.4
Endoserviks üst kısmındaki lezyonun atlanması	1.4
Bilinmeyen sebepler	1.4

\*Servikal intraepitelyal neoplazi

\*\*Mikroinvazif karsinom

\*\*\* Loop Electrosurgical Excision Procedure

viks kanserli olgularda endoservikal küretajın yapılmış olması da en sık nedenler arasında sıralanmaktadır (7,10-11,13).

### Nasıl Tedavi Edilmeli: Radikal Cerrahi/Radyoterapi ?

Ekstrafasyal histerektomi diğer adıyla basit histerektomi sadece Evre IA1 serviks kanseri olgularında uygun tedavi olarak kabul edilebilir (14-16). Evre IA1 dışındaki servikal kanser olgularında paravaginal ve paraservikal yumuşak dokular değerlendirilemediği için basit histerektomi uygun tedavi olarak kabul edilmez. İnvaziv serviks kanseri için eksik tedavi modalitesinin uygulanması, serviks kanseri rekürens riskini %60 oranında artırabileceği literatürde bildirilmiştir. Evre IA2-IIA olgularda BH sonrası 5 yıllık sağ-kalım %50'nin altında iken, radikal histerektomi + PPLND ya da radyoterapi ile tedavi edilen olgularda bu oran %89'dur (17). Evre IIB-IV olgularda hastalısız sağ-kalım yeterli bulunmaması nedeni ile kombine eksternal ışın tedavisi ve brakiterapi önerilen tedavi şeklidir (5).

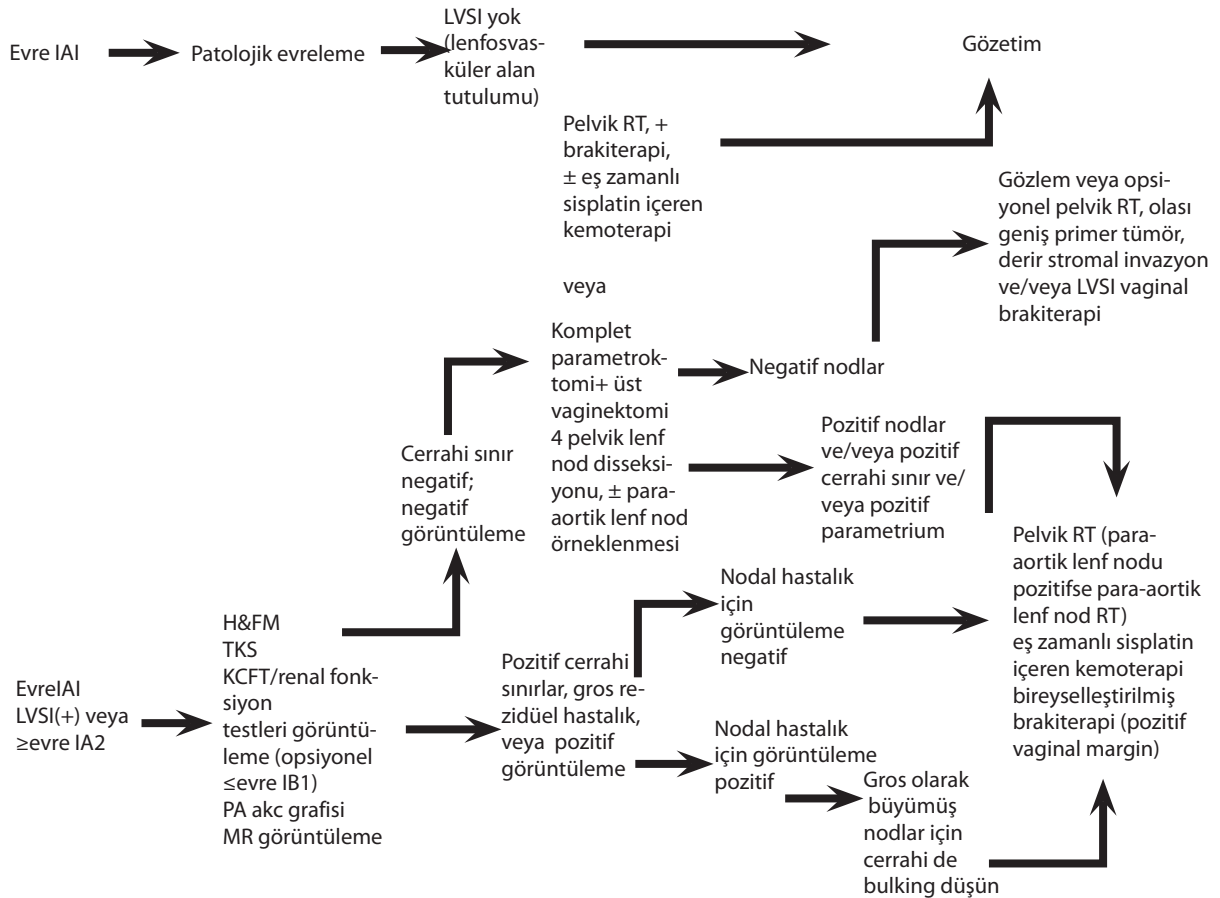
BH sonrası tanı alan invaziv serviks kanserlerinde adjuvant radyoterapi sonrası 5 yıllık sağ kalım literatür-

de %39 ile %96 arasında iken BH sonrası radikal cerrahi uygulanan hastalarda bu oran %67 ile %100 arasındadır (6,11-12,17). BH sonrası tanı alan serviks kanseri olgularında iki tedavi seçeneği bulunmaktadır: radikal parametrektomi + PPLND ya da adjuvant radyoterapi. Ulusal Geniş Kanser Ağı (National Comprehensive Cancer Network), basit histerektomi sonrası insidental olarak tanı alan serviks kanseri olguları yönetim protokolü, Tablo 3'de sunulmuştur (5).

### Radikal Parametrektomi

Cerrahi tedavi, over fonksiyonlarının korunmasına ve lenf nodlarının durumunun değerlendirilmesine olanak sağlar. Radikal parametrektomi, ilk defa 1961 yılında Daniel ve Brunschwing tarafından tarif edilmiştir ve üst vajen, parametrium, rejyonel lenfatiklerin çıkartılması olarak tanımlanmıştır (18). Radikal parametrektominin en belirgin özelliği serviks ve üst vajen komşuluğundaki parametrial dokunun çıkartılmasıdır. Erken evre servikal kanser parametrial tutulum oranı %4-11 iken, lenfovasküler alan tutulumunun olmadığı olgularda parametrial tutulum %1.8'dir (19). Lenf nodu negatifliğinde ise parametrial tutulum oranının

**Tablo 3 • NCNN tedavi protokolü**



%0-1.9 aralığındadır (19-23). Radikal parametrektomi, postoperatif dönemde radyoterapi gerektirmeyen olguların olası radyoterapi komplikasyonlarından korumaktır. Radikal parametrektomi sonrası 5 yıllık sağ kalım %67-100 arasındadır (6, 11-12, 24-25).

Orr ve ark.'ın çalışmasında, radikal parametrektomi yapılan hastaların %74'ünde nodal metastaz, vaginal ve parametrial tutulum tespit edilmemiştir (24). Böylece, hastaların %74'ü olası radyoterapi komplikasyonlarından korunmuştur. Ayhan ve ark.'nın çalışmasında parametrektomi sonrası rezidüel hastalığı olmayanlarda sağ kalım oranı %100 olarak bildirilmişken, rezidüel hastalığı olan hastalarda ise bu oran %80 olarak verilmiştir (12).

Ayhan ve ark., yüksek grade ve pozitif lenfovasküler alan tutulumu olan olgularda postoperatif adjuvan terapi oranının artmış olduğunu yayımlamışlardır (12). Lenfovasküler alan tutulumu ile yüksek grade, artmış lenf nodu metastazı ve rezidüel hastalık pozitifliği ile korelasyon gösterdiği tespit edilmiştir. Aynı çalışmada, radikal parametrektomi sonrası operatif morbidite oranını %18.5'dir. Yüksek grade, pozitif lenfovasküler alan tutulumu varlığında tedaviye adjuvan radyoterapi önerilmektedir.

Leath ve ark.'ın çalışmasında radikal parametrektomi uygulanan hastalarda 5 yıllık sağ kalım %96 olarak bildirilmiştir (11). Operasyona bağlı morbidite oranı %30 olarak bildirilmiştir: insidental sistotomi, ileus, kan transfüzyonu. Opere edilen hastalarda cerrahiye bağlı üriner fistül ve işeme fonksiyon bozukluğu gibi uzun dönem komplikasyonlarının gelişmediğini bildirilmişlerdir. Radikal parametrektomi sonrası asıl sorununun radikal parametrektomi sonrası adjuvant radyoterapi alınma bağlı gelişen morbiditeye bağlı geliştiğini öne sürmüşlerdir. Bu sorunun da hasta seçimine dikkat edilerek ortadan kaldırılabileceğini belirtmişlerdir. Tablo 4'de radikal parametrektomi uygulama endikasyonları verilmiştir. Leath ve ark.'nın aksine Park ve ark. invazyon derinliğinden ve lenfovasküler alan tutulumundan bağımsız olarak küçük rezidüel tutulumu olan (<4cm) olgularda da güvenle ve kolayca uygulanabileceğini bildirmişlerdir (6,11). Çalışmalarında 10 yıllık sağ kalım ve hastalısız sağ kalımı %100 olarak bildirmişlerdir.

#### **Tablo 4 • Radikal parametrektomi tavsiye edilen olgular**

Skuamoz karsinom, adenokarsinom ya da adeno-skuamoz karsinom
Evre IA2, IB1 hastalık varlığı
Derin invazyonu ve cerrahi sınırlarda tümör negatif olan olgular
Vagen veya parametriumda klinik rezidüel hastalığı olmayan olgular

Minimal invaziv cerrahi tekniklerinin gelişmesi ile radikal parametrektomi, laparoskopik ya da robotik olarak uygulanabilmektedir. Servikal ve paravajinal dokunun laparoskopik radikal rezeksiyonu ilk defa Magrina ve ark., tarafından 1999 yılında tarif edilmiştir (26). Laparoskopik radikal parametrektomi, özellikle negatif lenf örneklemeinin olduğu genç hastalarda, hastaları gereksiz radyoterapi uygulamasından koruyarak over fonksiyonlarının korunmasına ve olası radyoterapi komplikasyonlarından korumaktadır. Minimal invaziv cerrahi teknikler, pelvik doku, mesane, ureter, ve rektumun daha iyi görüntülenmesine olanak sağlar ve pelvisdeki derin boşluklara ve dokulara ulaşımı kolaylaştırır.

A.Buda ve ark. yaptıkları çalışmada, laparoskopik parametrektomi yapılan hastaların %75'inin gereksiz radyoterapi uygulamasından kurtarıldığını rapor edilmiştir (27). Junnan Li ve ark.'nın 28 hastalık çalışmasında laparoskopik radikal parametrektomi operasyonu gerçekleştirilmiş ve operasyona bağlı komplikasyon oranı %7.2 olarak yayımlanmıştır (28). Aynı çalışmada toplam sağ kalım oranı %100 olarak bildirilmiştir. Junnan Li ve ark.'a göre laparoskopik radikal parametrektomi, pelvik anatomiye belirlemede ve olası lezyonların tespitinde laparotomiye üstünlük sağlamaktadır. Sinir ve damar hasarı, vizüel büyütme sağlanarak önlenilmekte böylece ureter ve mesane hasar oranları azaltılabilmektedir.

Robotik radikal parametrektomi, Ramirez ve ark. tarafından ilk defa 2008 yılında tarif edilmiştir (29). Robotik cerrahinin kattığı en önemli avantaj: üç boyutlu görüntü sağlayarak daha fazla görüntü kesinliği ve netliği sağlamasıdır. Ramirez ve ark. çalışmalarında, intraoperatif ve postoperatif komplikasyon oranların laparotomi ve laparoskopi ile karşılaştırıldığında anlamlı bir farkın olmadığını bildirmişlerdir (29).

Radikal parametrektomi komplikasyonları, kanama, mesane hasarı ve postoperatif ileus olarak bildirilmiştir (11). Leath ve ark.'nın çalışmasında radikal parametrektomiye bağlı komplikasyon oranı %30 olarak bildirilmiştir (%17'sinde kan transfüzyonu gerektiren kanama, %9'unda insidental sistotomi, %4'ünde postoperatif ileus) (11). Park ve ark.'nın çalışmasında ise radikal parametrektomi komplikasyon oranı %17 olarak belirlenmiştir (6). Literatürde bu oran %8.7 ile 30 arasında değişmektedir (22-25). Radikal histerektomi ile karşılaştırıldığında, radikal parametrektomi tekniğinin kan kaybı, operasyon süresi açısından benzer teknik zorluğa sahip olduğu yapılan çalışmalarda bildirilmiştir (11-12,22-25). Radikal parametrektomi sonrası patoloji sonuçlarının değerlendirilmesinde, olguların %10'unda lenf nod tutulumu, %7'sinde de cerrahi sınır pozitifliği tespit edilmiştir. Olguların %80'inde

cerrahi sınır ve lenf nodu negatif olarak bildirilmiştir (11,22,24-25).

## Radyoterapi

Radyasyon uygulamasının kolay olması nedeniyle ve özellikle cerrahi uygulamanın kontraendike olduğu durumlarda üstünlük sağlar. Parametrial dokunun damardan ve sinirden zengin olması ve parametrektomi sırasında bu damar ve sinir ağının zarar görmesi: kanama ve denervasyon gibi komplikasyonların artmasına neden olmaktadır. Radikal parametrektomi sonrası, radyoterapi ya da kemo-radyoterapi alması gereken olgularda ilk planda radikal cerrahi yerine radyoterapi verilmesi daha uygun gözükmektedir. Radikal cerrahinin artmış morbidite ile gittiği ve ek sağ kalım sağlamadığı yapılan çalışmalarda bildirilmiştir (33-36). BH sonrası serviks kanseri tanısı konan olgularda eksternal radyoterapi ile bir ya da iki doz intravaginal brakiterapi uygulanabilir. Bu olgularında radyoterapi sonrası 5 yıllık sağ kalım oranı %54-93 arasında değişmektedir (6). Uzak metastazı olan olgularda tek başına radyoterapi yerine kombine kemo-radyoterapi önerilmektedir (6,11,33-34).

Smith ve ark., yaptığı 25 hastalık çalışmada benign nedenler için yapılan histerektomi sonrası tespit edilen serviks kanserinde uygulanan pelvik radyoterapi ve vaginal cuff brakiterapinin tümör rekürensini neredeyse tamamen ortadan kaldırdığı bildirilmiştir (35). Ancak radyoterapiye bağlı artmış oranda komplikasyon tespit etmişlerdir. Radyoterapinin dezavantajı özellikle genç hasta popülasyonunda over fonksiyon kaybına yol açmasıdır. Diğer radyoterapi komplikasyonları: radyasyon sistiti, proktit, vaginal kısalık ve kuruluk, fistül oluşumu, ve cinsel fonksiyon kaybıdır (33-37). Atmış Gy üzeri eksternal pelvik radyoterapi uygulamasında, hastaların %6-10'unda müdahale gerektiren komplikasyon gelişebilir (38). Chen ve ark.'nın yaptığı çalışmada, BH sonrası serviks kanseri tespit edilen hastalarda radyoterapi sonrası gastrointestinal komplikasyon oranını %36 olarak bildirmiştir (33). Mikroinvaziv olgularda, gastrointestinal komplikasyonları azaltmak için daha düşük pelvik radyasyon dozu uygulanabilir. Radyoterapi sonrası uzun dönem komplikasyonlar literatürde %5-15 oranında bildirilmiştir (33-40). Park ve ark.'nın çalışmasında ise bu oranın %27'e kadar çıktığı ve bu oranın literatürdeki verilere oranla daha realistik olduğu bildirilmiştir (6).

Smith ve ark.'nın çalışmasında pelvik radyoterapiye vaginal cuff brakiterapi eklenmesinin kanser rekürens riskini ortadan kaldırdığı ancak komplikasyon oranını artırdığını yayımlamışlardır (35). Radyoterapi yoğunluğu azaltılarak komplikasyonların önlenilebileceği gösterilmiştir. Bunun da, sadece pelvik /veya sadece

**Tablo 5 • Basit Histerektomi sonrası tanı alan evre IA2-II serviks kanseri tedavisi**

**Radyoterapi yerine parametrektomi:** Radyoterapiyi reddeden ya da radyoterapiye majör kontraendikasyon teşkil eden durumlarda (örnek: öncesinde pelvik radyoterapi hikayesi, pelvik böbrek varlığı, lupus, skleroderma gibi aktif kollajen vasküler hastalık varlığı) radyoterapi yerine parametrektomi ve pelvik nod diseksiyonu uygulanabilir.

**Yalnızca Vaginal Brakiterapi:** Cerrahi sınırları negatif olan ve tümör invazyonu 10 mm'nin altında olan evre I hastalarda pelvik radyoterapi yapılmaz. Brakiterapi, haftada iki kez olacak şekilde yüksek doz oranında uygulanabilir. Hedeflenen doku hacmi, vagenin proksimal 3 cm'sidir. 20 Gy radyoterapi dozu, seans başına 5 Gy olacak şekilde uygulanır (2 hafta boyunca toplam 4 seans).

**Yalnızca Pelvik Radyoterapi:** yalnızca pelvik radyo terapi bu enstitüde uygulanmamaktadır.

**Pelvik radyoterapi+ vaginal brakiterapi:** 39.6-45 Gy pelvik radyoterapi + 15 Gy vaginal brakiterapi.

**Kemoterapi:** Tıbbi olarak kondisyonları uygun ve yüksek nüks oranına sahip hastalar (örnek: derin invazyon gösteren skuamöz hücreli karsinom veya adenokarsinom, veya berrak hücre histolojili herhangi bir invaziv tümör) pelvik radyoterapi ve vaginal brakiterapiye ek olarak platinyum kemoterapisi uygulanır. Pelvik radyoterapi sırasında, 40 mg/m<sup>2</sup> Sisplatin iv olarak haftada bir kez olacak şekilde uygulanır. Kemoterapi, vaginal brakiterapi ile aynı gün uygulanmamaktadır.

vaginal radyoterapi uygulanarak mümkün olabileceğini bildirilmişlerdir. Radyoterapiye bağlı komplikasyon oranlarını azaltmak için mevcut literatür ışığında tedavi protokollerini modifiye etmişlerdir (Tablo.5) (38).

## SONUÇ

Yetersiz preoperatif hazırlık ve değerlendirme nedeniyle serviks kanseri olgularına basit histerektomi uygulanmakta ve serviks kanseri tanısı postoperatif olarak konmaktadır. Hastaların preoperatif hazırlıklarının yapılması ve smear ve patoloji sonuçlarının yeterli ve tam bir şekilde değerlendirilmesi gerekmektedir. Evre IA1 olgularda tedavide basit histerektomi yeterli kabul edilmektedir. Ancak, Evre IA1 dışındaki serviks kanserlerinde, paravaginal ve paraservikal yumuşak dokular çıkartılmadığı için basit histerektomi tedavi edici değildir. Evre IA2-IIA olgularda histerektomi sonrası 5 yıllık sağkalım %50'nin altındadır, radikal histerektomi ya da radyoterapi ile tedavi edilen olgularda ise bu oran %89'dur. Özellikle genç hastalarda radikal parametrektomi ile over fonksiyonları korunabilir ve olası radyoterapi komplikasyonları önlenilebilir. İleri patolojik bulgulu hastalarda DFS yeterli bulunmaması nedeni ile kombine eksternal ışın tedavisi ve brakiterapi önerilmektedir. Radyoterapi komplikasyonlarını önlemek amaçlı

radikal parametrektomi ve pelvik lenfadenektomi, basit histerektomi sonrası servikal kanser tanısı alan hastalara önerilmelidir. Evre IA2-IB1 serviks kanseri tespit edilen genç hastalarda özellikle over fonksiyon kaybını önlemede ve radyasyona bağlı uzun dönem komplikasyonlarından korumaktadır.

## KAYNAKLAR

1. Ferlay J, Shin H, Bray F, Forman D, Mathers C, Parkin D. GLOBOCAN 2008 v1.2, Cancer Incidence and Mortality Worldwide: IARC CancerBase No. 10. International Agency for Research on Cancer: Lyon, France; 2010.
2. S. Pecorelli, L. Zigliani, F. Odicino. Revised FIGO staging for carcinoma of the cervix. *Int J Gynaecol Obstet.* 2009;105:107-08.
3. Covens, B. Rosen, J. Murphy, S. Laframboise, A.D. DePetrillo, G. Lickrishet *al.* Changes in the demographics and perioperative care of stage IA(2)/IB(1) cervical cancer over the past 16 years. *Gynecol Oncol.* 2001;81:133-37
4. M.A. Quinn, J.L. Benedet, F. Odicino, P. Maisonneuve, U. Beller, W.T. Creasman *et al.* Carcinoma of the cervix uteri. FIGO 26th annual report on the results of treatment in gynecological cancer. *Int J Gynaecol Obstet.* 2006;95:S43-S103
5. National Comprehensive Cancer Network (NCCN) Clinical Practice Guidelines in Oncology (NCCN Guidelines™) - [cited 2013 Jan 14].
6. Park JY, Kim DY, Kim JH, Kim YM, Kim YT, Nam JH. Management of occult invasive cervical cancer found after simple hysterectomy. *Ann Oncol* 2010;21:994-00.
7. Munstedt K, Johnson P, von Georgi R, Vahrson H, Tinneberg HR. Consequences of inadvertent, suboptimal primary surgery in carcinoma of the uterine cervix. *Gynecol Oncol* 2004;94:515-20.
8. Rodolakis A, Diakomanolis E, Haidopoulos D, Voulgaris Z, Protopapas A, Makris N, et al. How to avoid suboptimal management of cervical carcinoma by simple hysterectomy. *Eur J Gynaecol Oncol* 1999;20:418-22.
9. Behtash N, Mousavi A, Mohit M, Modares M, Khanafshar N, Hanjani P. Simple hysterectomy in the presence of invasive cervical cancer in Iran. *Int J Gynecol Cancer* 2003;13:177-81.
10. Srisomboon J, Pantusart A, Phongnarisorn C, Suprasert P. Reasons for improper simple hysterectomy in patients with invasive cervical cancer in the northern region of Thailand. *J Obstet Gynaecol Res* 2000;26: 175-80.
11. Charles A. Leath III, J. Michael Straughn Jr., Snehal M. Bhoola, Edward E. Partridge, Larry C. Kilgore, and Ronald D. Alvarez. The role of radical parametrectomy in the treatment of occult cervical carcinoma after extrafascial hysterectomy. *Gynecologic Oncology* 2004;92: 215-19
12. Ayhan A, Otegen U, Guven S, Kucukali T. Radical reoperation for invasive cervical cancer found in simple hysterectomy. *J Surg Oncol* 2006;94:28-4.
13. Dong Hoon Suh, Hyun Hoon Chung, Jae Weon Kim, Noh Hyun Park, Yong Sang Song, Soon-Beom Kang, An Occult Invasive Cervical Cancer Found After a Simple Hysterectomy: A 10-Year Experience in a Single Institution. *Int J Gynecol Cancer* 2011;21: 1646-53.
14. Morris M. Management of stage IA cervical carcinoma. *J Natl Cancer Inst Monogr* 1996;47- 2.
15. van Nagell Jr JR, Greenwell N, Powell DF, Donaldson ES, Hanson MB, Gay EC. Microinvasive carcinoma of the cervix. *Am J Obstet Gynecol* 1983;145:981-91.
16. Schorge JO, Lee KR, Flynn CE, Goodman A, Sheets EE. Stage IA1 cervicaladenocarcinoma: definition and treatment. *Obstet Gynecol* 1999;93:219-22.
17. Choi DH, Huh SJ, Nam KH. Radiation therapy results for patients undergoing inappropriate surgery in the presence of invasive cervical carcinoma. *Gynecol Oncol.* 1997;65:506-11.
18. Daniel W, Brunschwig A. The management of recurrent carcinoma of the cervix following simple total hysterectomy. *Cancer* 1961;14: 582-6.
19. Gemer O, Eitan R, Gdalevich M, Mamanov A, Piura B, Rabinovich A, Levavi H, Saar-Ryss B, Halperin R, Finci S, Beller U, Bruchim I, Levy T, Ben Shachar I, Ben Arie A, Lavie O. Can parametrectomy be avoided in early cervical cancer? An algorithm for the identification of patients at low risk for parametrial involvement. *Eur J Surg Oncol.* 2013;39(1):76-0
20. Frumovitz M, Sun CC, Schmeler KM, et al. Parametrial involvement in radical hysterectomy specimens for women with early-stage cervical cancer. *Obstet Gynecol* 2009;114:93-9.
20. Kodama J, Kusumoto T, Nakamura K, Seki N, Hongo A, Hiramatsu Y. Factors associated with parametrial involvement in stage IB1 cervical cancer and identification of patients suitable for less radical surgery. *Gynecol Oncol* 2011;122(3):491-94
22. Kinney WK, Egorshin EV, Ballard DJ, Podratz KC. Long-term survival and sequel after surgical management of invasive cervical carcinoma diagnosed at the time of simple hysterectomy. *Gynecol Oncol* 1992;44:24 - 7.
23. Covens A, Rosen B, Murphy J, et al. How important is removal of the parametrium at surgery for carcinoma of the cervix? *Gynecol Oncol* 2002;84:145-9.
24. Orr JW, Ball GC, Soong SJ, Hatch KD, Partridge EE, Austin JM. Surgical treatment of women found to have invasive cervix cancer at the time of total hysterectomy. *Obstet Gynecol* 1986;68:353-6.
25. Chapman JA, Mannel RS, DiSaia PJ, et al. Surgical treatment of unexpected invasive cervical cancer found at total hysterectomy. *Obstet Gynecol.* 1992;80:931-934.
26. Magrina JF, Walter AJ, Schild SE. Laparoscopic radical parametrectomy and pelvic and aortic lymphadenectomy for vaginal carcinoma: a case report. *Gynecol Oncol* 1999;75:514- 6.
27. Alessandro Buda, Antonio Pellegrino, Domenico Vito-bello, Mario Giuseppe Meroni, Dario Recalcatti, Patrizia Perego. Total laparoscopic radical parametrectomy, partial colpectomy, and pelvic lymphadenectomy in pati-

- ents with occult cervical cancer. *International Journal of Gynecology and Obstetrics* 2009;107:73–6.
28. Li J, Xu H, Chen Y, Wang D, Li Y, Liang Z. Laparoscopic nerve-sparing radical parametrectomy for occult early-stage invasive cervical cancer after simple hysterectomy. *Int J Gynecol Cancer*. 2012;22(8):1383-8.
  29. Ramirez PT, Schmeler KM, Wolf JK, et al. Robotic radical parametrectomy and pelvic lymphadenectomy in patients with invasive cervical cancer. *Gynecol Oncol*. 2008;111:18-21
  30. Fleisch MC, Hatch KD. Laparoscopic assisted parametrectomy/ upper vaginectomy (LPUV) technique, applications and results. *Gynecol Oncol*. 2005;98:420-426.
  30. Lee CL, Huang KG. Total laparoscopic radical parametrectomy. *J Minim Invasive Gynecol*. 2005;12:168-170.
  31. Lee YS, Lee TH, Koo TB, et al. Laparoscopic-assisted radical parametrectomy including pelvic and/or paraaortic lymphadenectomy in women after prior hysterectomy-V-three cases. *Gynecol Oncol*. 2003;91:619-622.
  33. Chen SW, Liang JA, Yang SN, et al. Postoperative radiotherapy for patients with invasive cervical cancer following treatment with simple hysterectomy. *Jpn J Clin Oncol*. 2003;33:477-481.
  34. Chang SJ, Kim WY, Yoo SC, et al. A validation study of new risk grouping criteria for postoperative treatment in stage IB cervical cancers without high-risk factors: rethinking the Gynecologic Oncology Group criteria. *Eur J Obstet Gynecol Reprod Biol*. 2009;147:91-96.
  35. Smith KB, Amdur RJ, Yeung AR, Morris CG, Kirwan J, Morgan LS. Postoperative radiotherapy for cervix cancer incidentally discovered after a simple hysterectomy for either benign conditions or noninvasive pathology. *Am J Clin Oncol* 2010;33:229–32.
  36. Saibishkumar EP, Patel FD, Ghoshal S, et al. Results of salvage radiotherapy after inadequate surgery in invasive cervical carcinoma patients: A retrospective analysis. *Int J Radiat Oncol Biol Phys*. 2005;63:828-33.
  37. Gori JR, Fritsches HG, Castanno R, et al. Radical parametrectomy for occult cervical carcinoma detected posthysterectomy. *J Low Genit Tract Dis*. 2004;8:102-05.
  38. L.D. Roman, M. Morris, M.F. Mitchell, P.J. Eifel, T.W. Burke, E.N. Atkinson Prognostic factors for patients undergoing simple hysterectomy in the presence of invasive cancer of the cervix. *Gynecol Oncol*. 1993;50:179–84.
  39. Hsu WL, Shueng PW, Jen YM, et al. Long-term treatment results of invasive cervical cancer patients undergoing inadvertent hysterectomy followed by salvage radiotherapy. *Int J Radiat Oncol Biol Phys*. 2004;59:521-27.
  40. Hamberger AD, Unal A, Gershenson DM, Fletcher GH. Analysis of the severe complications of irradiation of carcinoma of the cervix: whole pelvis irradiation and intracavitary radium. *Int J Radiat Oncol Biol Phys* 1983;9:367-71.