

Alt Servikal Vertebrayı Tutan Eozinofilik Granülom

Bülent CANBAZ¹, Mustafa Onur ULU¹, Raşan KEMERDERE¹, Taner TANRIVERDİ¹

¹ İstanbul Üniversitesi Cerrahpaşa Tıp Fakültesi Nöroşirürji Anabilim Dalı, İstanbul

Özet

Langerhans hücreli histiositoz primer olarak pediyatrik yaş grubunda görülen, langerhans hücrelerinin proliferasyonu ve organları infiltre etmesi ile karakterize bir hastalıktır. Bu hücrelerin kemik dokusunu infiltre edip oluşturduğu tümör benzeri osteolitik lezyonlara eozinofilik granülom denir. Eozinofilik granülomun spinal tutulum yapmasına nadiren rastlanır ve ağırlıklı olarak torakal veya lomber bölge etkilenir. Servikal vertebrada eozinofilik granülom görülmesi özellikle yetişkinlerde daha da nadirdir. Halihazırda bir takım tedavi yöntemleri bulunmasına rağmen uygun metodun seçimi konusu hala ihtilafıdır. C5 korpusunda kitlesi olan 28 yaşındaki bu olguda, servikal lezyonun cerrahi olarak total çıkartılması sonucunda semptomlar hızla yok olmuş ve postoperatif 3. ve 7. ay servikal MR incelemelerinde herhangi bir nüks / lezyon saptanmamıştır. Servikal vertebrada çok nadiren rastlanmasına rağmen bu bölge patolojilerinin ayırıcı tanısında eozinofilik granülom da değerlendirilmelidir. Cerrahi tedavi ile hızlı ve kesin sonuçlar elde edilebilir ve dikkatli post operatif izlem ile de diğer adjuvant tedavi yöntemlerinin tehlikeli etkilerinden kaçınılabılır.

Anahtar Kelimeler: Servikal omurga; eozinofilik granülom; laminektomi

Cerrahpaşa Tıp Derg 2006; 37: 20 - 22

Eosinophilic Granuloma Involving Lower Cervical Spine

Abstract

Langerhans cell histiocytosis is a rare disorder of pediatric age group, characterized by the clonal proliferation and infiltration of organs by the Langerhans cells. Infiltration of bone with these cells causing an osteolytic tumor-like lesion is called an eosinophilic granuloma. Spinal involvement of eosinophilic granuloma is rare and predominantly thoracic or lumbar. Cervical involvement in an adult patient is even rarer. Many treatment modalities are being used for spinal EG, but the appropriate management is still controversial. In this 28 years old patient presented, who was harbouring mass located in the corpus of C5 vertebra, the lesion was totally excised and postoperatively rapid relief of symptoms was observed. No recurrence was detected on the post operative 3rd and 7th month control cervical MRI's. Although EG is rarely encountered in cervical vertebrae, it must be considered in the differential diagnosis among the pathological lesions in that region. Surgery provides rapid and effective results and with close follow up, the need for adjuvant therapies can be minimized and their hazardous side effects can be avoided.

Key Words: Cervical spine; eosinophilic granuloma; laminectomy

Cerrahpaşa J Med 2006; 37: 20 - 22

Langerhans hücreli histiositoz (LHH) (Histiositoz X olarak da bilinir) primer olarak pediyatrik yaş grubunda görülen, Langerhans hücrelerinin proliferasyonu ve organları infiltre etmesi ile karakterize nadir görülen bir hastalıktır. Monositik-makrofaj sistemin bu özel hücrelerinin kemik dokusunu infiltre edip oluşturduğu osteolitik, tümör benzeri lezyonlara eozinofilik granülom (EG) denir. En sık 5 ile 10 yaş arası çocuklarda görülür [1,2,3,4]. LHH'de görülen tüm kemik lezyonlarının % 79'u EG'dir [5]. EG'nin vücutta en sık görüldüğü bölgeler kafatası, kostalar, mandibula ve femurdur [2,6]. Spinal tutulumu nadiren rastlanır ve ağırlıklı olarak torakal bölge etkilenir [2,4,7,8]. Bu

yazıda erişkin bir hastada görülen servikal eozinofilik granülom olgusu literatür ışığında tartışılmıştır.

OLGU SUNUMU

Daha önce hiçbir sağlık şikayeti olmayan 28 yaşındaki erkek hasta, yaklaşık bir aydır olan, sağ koluna yayılan şiddetli boyun ağrısı şikayeti ile kliniğimize başvurdu. Ağrının nasıl başladığını hatırlamayan hasta ağrı şiddetinin giderek arttığını ifade etti. Kilo kaybı, ateş veya travma hikayesi yoktu. Nörolojik muayenede sağ kol C4 ve C5 dermatomlarında mevcut hipoestezi dışında bir patolojik bulgu saptanmadı. Rutin laboratuvar testler normal sınırlardaydı. Hastanın servikal magnetik rezonans (MR) incelemesinde C5 vertebranın sağ arka elemanları komşuluğunda vertebra korpus'unu ve yumuşak dokuları invaze eden tümöral kitle saptanmıştır. Lezyon kontrast tutan, düzensiz

Alındığı Tarih: 10 Kasım 2005
Yazışma Adresi (Address): Dr. Mustafa Onur Ulu
İstanbul Üniversitesi Cerrahpaşa Tıp Fakültesi Nöroşirürji Anabilim Dalı
34098 Cerrahpaşa - İstanbul
E-posta : dronurulu@gmail.com

sınırlara sahipti. (Şekil 1a ve 1b). Bu bulgularla ön tanı olarak osteoid osteom ve osteoblastom gibi tümöral lezyonlar ile inflamatuvar süreçler düşünüldü. Hastaya yüzükoyun pozisyonda C4 - C6 insizyon ile kitlenin gros - total eksizyonu ve C5 parsiyel laminektomi operasyonu uygulanmıştır.

Histopatolojik incelemede fibröz doku içerisinde yaygın eosinofilik lenfositler, plazma hücreleri ve lobüle çekirdekli histiositler saptanmıştır. Eozinofilik granülom tanısı konan hastanın operasyon sonrası dönemi sorunsuz geçmiştir. Boyun ağrısının tamamen kaybolduğunu ifade eden hastanın sağ kol C4 - C5 dermatomlarında mevcut olan hipostezi bulgusunda gerileme saptandı. Bu bulgularla taburcu edilen hastaya kitlenin total olarak çıkartıldığı göz önüne alınarak adjuvant tedavi olarak radyoterapi verilmemiştir.

Operasyon sonrası 3. ay kontrol servikal MR'da C5 paraspinal kaslarında minimal postoperatif sinyal değişiklikleri dışında bir özellik saptanmamıştır. Hastanın herhangi bir şikayeti yoktu ve nörolojik muayenesinde de hipostezi tespit edilememiştir. Postoperatif 7. ay kontrol servikal MR'da bir önceki incelemede mevcut olan sinyal değişikliklerinin kaybolduğu görüldü ve herhangi bir tümöral residü veya nüks saptanmamıştır (Şekil 2).

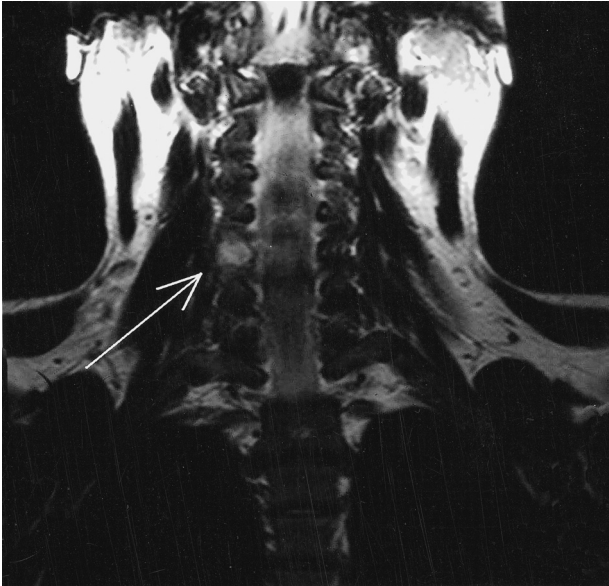
TARTIŞMA

LHH'nin insidansının 1: 1.500.000 olduğu bildirilmiştir [9]. LHH tüm yaş gruplarında görülebilmesine rağmen primer olarak 10 yaş altı çocuklarda görülür [1,2,4]. EG'nin en sık etkilendiği bölgeler kranium, kostalar, femur, mandibula ve pelvistir [2,6]. Spinal tutulumu nadiren rastlanır

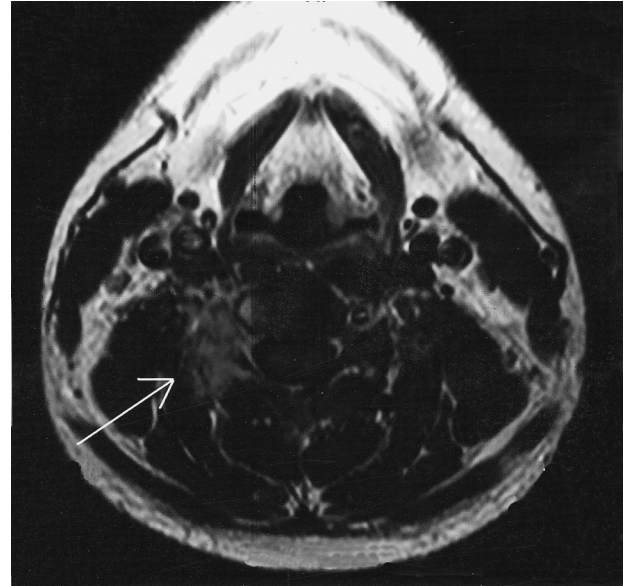
ve erişkin hastalarda spinal yerleşimli EG daha da nadirdir [2,4,8,10,11]. Literatürde bu özellik bazı yazarlar tarafından vurgulanmıştır. Bunch, serisinde kemiği tutan 214 EG olgusundan sadece 14'ünün (% 6.5) spinal yerleşimli olduğunu bildirmiştir [10]. Bir başka yayında Islinger ve ark., LHH'si olan 211 yetişkin ve 330 pediyatrik hastayı incelemiş, spinal tutulum yüzdesini her iki grup için sırasıyla % 3 ve % 10 olarak bulmuşlardır [7]. Aynı yayımda vurgulanan çarpıcı bulgu da saptanan spinal EG olgularının çoğunun torakal veya lomber yerleşimli olduğudur. Spinal tutulum görülen EG olgularında servikal bölgenin etkilenmesi daha da nadirdir. Bertram ve ark. İngiliz literatüründe rapor edilmiş servikal EG olgularını analiz etmiş ve toplam bildirilen 54 olgunun sadece 10 tanesinin erişkin yaş grubundan olduğunu bildirmiştir [2]. Ek olarak erişkin yaş grubunda rapor edilen hastalarda üst servikal bölge (C2-3) tutulumuna % 54 oranında rastlandığı bulunmuştur. Bu yazıda sunulan olgunun gerek erişkin yaşta olması gerekse alt servikal yerleşimli olması açısından ilginç olduğu kanısındayız.

Spinal EG için cerrahi tedavinin yanısıra radyoterapi, kemoterapi ve immobilizasyon gibi birçok farklı tedavi metodu mevcut olmasına karşın en uygun tedaviyi belirlemek konusunda hala ihtilaflar söz konusudur. [7,8,11].

Literatürde spontan rezolüsyona uğrayan spinal EG vakaları bildirilmiştir [12]. EG'nin kendi kendini sınırlayan bir süreç olduğunu savunan bazı yazarlar spinal EG tedavisinde en uygun yöntemin immobilizasyon olduğunu ve hangi tedavi metodu seçilirse seçilsin sonucun değişmeyeceğini savunmaktadır [8,13,14,15]. Bu fikir servikal EG tedavisinde immobilizasyonun ilk seçenek olduğunu;

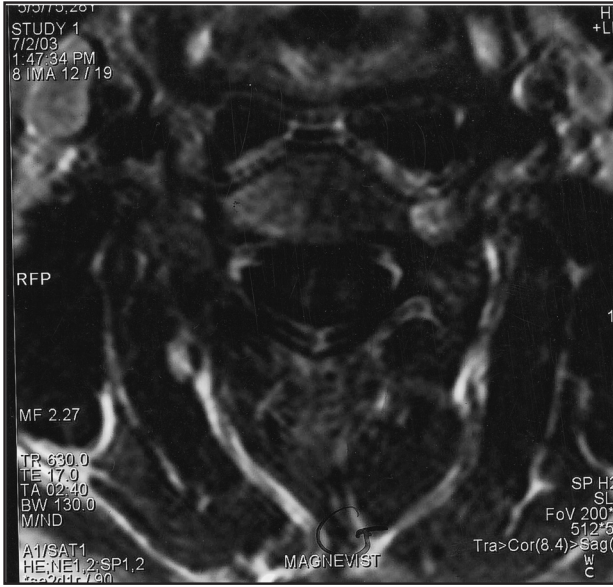


Şekil 1a



Şekil 1b

Şekil 1a ve 1b: Operasyon öncesi servikal MR görüntülemeye; a) T2 ağırlıklı koronal kesitte C5 seviyesinde hiperintens lezyonun görünümü b) Kontrastlı aksial kesitte aynı seviyede kontrast tutan, düzensiz sınırlı lezyon.



Şekil 2: Ameliyat sonrası 7. ay kontrol kontrastlı servikal MR aksial kesitte aynı seviyede herhangi bir lezyon / nüks saptanmadı.

eğer hastalık ilerlemeye devam ederse radyoterapi yapılmasını; cerrahi tedavinin ise instabilite veya nörolojik defisit olduğu durumlarda uygulanmasını savunan Bertram ve ark.'ları tarafından da desteklenmektedir [2]. Sunulan olguda hastanın sağ koluna yayılan ve analjeziklere yanıt vermeyen şiddetli boyun ağrısı mevcuttu. Kitlenin total olarak çıkartılması sonrası şikayetlerinde hızlı bir düzelme görüldü. Takip döneminde her hangi bir nüks görülmedi. Kitle total olarak çıkartıldığı için radyoterapi gibi adjuvan bir tedaviye gerek duyulmadı ve bu tedavinin olası yan etkilerinden korunuldu.

Servikal vertebrada çok nadiren rastlanmasına rağmen erişkin hastalarda bu bölge patolojilerinin ayırıcı tanısında eozinofilik granulom da göz önünde bulundurulmalıdır. Tedavi yaklaşımlarının her hasta için değişiklik arz edeceği gerçeğini göz ardı etmeden, eğer çabuk ve iyi sonuç alınmak isteniyorsa cerrahinin servikal EG tedavisinde daha öncelikli olarak düşünülmesi gerektiği kanaatindeyiz.

KAYNAKLAR

- 1- Acciarri N, Paganini M, Fonda C *et al.* Langerhans cell histiocytosis of the spine causing cord compression: Case Report. *Neurosurg*, 1992; 3: 965-968.
- 2- Bertram C, Madert J, Eggers C. Eosinophilic granuloma of the cervical spine: Case Report. *Spine*. 2002; 27: 1408-1413.
- 3- Lauffenburger MD, Dull ST, Toselli R. Eosinophilic granuloma of the adult spine: A case report and review of the literature. *J Spinal Disord*. 1995; 8: 243-248.
- 4- Sohn MJ, Park HC, Park HS, Kim JJ, Kim EY. Anterior cervical corpectomy and fusion using miniplate and screws in a 7-year-old child with eosinophilic granuloma of cervical spine. *Spine*. 2001; 26: 1193-1196.
- 5- Schajowicz F. Tumors and tumorlike lesions of bone and joints. New York, Heidelberg, Berlin: Springer, 1981;180-188.
- 6- Willman CL, Bosque L, Griffith BB, *et al.* Langerhans cell histiocytosis (Histiocytosis X): A clonal proliferative disease. *N Engl J Med*. 1994; 331: 154-160.
- 7- Islinger RB, Kuklo TR, Owens BD, Horan PJ, Choma TJ, Murphey MD, Temple HT. Langerhans' cell histiocytosis in patients older than 21 years. *Clin Orthop Related Res*. 2000; 379: 231-235.
- 8- Yeom JS, Lee CK, Shin HY, Lee CS, Han CS, Chang H. Langerhans' cell histiocytosis of spine: Analysis of Twenty-three cases. *Spine*. 1999; 24:1740-1749.
- 9- Nyholm K. Eosinophilic xanthomatous granulomatosis and Letterer Siwe's disease. *Acta Pathol Microbiol Scand. (Suppl)* 1971; 216.
- 10- Bunch WH. Orthopedic and rehabilitation aspects of eosinophilic granuloma. *Am J Ped Hem Oncol*. 1981; 3: 151-156.
- 11- Leal Filho MB, Aguiar Ade A, de Almeida BR, Dantas Kda S, Vieira MA, de Moraes RK. Eosinophilic granuloma of the cervical spine: case report. *Arq Neuropsiquiatr*. 2003; 61: 141-143.
- 12- Bıvbek M, Atalay B, Altınors N, Caner H. Spontaneous resolution of lumbar vertebral eosinophilic granuloma. *Acta Neurochir (Wien)*. 2004;146:165-167.
- 13- Alley RM, Sussman MD. Rapidly progressive eosinophilic granuloma. A case report. *Spine*.1992; 17: 1517-1519.
- 14- Floman Y, Bar-On E, Mosheiff R, Mirovsky Y, Robin GC, Ramu N. Eosinophilic granuloma of the spine. *J Pediatr Orthop*. 1997; 6B: 260-265.
- 15- Mammano S, Candioto S, Balsano M. Cast and brace treatment of eosinophilic granuloma of the spine: Long term follow-up. *J Pediatr Orthop*. 1997; 17:821-827.