




Aydın Dental Journal

Journal homepage: <http://dergipark.ulakbim.gov.tr/adj>



ÇEKİMİ YAPILAN DAIMİ SANTRAL DIŞIN ORJİNAL KRON İLE ESTETİK RESTORASYONU

DergiPark
AKADEMİK

Arş. Gör. Dt. Ayça KURT¹, Doç. Dr. Nuray YILMAZ ALTINTAŞ², Doç. Dr. Tamer TÜZÜNER¹

ABSTRACT

Aim: To provide aesthetic restoration following the tooth extraction due to the root resorption after the orthodontic treatment.

Case Description: A 14-year-old girl with mobility and color change in the maxillary right central tooth after the orthodontic treatment was admitted to Karadeniz Technical University Department of Pediatric Dentistry. The final tooth extraction was decided after the clinical and radiographic evaluations. Because of the age of the patient, a treatment plan was prepared considering the aesthetic concerns and not being suitable for indications of implant or dental prosthesis. With the consent of her parents, platelet rich fibrin (PRF) was taken from the patient's own blood. The tooth was extracted, a bone graft was placed in the cleaned tooth socket, and the graft was covered with the obtained PRF membrane and self-absorbable suture was inserted. The crown of the removed central teeth was cut from the cervical line area and separated from the root, and the extraction gap was restored with a fiber-reinforced adhesive bridge.

Conclusion: On the 1 week, 1 month, 3 month and 6 month controls a harmonious coexistence between the gingival and tooth boundary was observed and the patient was suggested to increase her oral hygiene. The patient continues to be seen at regular follow ups. In the young population; the application of the PRF and the use of the original crowning the related region may be beneficial in achieving aesthetic benefits to establish a proper gingival level in the root resorption of the anterior region teeth using multidisciplinary approach.

Keywords: *Aesthetic, Platelet-rich fibrin, Fiber adhesive bridge*

ÖZET

Amaç: Ortodontik tedavi sonrası kök rezorpsiyonu nedeniyle yapılan diş çekimini takiben estetik restorasyonu sağlamak.

Olgu Tanımlanması: On dört yaşındaki kız hasta ortodontik tedavi sonrası üst çene sağ santral dişindeki mobilite ve renk değişikliği şikâyeti ile Karadeniz Teknik Üniversitesi Diş Hekimliği Fakültesi Pedodonti Bölümü'ne başvurdu. Yapılan klinik ve radyografik değerlendirmeler sonucu dişin çekimine karar verildi. Hastanın yaşı nedeniyle implant veya diş destekli sabit protez endikasyonuna uygun olmaması ve estetik kaygılar göz önüne alınarak tedavi planı oluşturuldu. Hasta velisinin onayı alındıktan sonra, hastanın kendi kanından trombosit zengin fibrin (TZF) elde edildi. Dişin çekimi yapıldı, temizlenen diş soketine kemik grefti yerleştirildi ve greft, elde edilen TZF membranı ile örtülerek kendiliğinden rezorbe olabilen suture atıldı. Çekilen santral dişin kron kısmı servikal hat bölgesinden kesilerek kök kısmından ayrıldı, çekim boşluğuna fiber destekli adeziv köprü ile restore edildi.

Sonuç: Hastanın 1 hafta, 1 ay, 3 ay ve 6 ay kontrolleri yapıldı ve diş ve diş eti bölgesinin uyumlu birlikteliği gözlemlendi. Oral hijyen motivasyonu verilen hasta halen takip ve kontrol altındadır. Genç popülasyonda; kök rezorpsiyonu oluşan anterior bölge dişlerinde, multidisipliner yaklaşımla diş eti seviyesinin uygun bir şekilde oluşturulması amacıyla TZF uygulaması ve ilgili bölgede orijinal kurunun kullanılması estetik kazanımların sağlanması adına yararlı olabilir.

Anahtar kelimeler: *Estetik, Trombosit zengin fibrin, Fiber adeziv köprü*

¹Karadeniz Teknik Üniversitesi Diş Hekimliği Fakültesi Pedodonti Anabilim Dalı, Trabzon

²Karadeniz Teknik Üniversitesi Diş Hekimliği Fakültesi Ağız, Diş ve Çene Cerrahisi Anabilim Dalı, Trabzon

GİRİŞ

Üst santral dişlerin çekimi estetik kaygılar nedeniyle nadir görülse de gömülü kalma, kök rezorpsiyonu, anormal morfoloji, şiddetli çürük, ortodontik tedavi veya travma durumlarında yapılabilmektedir¹. Bu dişlerin çekilmesi esas olarak estetik ve fonetik bozukluklara ve bölgedeki patolojik yıkıma bağlı görülen fonksiyonel yetersizliklere yol açmaktadır. Bu tür hastalar ya doğal dişlerinin çekilmesini ertelemekte ya da estetik problemlerin acil bir şekilde yönetilmesini veya giderilmesini talep etmektedirler çünkü bu durum sosyal hayatlarını olumsuz yönde etkileyebilmektedir².

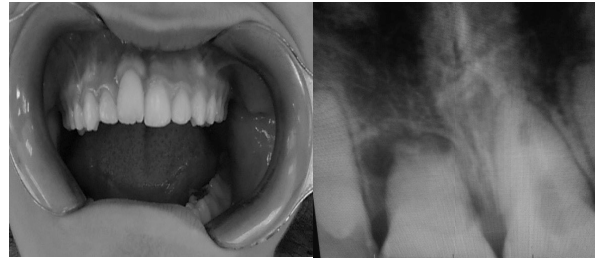
Hastaların kozmetik taleplerini, fonksiyonel ihtiyaçlarını anlamak ve buna uygun tedavi seçeneklerini belirlemek mümkün olan en iyi dental tedavi hizmetlerinden yararlanmayı zorunlu hale getirmektedir³. Uygun klinik vakalarda, geçiş dönemi için gövde olarak bozulmamış doğal bir diş kullanmak; mükemmel renk, şekil ve ebat uyumu yakalaması, pozitif psikolojik değeri, minimum maliyeti ve laboratuvar basamağı içermediği için minimum seans süresi ile önemli avantajlar doğurmaktadır^{4,5}. Adeziv diş hekimliği alanındaki gelişmeler, diş hekimlerine rezin esaslı sabit kısmi protez tedavisi için uygun materyaller sağlar. Hızlı onarımlar için tek yönlü cam elyaf sistemi (Sculpture / FibreKor; Pentron Corp, Wallingford, Conn) veya rezin yapıştırma teknikleriyle kullanılan çok yönlü leno-örgü takviye fiberi (Ribbond Inc, Seattle, Wash) gibi malzemeler mevcuttur. Fiberler genel olarak periodontal splint, avulse dişlerin splintlenmesi, endodontik post ve korlar, protez ve köprülerin güçlendirilmesinde kullanılmaktadır^{6,7}.

Soket koruması, diş çekiminin hemen ardından alveolar sırtın sert ve yumuşak doku bileşenlerinin korunmasını optimize etmek için bir araç olarak on yıldan uzun bir süredir klinik bir protokol olarak kabul edilmiştir⁸. Otolog trombosit konsantratlarının cerrahi bölgeye uygulanmasından sonra önemli miktarda büyüme faktörlerinin ortama salındığı ve böylece sert ve yumuşak doku iyileşmesinin arttığı savunulmaktadır⁹.

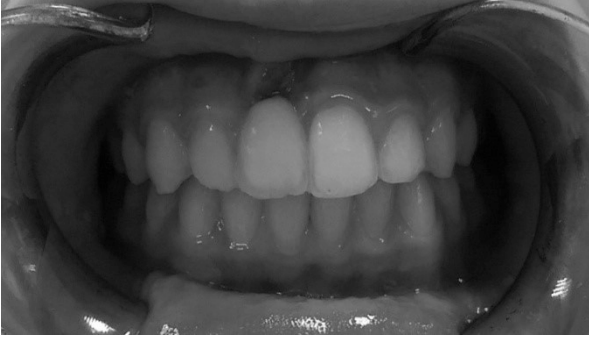Bu vaka raporunda, üst çene santral diş çekimi yapılan hastada, trombosit zengin fibrin (TZF) ve kemik grefti ile soket korumasını takiben hastanın kendi dişinin gövde olarak kullanıldığı estetik tedavi prosedürü sunulmuştur.

VAKA RAPORU

On dört yaşında kız hasta üst çene sağ santral dişindeki renklenme ve mobilite şikâyeti ile kliniğimize başvurdu. Alınan anamnezde, gömülü olan bu maksiller santral dişe cerrahi müdahale sonrası ortodontik ekstraksiyon kuvveti uygulandığı, dört ay önce tedavinin sonlandırıldığı bilgisi elde edildi. Yapılan klinik değerlendirmede dişin translüsentliğinin kaybolduğu ve Miller sınıflamasına göre 2. dereceden mobil olduğu görüldü. Radyografik değerlendirmede ise dişin kök kanalının izlenemediği ve yaklaşık kökün üçte birlik kısmında rezorpsiyon olduğu görüldü (Resim 1).



Resim 1. (A) Preoperatif klinik, (B) Preoperatif radyografik görüntü



Resim 4. Hastanın 6. ay klinik görünümü

TARTIŞMA

Çocuk ve ergenlerde; travma, ortodontik kuvvetler, periodontal hastalıklar vb. nedenlerle yaşanan anterior diş kayıpları; konik lateral kesici dişler; özellikle ön bölge dişleri için konjenital eksiklikler, estetik ve fonksiyonel açıdan zor bir durum oluşturmaktadır. Büyüme gelişimin tamamlandığı döneme kadar bu hastaların restorasyonu minimal invaziv bir yaklaşım ile yapılmalıdır. Yakın zamanda giderek daha popüler olan fiberle güçlendirilmiş kompozit rezin uygulamaları bu vakalarda minimal invaziv sabit tedavi seçeneği olarak düşünülebilir¹⁰. Çocuk ve ergen hastalarda çeşitli sebeplerle meydana gelen özellikle travmatik diş kayıplarının ardından sabit diş protezi için fiber rezin kompozit protezi tedavi seçenekleri arasında yer almaktadır¹¹. Geleneksel sabit kısmi protezlere göre daha konservatif bir tedavi seçeneğidir. Ayrıca diğer metal desteksiz diş protezlerine göre daha uygun maliyetli olabilir. Bu alternatif tedavi, geleneksel tedavi yöntemlerinden yararlanamayan, daimi tedavi için uzun dönem geçiş süreci yaşayan büyüme ve gelişim dönemindeki, kısa zamanda estetik kazanım elde etmek isteyen hastalar için oldukça uygundur^{12,13}.

Anterior diş kaybı yaşayan hastalarda estetik ve fonksiyonun restorasyonu ve aynı zamanda sosyal travmanın oluşmasını önlemek için en kısa zamanda özen gösterilen bir tedavi prosedürü uygulanmalıdır. Bu vakalarda uygulanabilir mevcut tedavi yöntemlerinin her biri kendine özgü fayda ve zararlara sahiptir. Çekimi takiben yerleştirilen takıp çıkarılabilen hareketli geçici protezlerde tutuculuğu artırmak amacıyla bulunan kroşeler estetik olmayan bir görüntü oluşturmaktadır. Bu protezler çekim bölgesini tam olarak koruyamadığı için ve oral hijyenin idamesini zorlaştırdıkları için de çok tercih edilmemektedirler. Metal destekli seramik parsiyel protezler de anterior diş eksiklikleri vakalarında uzun yıllar bir tedavi seçeneği olmuştur. Bu protez tipinde de metalin görünmesi estetik görüntünün oluşmasını zorlaştırmıştır¹⁴. Rezin bağlı köprüler, komşu dişlerde minimal preparasyon gerektirmesi ya da hiç preparasyon gerektirmemesi nedeni ile bu vakalarda uygun bir alternatif oluşturmaktadırlar¹⁵.

Diş çekimi sonrası iyileşme ve iyileşmenin 3. ayında da üç boyutlu remodelling ile kemik maturasyonu görülmektedir. Klinik olarak implant tedavisi için uygun kemik rejenerasyonunu beklemek estetik beklentiyi karşılamak için uzun bir süreç içermektedir. İmmediat implant yerleşimi ise özel bir prosedürdür ve maliyetinin yüksek olması, cerrahi müdahale korkusu ve limitli endikasyonu bu tedavi şeklinin kabul edilebilirlik oranını düşürmektedir. Ayrıca bu vakada olduğu gibi büyüme ve gelişimi devam eden hastalarda da dental implant uygulamaları bir tedavi seçeneği oluşturmamaktadır^{16,17}.

Anterior diş eksikliğinin yaşandığı vakalarda doğal dişin köprü gövdesi olarak kullanılması, tek seansta uygulanabilirliği ve kısa sürede tatmin edici estetik görüntüyü oluşturması nedeni ile sıkça tercih edilmektedir. Buna ek olarak bu yöntemde komşu dişlerden aşındırma işlemi yoktur. Yöntemin en önemli avantajı ise psikolojik olarak hastanın tedaviyi en iyi şekilde tolere edebilmesidir¹⁷. Dişin splintlenmesinde restoratif diş hekimliği ile ilgili literatürde tanımlanmış birçok farklı yöntem bulunmaktadır. Adeziv kompozit rezin, tel, metal, naylon ve güçlendirilmiş bonding ajanlar ile komşu dişe ve gövde olarak kullanılacak doğal dişe/kompozit rezin dişe veya protez dişe splintlenme yapılmaktadır¹⁴. Bu materyallerle ilgili asıl sorun, bunların kimyasal olarak kompozit rezinle birleşmemesi ve dolayısıyla normal ve paranormal işlevler sırasında köprü üzerinde tekrarlanan yüklemeye stresleri nedeni ile klinik başarısızlıkların ortaya çıkmasıdır. Bu problemlerinin üstesinden gelmek için doğal dişin gövde olarak kullanıldığı güçlü bağlantılı kompozit rezin tek aşama köprüler uygulanmalıdır. Bu da rezin yapı içine gömülebilen, kolaylıkla maniple edilebilen, estetik, biyouyumlu, bağlanma özelliği bulunan, yüksek dirençli polietilen yapıdaki fiber şeritler (Ribbond) aracılığıyla elde edilebilir¹⁸. Klinik çalışmalar fiber destekli kompozit protezlerin önemli klinik performans gösterdiğini belirtmekte olup 5 yıllık başarı oranını %75 olarak bildirmektedir¹⁹. Piovesan ve ark'nın²⁰ yaptığı retrospektif çalışma, polietilen fiberle güçlendirilmiş sabit kısmi protezlerin, kayıp dişin yerini alması için işlevsel ve estetik bir alternatif olabileceğini önermektedir. Unlu ve Belli²¹, polietilen fiber destekli kompozit protezlerin ortalama 3 yıllık izlem süresi boyunca yeterince işlev gördüğünü belirtmişlerdir. Bir başka raporda, 4.3 yıllık izlem periyodundan sonra

fonksiyonel sağ kalım oranı %95 olarak tanımlanmıştır²². Ayrıca çocuk hastalar için bu tedavi, daimi bir restorasyon yapılmaya kadar eksik diş ve dokuları yerine koyarak kabul edilebilir bir işlev ve estetik sağlayabilen geçici bir tedavi olarak düşünülebilir²³.

Oral kavitede TZF; çekim socketinin korunması, kemik içi defektler, implant yerleşimi için sinüs augmentasyonu, kök iyileşmesi gibi prosedürlerde kullanılarak başarılı sonuçlar elde edilmektedir²⁴. Biyomateryal, yüksek konsantrasyonda büyüme faktörlerinin yara yerine göçünde görev alarak, iyileşme ve yeni kemik oluşumunu harekete geçirmektedir. Diğer socket koruma prosedürlerinin aksine, TZF'nin kullanımı minimum maliyet gerektiren ve greftleme materyali ihtiyacını azaltan basit bir metottür. Tamamıyla otolog bir ürün olduğundan hastalık geçişi ve greft reddi riski yoktur²⁵. Bu vakada da TZF ve kemik grefti kullanılarak çekim socketinin korunması, dişeti ve diş sınırındaki doğal ilişkinin yeniden kazanılması amaçlandı.

Anterior diş çekimini içeren vakalar için rutin tedavi şekli haline gelen bu tedavi modeli hasta için estetik ve fonksiyonel olarak tatmin edici olmuştur. Hasta kendi dişinin gövde olarak kullanıldığı bu tedaviyi; yara yeri iyileşene kadar veya implant veya konvansiyonel köprü gibi daimi tedavi prosedürleri için büyüme ve gelişimini tamamladığı zamana kadar ara restorasyon olarak kullanabilir^{15,17}. Bu vakada da periodontal doku kaybının TZF ile desteklendiği fiber köprü tedavisi hastanın daimi restorasyonu yapılana kadar başarılı bir geçiş tedavisi oldu. Bununla birlikte bu tedavi şeklinde uygun hasta seçimi, hastaların motivasyonu, plak kontrolü ve doğal dişin yerleştirilmesi sırasındaki hassasiyet başarı için zorunludur¹⁰.

KAYNAKLAR

- [1] Al-Omiri MK, Karasneh JA, Lynch E, Lamey PJ, Clifford TJ. Impacts of missing upper anterior teeth on daily living. *International Dental Journal* 2009;59: 127–132.
- [2] Avinash S, Jagadish S. Natural tooth pontic—a case report. *Endodontology* 2007; 19:17–18.
- [3] Ferreira ZA, de Carvalho EK, Mitsudo RS, Bergamo PM. Bondable reinforcement ribbon: clinical applications. *Quintessence Int* 2000;31: 547-52.
- [4] Purra AR, Mushtaq M. Aesthetic replacement of an anterior tooth using the natural tooth as a pontic; an innovative technique. *Saudi Dental Journal* 2013;25: 125–128.
- [5] Ulusoy AT, Cehreli ZC. Provisional use of a natural tooth crown following failure of replantation: a case report. *Dental Traumatology* 2008;24: 96–99.
- [6] Ellakwa AE, Shortall AC, Marquis PM. Influence of fiber type and wetting agent on the flexural properties of an indirect fiber reinforced composite. *J Prosthet Dent* 2002; 88: 485-90.
- [7] Miller TE. A new material for periodontal splinting and orthodontic retention. *Compend Cond Educ Dent* 1993; 14: 800-12.
- [8] Landsberg CJ, N. Bichacho. A modified surgical/prosthetic approach for optimal single implant supported crown. Part I. The socket seal surgery. *Practical Periodontics and Aesthetic Dentistry* 1994; 6:11-17.
- [9] Khetarpal A, Talwar S, Verma M. Creating a single-visit, fibre-reinforced, composite resin bridge by using a natural tooth pontic: a viable alternative to a PFM bridge. *Journal of Clinical and Diagnostic Research* 2013;7: 772–775.
- [10] Brunton PA. Fiber-reinforced composite fixed partial dentures: initial experiences. [The third international symposium on fiber-reinforced plastics in dentistry, 18th-19th October 2002, Manchester, UK]. In: Vallitu PK (ed.) The third international symposium on fiber-reinforced plastics in dentistry. Kirjapaino Grafa Oy, Turku, Finland, 2003;7-14.
- [11] Chan DC, Giannini M, De Goes MF. Provisional anterior tooth replacement using nonimpregnated fiber and fiber-reinforced composite resin materials: a clinical report. *J Prosthet Dent* 2006;95: 344-348.
- [12] Shuman IE. Replacement of a tooth with a fiber-reinforced direct bonded restoration. *Gen Dent* 2000;48: 314-318.
- [13] Vallitu PK. Survival rates of resin-bonded, glass fiber reinforced composite fixed partial dentures with a mean follow-up of 42 months: a pilot study. *J Prosthet Dent* 2004;91:241-246.
- [14] Kumar KP, Nujella SK, Gopal SS, Roy KK. Immediate esthetic rehabilitation of periodontally compromised anterior tooth using natural tooth as pontic. *Case Reports in Dentistry*; 2016, Article ID 8130352, 4 pages.

- [15] Hebel K, Gajjar R, Hofstede T. Single-tooth replacement: bridge vs. implant-supported restoration. *Journal of the Canadian Dental Association* 2000; 66:435–438.
- [16] Araujo MG, Sukekava F, Wennström JL, Lindhe J. Ridge alterations following implant placement in fresh extraction sockets: an experimental study in the dog. *Journal of Clinical Periodontology* 2005;32: 645–652.
- [17] Ashley M, Holden V. An immediate adhesive bridge using the natural tooth. *British Dental Journal* 1998; 184:18– 20.
- [18] Goodacre CJ, Bernal G, Rungcharassaeng K, Kan YJK. Clinical complications in fixed prosthodontics. *Journal of Prosthetic Dentistry* 2003;90: 31–41, 2003.
- [19] Chafaie A, Portier R. Anterior fiber-reinforced composite resin bridge: a case report. *Pediatric Dentistry* 2004; 26: 530–534.
- [20] Piovesan EM, Demarco FF, Piva E. Fiber-reinforced fixed partial dentures: a preliminary retrospective clinical study. *J Appl Oral Sci* 2006;14: 100-104.
- [21] Unlu N, Belli S. Three-year clinical evaluation of fiber-reinforced composite fixed partial dentures using prefabricated pontics. *J Adhes Dent* 2006;8: 183-188.
- [22] Freilich MA, Meiers JC, Duncan JP, Eckrote K, Goldberg AJ. Clinical evaluation of fiber-reinforced fixed bridges. *J Am Dent Assoc* 2002;133: 1524-1534.
- [23] Tuloglu N, Bayrak S, Tunc ES. Different clinical applications of bondable reinforcement ribbon in pediatric dentistry. *Eur J Dent* 2009;3: 329-334.
- [24] Choukroun J, Diss A, Simonpieri A et al. Platelet-rich fibrin (PRF): a second-generation platelet concentrate. Part IV: clinical effects on tissue healing. *Oral Surgery, Oral Medicine, Oral Pathology, Oral Radiology and Endodontology* 2006;101: E56–E60.
- [25] Peck MT, Marnewick J, Stephen L. Alveolar ridge preservation using leukocyte and platelet-rich fibrin: a report of a case. *Case Reports in Dentistry* 2011; Article ID 345048, 5 pages.