

## Down Sendromu ile Konjenital Diyafram Hernisi Birlikteliği: Olgu Sunumu

### Coexistence of Down Syndrome and Congenital Diaphragmatic Hernia: A Case Report

Fatma Tamara Köroğlu<sup>1</sup>, Lale Yılmaz<sup>2</sup>, Ahmet Keskin<sup>1</sup>

<sup>1</sup>Ankara Yıldırım Beyazıt Üniversitesi Tıp Fakültesi, Aile Hekimliği Anabilim Dalı

<sup>2</sup>Ankara Remzi Sütçü Yurtbeyli Aile Sağlığı Merkezi

#### Öz

Konjenital diyafram hernisi nadir görülmekle birlikte morbiditesi ve mortalitesi yüksektir. Down sendromu ile birlikteliği saptanmış olup literatürde sınırlı sayıda olgu bildirilmiştir. Konjenital diyafram hernisinde semptomlar gastrointestinal ve solunum sistemi hastalıklarını taklit edebileceği için tanıda gecikme olmaktadır. Olgumuzda, doğumdan beri sık gastrointestinal şikayetleri olan ve sık alt solunum yolu enfeksiyonu geçiren Down sendromu olan bir hastaya 11 aylık iken Morgagni hernisi tanısı konulmuştur. Bu olgu vasıtasıyla sık solunum sistemi enfeksiyonu geçiren ve özellikle eşlik eden kromozom anomalisi olan hastalarda konjenital diyafram hernisinin klinik bulgularını vurgulamayı amaçladık.

**Anahtar kelimeler:** Konjenital diyafram hernisi, Down sendromu, Morgagni hernisi

#### Abstract

Congenital diaphragmatic hernia is an uncommon disease with high morbidity and mortality rates. The coexistence of it with Down syndrome has been defined and a few case reports have been published in the literature. Congenital diaphragmatic hernia symptoms have similarities with those of gastrointestinal and respiratory system diseases causing a delay in diagnosis. In our case report, a patient who have had frequent gastrointestinal complaints and lower respiratory tract infections from birth has been diagnosed with Morgagni hernia at the age of eleven months. We aimed to emphasize on the clinical findings of congenital diaphragmatic hernia in patients especially with chromosomal anomalies who suffer from frequent respiratory tract infections via this case report.

**Key words:** Congenital diaphragmatic hernia, Down syndrome, Morgagni hernia

#### Yazışma Adresi / Correspondence:

Dr. Fatma Tamara Köroğlu

Ankara Yıldırım Beyazıt Üniversitesi Tıp Fakültesi, Aile Hekimliği Ana Bilim Dalı, Bilkent, Ankara

**e-posta:** cevik.tamara@gmail.com

**Geliş Tarihi:** 21.11.2018

**Kabul Tarihi:** 29.11.2018

#### Giriş

Konjenital diyafram hernisi (KDH), yaklaşık 1/2200-4000 insidansa sahip, morbidite ve mortalitesi yüksek bir hastalıktır. Kardiyovasküler ve ürogenital sistem anomalileri, genetik anomaliler ile eş zamanlı görülebilmektedir.<sup>1</sup> Konjenital diyafram hernileri arasında Bochdalek (posterolateral) hernisi yaklaşık %90 oranında saptanmaktadır ve en sık görülendir. Diğer türler ise %1-5 sıklıkta Morgagni (anteromedial) ve %1-5 sıklıkta görülen özefagus hernileridir.<sup>2</sup> Abdominal yapıların fitiklaşması ile toraks boşluğunda akciğer gelişimi için yeterli alan kalmaması nedeniyle akciğer gelişiminde yetersizlik görülebilmektedir. Bu sebeple yenidoğan döneminde ağır solunum sıkıntısı şikayetleri ile hastalık saptanırken nadiren asemptomatik seyredip hayatın ileri dönemlerinde tanı konulan vakalar da olabilir.<sup>3</sup>

Morgagni hernisinde diğer tiplere göre pulmoner hipoplazi ilişkisi daha azdır.<sup>4</sup> Geç bulgu veren vakalarda görülme sıklığının azalması ve semptomların diğer solunum sistemi ve gastrointestinal sistem semptomlarıyla karışması tanıda güçlüğüne sebep olmaktadır.<sup>5</sup> Down sendromu olan hastalarda en sık kalp hastalıkları olmak üzere eşlik eden diğer konjenital defektler de görülebilmektedir.<sup>6</sup> Bu olgumuzda gastrointestinal ve solunum sistemi şikayetleri ile seyreden bir Down sendromu – Morgagni hernisi birlikteliğini irdeledik.

## Olgu

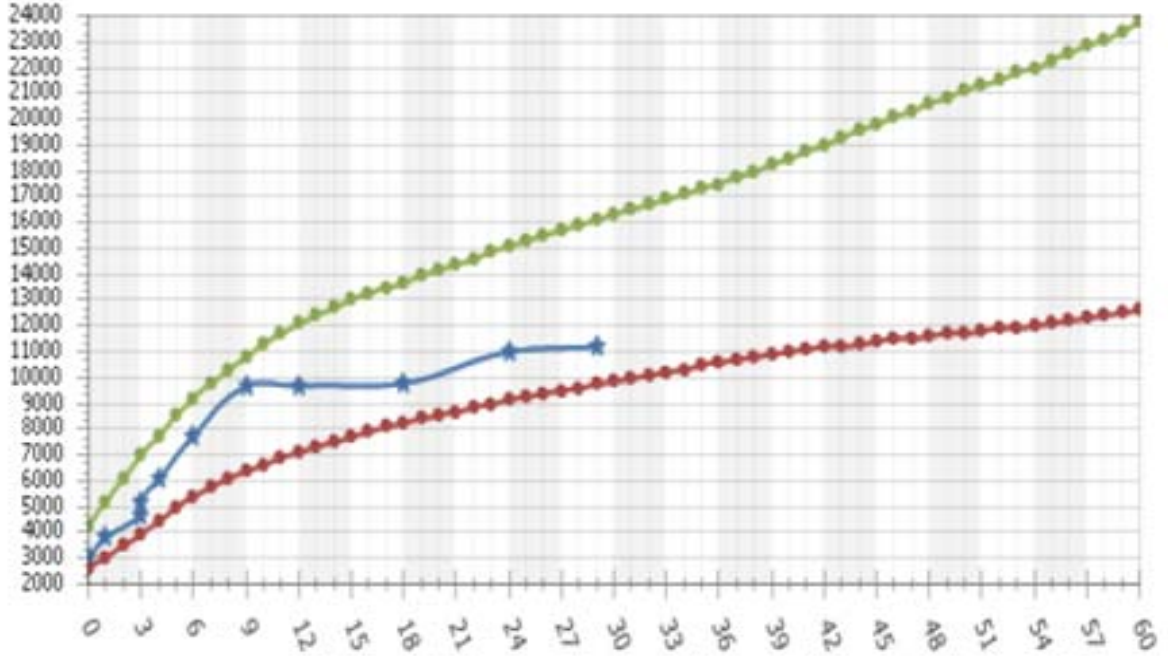
Beş yaşında erkek çocuk, otuz sekiz yaşında sağlıklı annenin ilk çocuğu olarak gebeliğin otuz dokuzuncu haftasında normal spontan vajinal yol ile 3000 gram ağırlığında doğdu. Gebelik boyu takipleri düzenli ve doktor kontrolünde yapılan annenin gebeliğinde ek şikayeti olmadı. Anne ve baba arasında akrabalığın olmadığı gebelikte 11. haftada yapılan ikili tarama testinde serbest beta HCG değeri yüksek ve PAPP-A değeri ise referans aralığına göre düşük saptandı. Ultrason değerlendirmesinde ense kalınlığı ölçümü yapılarak bebeğin ense kalınlığı 2.5 mm'den fazla ölçüldü. 16. haftada üçlü tarama testi uygulandı; beta HCG yüksek, alfa fetoprotein düşük ve serbest estriol düşük olarak saptandı. Down Sendromu şüphesi ile anneye 18. haftada amniyosentez yapıldı. Amniyosentez ile yapılan genetik çalışmada fetal karyotip Trizomi 21 ile uyumlu bulundu. Aile gebeliğin devamına karar verdi. Hasta doğum sonrası oluşabilecek kardiyak anomaliler nedeni ile kardioloji bölümüne ve genetik danışmanlık için tıbbi genetik bölümlerine yönlendirildi. Ek patoloji saptanmadı.

Hastanın doğumundan itibaren Remzi Sütücü Yurtbeyli Aile Sağlığı Merkezi'nde period içi/dışı bebek izlemleri yapıldı. İki aylık dönemden başlayarak sık sık akut üst solunum yolu ve alt solunum yolu enfeksiyonları geçiren hastanın eşlik eden kabızlık ve kusma gibi şikayetleri oldu. Hasta tekrarlayan gastrointestinal şikayetler nedeni ile altı aylık iken pediatri polikliniğine sevk edildi. Yönlendirildiği dış merkezde hastaya kan tetkiki ve abdominal ultrasonografi yapıldı. Bu tetkiklerde herhangi bir patoloji saptanmamış olup başvurduğu merkezde hastaya Down sendromunda motilite bozukluklarının sık görülebileceği ifade edilmiş; gaz giderici, motilite düzenleyici semptomatik tedaviler önerilmiştir (simetikon, domperidon gibi). Hastanın on birinci aydan itibaren kilo alımında duraklama izlendi. Dokuz aylık iken vücut ağırlığı 9700 gram olup 50-75 persentil aralığında iken on ikinci ayda tekrar 9700 gram ölçüldü ve 25-50 persentil aralığına geriledi (Grafik 1). Boy uzama hızı da benzer şekilde dokuzuncu aydan sonra azaldı (Grafik 2). Hasta solunum yolu şikayetleri sıklığında artış gözlenmesi nedeni ile kulak burun boğaz ve pediatri bölümlerine sevk edildi, ilgili bölümlerce antibiyotik ve mukolitik tedavi önerildi.

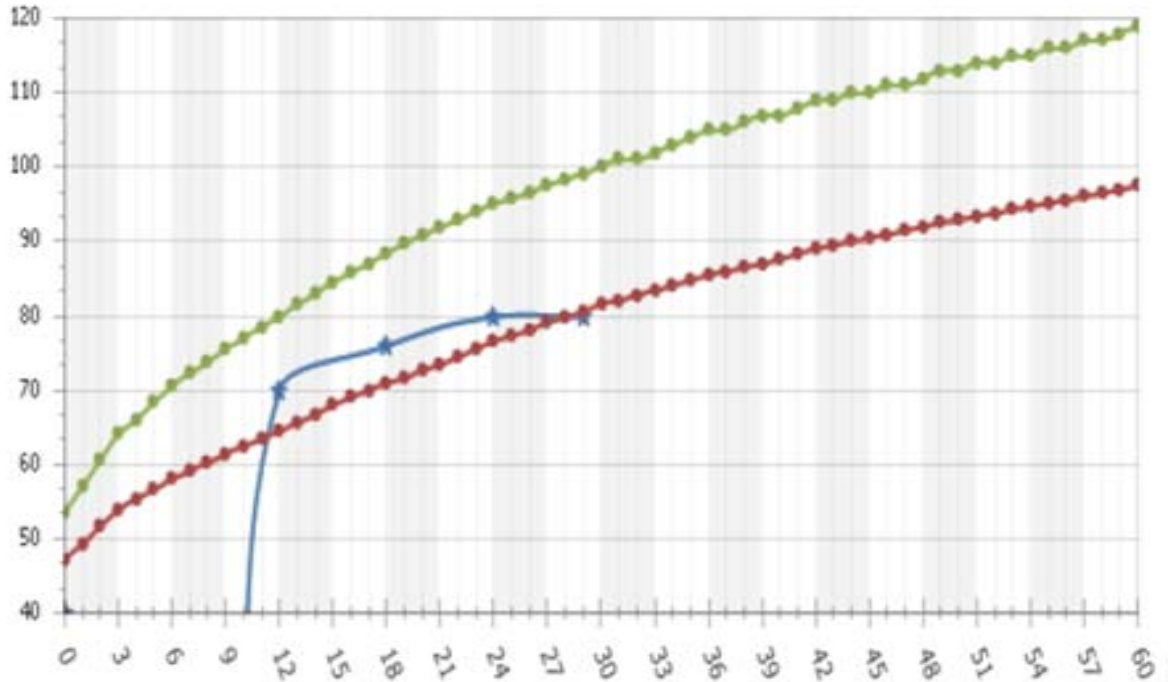
11 aylık iken hasta; hafif ateş, burun akıntısı, burun tıkanıklığı, solunum güçlüğü şikayetleri ile merkezimize başvurdu. Akut nazofarenjit tanısı ile hastaya semptomatik tedavi verilip ertesi gün kontrole çağrıldı. Acil durumlar anlatılarak gerek halinde akşam acil servis başvurusu yapılması önerildi. Hasta; kusma, nefes darlığı, hızlı nefes alıp verme şikayetlerinin gelişmesi üzerine ilçe devlet hastanesi acil servise başvurdu. Akut bronşiolit tanısı ile üç gün hospitalize edildi. Taburculuğun ertesi günü solunum sıkıntısı, hava açlığı, kusma ve huzursuzluk şikayetleri devam etmesi nedeniyle başka bir eğitim araştırma hastanesi acil servisine başvurdu. Aile başvuruda doğumdan beri devam etmekte olan gastrointestinal ve solunum sistemi ile ilgili şikayetlerini aktardı. Başvurulan hastanede nöbetçi doktor tarafından toraks muayenesinde oskültasyon

sırasında hastada konjenital diyafram hernisinden şüphelenildi. Direkt grafisinde kalp gölgesi üzerinde barsak ansı ile uyumlu görünüm izlendi. (Resim 1).

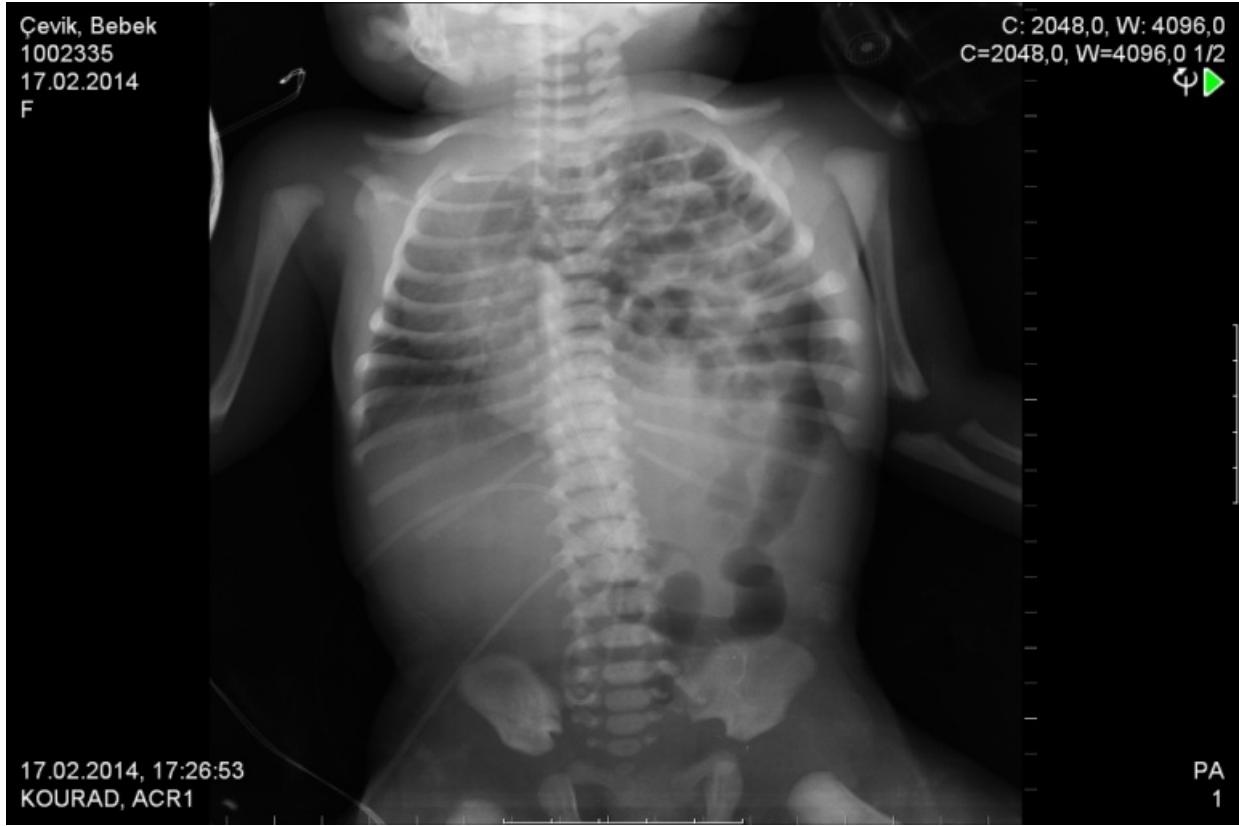
**Grafik 1.** Vücut ağırlığı persentil eğrileri



**Grafik 2.** Boy persentil eğrileri



**Resim 1.** Sol toraks boşluğunda görülen intestinal yapılar



İleri değerlendirme amacıyla yapılan toraks tomografisinde; toraks boşluğu içerisinde intrakarinal düzleme kadar uzanan barsak ansları tespit edilerek görünüm Morgagni hernisi ile uyumlu bulundu. Morgagni hernisi tanısı konulması üzerine hasta genel durum stabilizasyonu ve kardiyak değerlendirme sonrası opere edildi. Operasyonu takiben ek sıkıntı olmadı. Merkezimizde bu hastanın mental, motor gelişim ve Down sendromunun komplikasyonları açısından takibine devam edilmektedir. Hasta ayrıca konuşma ve bilişsel gelişim için özel eğitim almaktadır.

### **Tartışma**

Morgagni hernisi nadir görülen bir konjenital diyafram hernisidir. Öncesinde yayınlanmış olgu serileri olsa da, Down sendromu ve Morgagni hernisi arasındaki ilişkiyi ilk kez 1993 yılında Honore ve arkadaşları incelemiştir. Bu çalışmada Kaliforniya Doğumsal Defektler Tarama Programı aracılığıyla 713.476 sayıdaki canlı doğum değerlendirilmiş, Morgagni hernisi ve Down sendromu arasında ilişki tespit edilmiştir.<sup>7</sup> Literatürde 1989 yılında üç olgudan oluşan bir olgu serisinde tanı yaş aralığı 8-15 aylık iken, 2001 yılında Parmar ve arkadaşlarının yayınladığı çalışmada, başka bir olguda sık alt solunum yolu enfeksiyonu geçiren 12 aylık erkek çocukta tanı konularak tedavi yapılmıştır. Bu çalışmada aynı zamanda o güne kadar saptanan Down sendromu ve Morgagni hernisi birlikteliği olan

hastaların sayısının 18 olduğu ve yaşlarının neonatal dönem ile 12 yaş aralığında olduğu belirtilmiştir.<sup>8-9</sup> 2010 yılında ise 22 yaşında Down sendromu olan erkek hastada Morgagni hernisi tespit edilip ameliyat ile düzeltildiği belirtilmiştir.<sup>10</sup> 2014 yılında

Türkiye’de; doğuştan beri süregelen solunum sistemi şikayetleri olan 7 aylık kız çocukta Morgagni hernisi ve Down sendromu tespit edilip literatürdeki 20. vaka olduğu ileri sürülmüştür.<sup>11</sup> Bizim olgumuzun da tanısı 11 aylık iken konulmuş ve öyküsünde sık üst ve alt solunum yolları ile gastrointestinal şikayetleri olduğu gözlenmiştir. Tanı yaşı ve ek şikayetler bakımından diğer vakalarla benzerlik göstermektedir. Gelişim sürecinde çok sayıda aile hekimliği merkezi başvurusu bulunan, ileri merkeze yönlendirilen hastanın şikayetleri akut enfektif durumlara ve barsak fonksiyonel bozukluklarına bağlanmış bu durum tanıda gecikmeye yol açmıştır. Direkt grafi görüntülemesi ile yüksek klinik şüphe uyanması üzerine tanı yöntemi olarak toraks tomografisi kullanılmıştır. Olgu serilerinde gözlenen ortak özelliklere bakıldığında Morgagni hernisinin nonspesifik klinik bulgular ile seyretmesi klinisyende şüphe uyandırıcıdır. Solunum yolları ve gastrointestinal şikayetleri nedeni ile aile hekimine hastaların sıkça başvuru yapıldığı düşünüldüğünde aile hekimleri sık enfeksiyon geçiren hastalar için ayrıca dikkatli olmalıdır. Down sendromlu hastalarda Morgagni hernisi görülme sıklığı tam olarak tespit edilememekle birlikte akılda tutulması gereken bir tanı olduğu görülmektedir.

## Kaynaklar

1. Yorgancı Ö, Yalaz M. Konjenital Diafragma Hernisi. *Turkiye Klinikleri J Pediatr Sci* 2013;9(1):82-7.
2. Demirkaya A, Kaynak K. Bochdalek Hernisi’nde Tanı ve Cerrahi Tedavi. *Turkiye Klinikleri J ThorSurg-Special Topics* 2010;3(1):18-22.
3. Sakoda A, Matsufuji H. Current Management of Diaphragmatic Hernia. *Kyobu Geka* 2015;68(8):676-83.
4. Kardon G, Ackerman KG, McCulley DJ ve ark. Congenital diaphragmatic hernias : from genes to mechanisms to therapies. *Dis Model Mech* 2017;10(8):955-70.
5. William R, Osebold MD, Robert T, Soper MD. Congenital posterolateral diaphragmatic hernia past infancy. *Am J Surg* 1976;131:748-54.
6. Centers for Disease Control and Prevention [Internet] [www.cdc.gov/ncbddd/birthdefects/downsyndrome/data.html](http://www.cdc.gov/ncbddd/birthdefects/downsyndrome/data.html) (Erişim Tarihi: 07.11.2018).
7. Honore LH, Torfs CP, Curry CJR. Possible association between the Hernia of Morgagni and Trisomy 21. *American Journal of Medical Genetics* 1993;47:255-6.
8. Elawad ME. Diaphragmatic hernia in Down’s syndrome. *Annals of Tropical Paediatrics* 1989;9:42-4.
9. Parmar R C, Tullu M S, Bavdekar S B, Borwankar S S. Morgagni hernia with Down syndrome: a rare association -- case report and review of literature. *J Postgrad Med* 2001;47:188.
10. Beg MH, Rashidi ME, Jain V. Morgagni hernia with Down syndrome: a rare association. *Indian J Chest Dis Allied Sci* 2010;52(2):115-7.
11. Taşkin GA, Tuncer O, Demir N ve ark. Association of Down syndrome and Morgagni hernia. *Genet Couns* 2014;25(3):345-7.