

OVER TÜMÖRÜNÜ ANDIRAN BİR TÜBERKÜLOZ HİDROSALPİNKS OLGUSU*

**Ayşenur CERRAH CELAYİR, Serap YALTI, Zeynep ASİL,
Meral İNALHAN, Vedat DAYICIOĞLU**

▼	Giriş
▼	Olgu
▼	Tartışma
▼	Özet
▼	Kaynaklar

Background and Observation.- Tuberculosis of female genital organs in adolescent has been rarely reported. In the most common form, involvement of the fallopian tubes and co-existence of endometritis is seen. On occasion, tuberculous salpingitis can be easily misdiagnosed as adnexial tumour or acute appendicitis. An 11 year-old girl was referred to our clinic from another hospital for the right ovarian tumour and ascites. She was evaluated with clinical and laboratory exams, PPD, ultrasound and computed tomography as well as the cytologic examination of the peritoneal fluid. Tuberculosis was diagnosed and antituberculous chemotherapy with izoniazid, rifampin and pyrazinamide was initiated. The response to chemotherapy was excellent, clinical findings disappeared in one month and all radiological findings disappeared in three months. Tuberculosis still represents a severe problem in many developing countries of the world. For this reason on should think about tuberculosis in adolescent girls with pelvic and abdominal pathology.

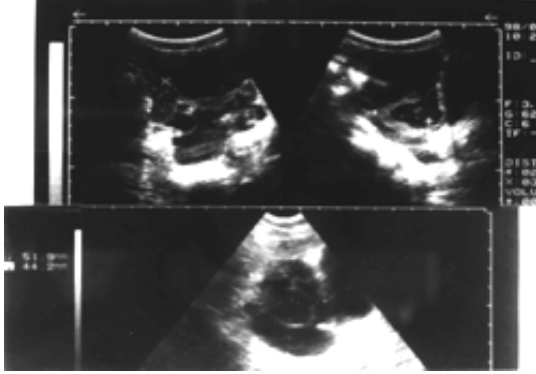
Cerrah Celayir A, Yalti S, Asil Z, İnalhan M, Dayıcioğlu V. A case of tuberculous hydrosalpinx mimicking an ovary tumor. Cerrahpaşa J Med 1999; 30 (4): 277-280.

GİRİŞ ▲

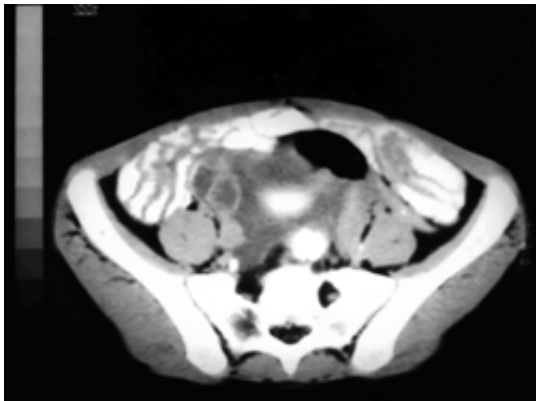
Abdominal tüberkülozun bulguları ilk olarak Hippocrates tarafından belirtilmiştir.¹ Genital tbc ise ilk defa 18. yüzyılın ortalarında Morgagni tarafından tarif edilmiştir.² Kadın genital organlarında primer ve sekonder enfeksiyon olmak üzere iki tip tüberküloz tarif edilmiştir. Primer enfeksiyonda, genital lezyon vücuttaki ilk tüberküloz enfeksiyonudur ve reyonel lenf nodu genital organdaki tüberküloz lezyonu ile aynı evrededir. Sekonder enfeksiyonda ise hematogen, lenfatik veya komşuluk yoluyla direkt yayılım şeklinde ortaya çıkmaktadır.^{1,2} Kadın genital tüberkülozu, infertilite, ektopik gebelikler ve abortus nedeniyle jinekologlar için daima ilginç olmuştur.^{3,4} Genital tbc en sıklıkla 15-25 yaşlarındaki genç kızlarda görülür, çocuklarda ve yaşlılarda nadirdir.^{5,6} İnfertil hastaların %3.3'ünde genital tbc saptanmıştır.^{3,4} Akciğer tüberkülozlu hastaların %10-20'sinde pelvik tüberküloz görülmektedir. Genital tüberkülozlu hastaların %38'inde daha önce başka bir organda, en sıklıkla akciğerde, tüberküloz olduğu bildirilmiştir.⁵⁻⁷ Ülkemizde, çocuklarda karın ağrısı ve karın kitlelerinin ayırıcı tanısında tüberküloz hidrosalpinks olasılığını da düşünmek ve araştırmak gerekliliğini vurgulamak amacıyla literatür eşliğinde olgumuz tartışılmıştır.

OLGU ▲

Son bir aydır ateş, halsizlik, kilo kaybı, karın şişkinliği yakınmaları olan 11 yaşındaki kız hastanın ultrasonografisinde (US); batında asit, sağ over lojuna uyan bölgede solid ve kistik komponentli lezyon saptanarak over tümörü ön tanısıyla kliniğimize sevk edildi. Hastada sekonder seks karakterleri henüz gelişmemiş ve menarş olmamıştı. Batında modere distansiyon mevcut olup, palpasyonda kitle ve organomegali saptanmadı. Alt kadranlarda ağrı ve duyarlılığı pozitif olan hastanın rektal tuşesinde Douglas ağrılı ve ödemli bulundu, kitle palpe edilemedi. Tekrarlanan batın US'de sağ over lojuna uyan bölgede 43x30 mm boyutunda kistik alanlar içeren kitle saptandı (Şekil 1). IV ve oral kontrastlı alt batın tomografisinde; sağ over lojunda kistik kitle, mesane çevresinde hidrosalpinks düşündürülen intraluminal sıvı, batında loküle sıvı saptandı (Şekil 2).



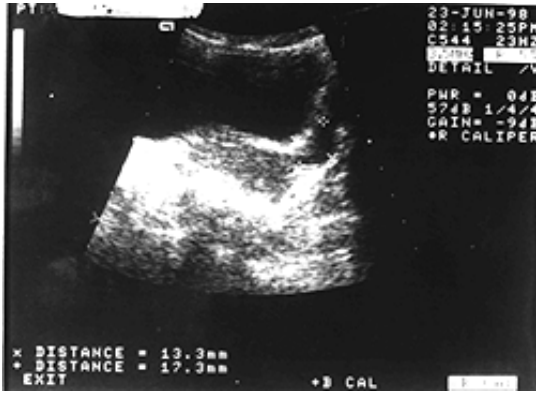Şekil 1. Tekrarlanan batın ultrasonografilerinde sağ over lojunda 43x30 mm boyutunda kistik lobule kitle görülmektedir



Şekil 2. İntravenöz ve oral kontrastlı alt batın tomografisinde sağ over lojunda kistik kitle, mesane çevresinde hidrosalpinks düşündürülen intraluminal sıvı, batında loküle sıvı görülmektedir

Tüm kan biyokimyası ve tümör markırları (a-FP, b-HCG, CEA, LDH, Ca-19, Ca-125) yapıldı. Sedimentasyon hızının ve tümör markırlarından Ca-125 yüksek olması dışında laboratuvar tetkiklerinde bir özellik saptanmadı. Akciğer grafisi normaldi. Parasentez sıvısı açık sarı renkli olup eksüda karakterinde, protein ve lenfositten zengin bulundu, ancak yaymada aside drençli basiller görülmedi ve kültürde üreme olmadı. PPD'si pozitif olan hastaya İzoniazid (INH) + Rifampin (RIF) + Pyrazinamide (PZA)'den oluşan üçlü antitüberküloz tedavi başlandı, iki ay sonra INH ve RIF'le devam edildi (INH 5mg/kg/gün, RIF 10mg/kg/gün, PZA 15mg/kg/gün). Tedaviden bir ay sonra klinik bulgular, üç ay sonra da radyolojik bulgular tamamen düzeldi (Şekil 3). Medikal tedavi 6 ay devam edilen hasta, 6 ayda bir klinik ve ultrasonografik değerlendirilmeye alındı. Hastamız halen yakınmasız ve bir yıldır nüks görülmemiştir.

Şekil 3. Medikal tedaviden altı ay sonra ultrasonografide tamamen normale dönen over ve tubular görülmektedir



TARTIŞMA ▲

Kadın genital tüberkülozu % 0.3 ve 1.3 gibi değişik oranlarda bildirilmektedir.^{3,8} En sıklıkla fallop tüpleri tutulur, bu duruma jeneralize veya lokalize peritonit eşlik edebilir.^{9,10} Genital tüberkülozun en sık görülen bulguları pelvik ağrı, halsizlik, menstrüel düzensizlik ve infertilitedir.^{2-4,7,9,11} Çocukların %42-70'inde karın ağrısı, kilo kaybı, gece terlemesi, karın şişkinliği yakınması olmaktadır.^{1,5}

Tüberkülozun endemik olduğu bölgelerde, ailede tüberküloz öyküsü olanlarda, hastalığın ekstra genital bulgusunu taşıyanlarda, başka neden bulunamayan infertilite hastalarında, standart antibiyotik tedavisine yanıtı olmayan pelvik enfeksiyon olgularında, virgoda asit ile seyreden adneksiyal hastalık durumlarında genital tüberküloz akla gelmelidir.^{1,3,4} Pelvik muayenede bilateral adneksiyal hassasiyet kuraldır. Barsak, omentum ve pelvik organların yapışıklıklarına bağlı irregüler kitleler palpe edilebilir. Douglasda pelvik organların serozal yüzlerindeki tüberküllere bağlı nodüllerite saptanabilir.⁶

Olguların %20'sinde saptanan asit, tüberküloz peritonit lehine önemli bir bulgudur,^{1,5,10,12,13} asit sıvısında 3gr/dl üzerinde protein ve yaymada yoğun lenfosit görülmesi tüberküloz peritoniti akla getirmelidir.^{6,9} Genital tbc düşünülen tüm hastalarda akciğer grafisi görülmelidir, ancak grafinin normal olması genital tüberkülozu ekarte ettirmez.^{2,4,5} PPD tanıda yardımcı ancak spesifitesi düşüktür, aktif enfeksiyondan çok bağışıklık durumunu gösterir.⁶ Pelvis kitlelerinde ayırıcı tanıda ilk değerlendirme US ile olmalıdır, gerekirse CT ve MRI ile görüntülenmesi mükemmel anatomik ayrıntıyı sağlamaktadır, ancak spesifik değildir.^{12,14}

Histerosalpingografi, endometrial küretaj güvenilir tanı yöntemleridir. Ayrıca küretaj materyali ve menstrüel kanın bakteriyolojik incelemesinin 6 hafta gibi uzun bir süre almasına karşın kesin tanı avantajı vardır.^{2,6} Diğer yöntemlerle tanı konulamazsa laparoskopi yapılmasını öneren görüşler vardır. Laparoskopide adezyonlar nedeni ile dikkatli olunmalıdır.^{1,3,7,11} Sharp ve arkadaşlarının çalışmasının sonuçlarına göre spesifik olmayan abdominal semptomlara ateş, yüksek sedimentasyon, pozitif PPD eşlik ediyorsa, antitüberküloz tedavi tanı amaçlı laparotomiden önce gelir.⁵ Ayırıcı tanıda tüm pelvik kitle

nedenleri (tubaovaryan apseler, kronik ektopik gebelik, uterus leiomyomu, gastrointestinal kökenli mukosel, apse, hematoma gibi kitleler) göz önünde tutulmalıdır.² Bazen peritoneal tutulum salpenjit semptomlarını maskeleyebilir. Tüberküloz salpenjit akut apandisit ile de karışabilir, doğru tanı ancak ameliyat sırasında konulabilir.^{1,5,7,8} Sarkoidoz, Crohn hastalığı gibi diğer granümatöz hastalıklar da genital organları tutabilirler, ancak çok nadirdirler, tüberküloza özgü klinikopatolojik tablo göstermezler.⁸

Modern antitüberküloz ilaçlar, pelvik tüberküloz tedavisinde tercih edilen birinci seçenektir. 4 - 6 aylık antitüberküloz ilaç kullanılmasına rağmen adneksiyal kitlenin küçülmemesi veya büyümesi, 12 aylık tedaviden sonra endometrial tüberkülozun rekürrensi, uzun süreli antitüberküloz tedaviye rağmen pelvik semptomların devam etmesi, uzun süre tedavi alamayacak veya kontrole gelemeyecek 40 yaş üzerindeki hastalar ve iyileşmeyen püstüller olduğunda cerrahi tedavi endikedir.²

Tüberkülozlu olgularda, klinik şüphe teşhiste büyük önem taşır. Olgumuzda; ateş, halsizlik, kilo kaybı ve batin distansiyonu ile birlikte tomografi ve ultrasonda batında asit, sağ over lojunda kistik kitle tespit edilmesiyle öncelikle tümöral kitle düşünülmüştür, ancak klinik bulgular ve aile anamnezi tekrar gözden geçirildiğinde tüberküloz araştırılması uygun bulunmuştur. Parasentezde lenfosit ve proteinden zengin eksüda karakterli sıvı alınması, sıvı kültüründe üreme olmayışı, malign hücre saptanmaması, tüberküloz peritoniti öncelikli olarak akla getirmiştir. PPD'nin pozitif olması tanıyı desteklemiştir. Ca-125 değerinin yüksek bulunması da peritoneal tüberkülozda görülebildiğinden dolayı tanımızda değişiklik olmamıştır. Hasta virgo olduğu için endometrial biopsi ve histerosalpingografi gibi güvenilir tanı yöntemleri yapılamamıştır, menarş olmadığından menstürel kanda kültür bakılamamıştır.

Dünya Sağlık Örgütü, bir hastada tüberküloz şüphesi olduğunda klinik, bakteriyolojik ve kimyasal olarak doğrulamanın peşinde koşmadan derhal antitüberküloz tedaviye başlanılmasını önermektedirler. Bu öneri doğrultusunda hastamıza antitüberküloz tedavi başlanılmıştır, medikal tedaviye kısa sürede cevap verdiği için ek araştırmalara ve cerrahi tedaviye gerek kalmamıştır. Sonuç olarak, günümüzde özellikle gelişmekte olan ülkelerde, tüberküloz halen ciddiyetini korumaktadır ve giderek artan sayıda yeni olgular bildirilmektedir. Tanıda en önemli basamak öncelikle tüberkülozdan şüphelenmektir. Adolesan çağında hidrosalpinks ve asit saptanan olgularda, tüberküloz ayırıcı tanısı öncelikli olarak yapılmalı ve antitüberküloz tedavi hemen başlanılmalıdır. Beş sene sonra dahi rekürrens görülebileceğinden, tüm olgular tedavi sonrası uzun dönem takip altında tutulmalıdır. Medikal tedaviye rağmen, bu olgularda da ergenlik sonrası dönemde sterilite, ektopik gebelikler ve abortuslar görülebileceği unutulmamalıdır.^{3,7,11}

ÖZET ▲

Tüberküloz hidrosalpinks çocuklarda oldukça nadir görülmektedir. Pelvik tüberkülozda en sıklıkla tubalar tutulmaktadır. Birçok olguda ön tanı adneksiyal tümör yada akut apandisit olmaktadır. Sağ over lojuna

uyan bölgede kistik kitle ve batında loküle asit saptanarak over tümörü ön tanısıyla hastanemize sevk edilen 11 yaşındaki kız hastada, tüberküloz hidrosalpinks ve peritonit saptandı. Üçlü antitüberküloz tedavi sonrası bir ayda klinik, üç ayda radyolojik bulgular tamamen düzeldi. Gelişmekte olan ülkelerde tüberkülozun halen ciddiyetini koruyan bir hastalık olduğu gözönüne alınarak, başarıyla tedavi edilen tüberküloz hidrosalpinksli çocuk olgumuz literatür eşliğinde irdelenmiştir.

KAYNAKLAR ▲

1. Veeragandham RS, Lynch FP, Canty T, Collins DL, Dankner WM. J Pediatr Surg 1996; 131: 170-176.
2. Kişnişçi H, Gökşin E, Durukan T, İstay K. Temel kadın hastalıkları ve doğum bilgisi. Güneş Kitabevi, Ankara. 1996; 634.
3. Marcus SF, Rizk B, Fountain S, Brinsden P. Tuberculous infertility and in vitro fertilization. Am J Obstet Gynecol 1994; 171: 1593-96.
4. Ballon SC, Clewell WH, Lamb EJ. Communication in brief. Am J Obstet Gynecol 1975; 122: 991.
5. İnan Ş, İnalhan M, Akarçay S, Sümer B, Sabuncu T. Dört olgu nedeniyle abdominal tüberküloz. Klinik Bilimler & Doktor 1998; 4: 284-287.
6. Atasü T, Şahmay S. Jinekoloji. Ünlversal dil hizmetleri ve yayıncılık, İstanbul. 1996; 339.
7. Gurgan T, Urman B, Yaralı H. Results of in vitro fertilization and embryo transfer in women with infertility due to genital tuberculosis. Fertility and Sterility 1996; 65: 367-370.
8. Nogales-Ortiz F, Tarancon I, Nogales FF Jr. The pathology female genital tuberculosis: A 31-year study of 1435 cases. Obstet Gynecol 1979; 53: 422-428.
9. Şahmay S, Sandoğan E, Oral E, Şentürk L. İnfertilitede endometrium bulguları: 12949 endometrial biopsinin analizi. Jinekoloji Obstetrik Dergisi 1992; 6: 25.
10. Swendsen JH, Mikkelsen AL, Siemssen OJ. Peritonitis due to genital tuberculosis. Am Chir Gynaecol 1985; 74: 180-182.
11. Durukan, Urman B, Yaralı H, Ankan Ü, Beykal Ö. An abdominal pregnancy 10 years after treatment for pelvic tuberculosis. Am J Obstet Gynecol 1990; 163: 594-595.
12. Crowley JJ, Ramji FG, Amundson GM. Genital tract tuberculosis with peritoneal involvement: MR appearance. Abdom Imaging 1997; 22: 445-447.
13. Tang LC, Cho HK, Wong Taam VC. Atypical presentation female genital tract tuberculosis. Eur J Obstet Gynecol Reprod Biol 1984; 17: 355-63.
14. Levine CD, Patel VJ, Ghanecar D, Wachsberg RH, Simmons MZ, Stein M. Clin imaging 1997; 21: 350-358.

- **Anahtar Kelimeler:** Pelvik tüberküloz, Tüberküloz hidrosalpinks, Adolesan.
Key Words: Tuberculous hydrosalpinx, Genital tuberculosis, Adolescent;
Alındığı Tarih: 03 Ağustos 1999; Uzm. Dr. Ayşenur Cerrah Celayir, Uzm. Dr. Meral İnalhan: Zeynep Kamil Hastanesi, Çocuk Cerrahisi Kliniği; Uzm. Dr. Serap Yaltı, Uzm. Dr. Zeynep Asil, Uzm. Dr. Vedat Dayıcioğlu: Zeynep Kamil Hastanesi, Kadın Hastalıkları ve Doğum Kliniği; **Yazışma Adresi (Address):** Dr. A. Cerrah Celayir, Şakacı sok. Mehmet Sayman Apt. No: 77, Daire: 8, 81090, Kazasker, Kadıköy, İstanbul; **E-posta:** scelandir@escortnet.com

