

ÜLKEMİZDE ASEPTOMATİK "SAĞLIKLI" HBsAg TAŞIYICILIĞI*

**Sebati ÖZDEMİR, Emire KURAL SEZER, Abdullah SONSUZ,
Metin BAŞARAN OĞLU, Hakan ŞENTÜRK, Gülşen ÖZBAY,
Perihan AKIN**

▼ Giriş
▼ Yöntem-Gereç
▼ Bulgular
▼ Tartışma
▼ Özet
▼ Kaynaklar

Background and Design.- This study examines the serologic, biochemical and histopathological features of 233 cases of asymptomatic HbsAg carriers. Asymptomatic HBsAg carrier state is defined as persistent HBsAg positivity for six months and normal serum transaminase values at least in two examinations.

Results.- Of the orderly observed (average: 4.2 years) 192 cases, 17 had elevated ALT levels below two times normal and in one of them the increase has persisted. The majority of the cases (94%) HBeAg (-) and anti-HBe (+) HBV-DNA was positive in 13 cases. Anti-HDV has been determined in only two of the 168 cases investigated. Anti-HCV was negative in all of the 118 cases investigated. In two cases HBsAg became negative without occurrence of anti-HBs. Liver biopsy has been performed in 37 cases and in two of them moderate chronic hepatitis has been detected. In the follow up period none of the cases developed liver cirrhosis or hepatocellular carcinoma.

Conclusion.- As a result we have concluded that in this country asymptomatic HBsAg carrier state has a benign course and there is no need for routine liver biopsy. But we believe that cases with HBV-DNA positivity should be followed up more closely.

Özdemir S, Kural Sezer E, Sonsuz A, Başaranoğlu M, Şentürk H, Özbay G, Akın P. Asymptomatic "healthy" HBsAg carrier state in Turkey. Cerrahpaşa J Med 1998; 29 (3): 141-144.

GİRİŞ ▲

Hepatit B virüsü (HBV), akut hepatinin yanı sıra kronik hepatit, karaciğer sirozu ve hepatoselüler karsinoma yol açması nedeniyle tüm dünyada olduğu gibi ülkemizde de önemli bir sağlık sorunudur. HBsAg pozitifliği oranı Birleşik Amerika ve Kuzey Avrupa ülkelerinde % 0.1-0.2 iken bu oran Afrika ve Uzak Doğu'da % 10-15 civarındadır.¹ Ülkemizde ise çeşitli çalışmalarda elde edilen oranlar % 6-10 arasında değişmektedir.²

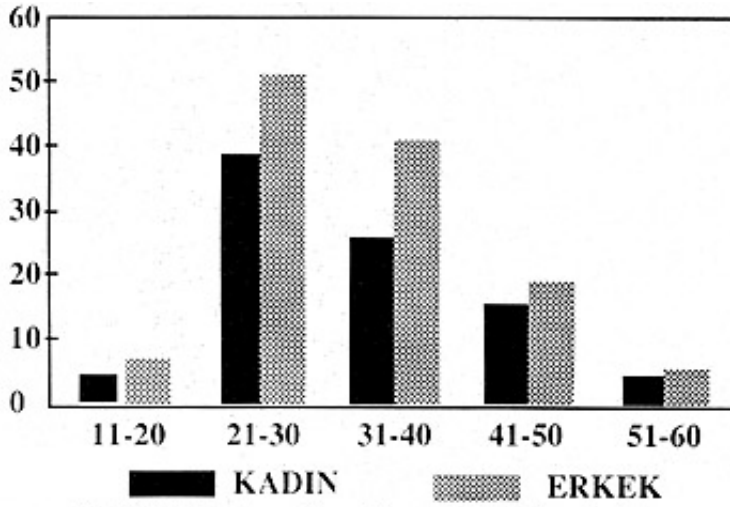
Serumda en az 6 ay süreyle HBsAg pozitifliğinin saptanması durumunda kronik HBV enfeksiyonu söz konusudur. Ancak kronik HBV enfeksiyonu olan kişiler klinik, biyokimyasal, serolojik ve histolojik özellikler açısından büyük farklılıklar gösterirler. Bu olguların bir kısmında ciddi karaciğer hastalığı saptanırken, diğerleri asemptomatiktir ve karaciğer fonksiyon testleri tamamen normal bulunmakta ya da ancak çok küçük değişiklikler saptanabilmektedir. Bu nedenle kronik HBV enfeksiyonuna sahip olgular, kronik karaciğer hastalığı bulguları ile birlikte olanlar ve olmayanlar olmak üzere iki gruba ayrılmakta, birinci grubu oluşturan olgular kronik B hepatiti,

ikincisi ise asemptomatik ya da sağlıklı HBsAg taşıyıcısı olarak adlandırılmaktadır.³ Bu tanımlamaların kullanımına ilişkin genel bir ortak görüş olmamasına karşın bu iki formun ayrımı, klinik semptomların varlığının ya da serum transaminazların yüksek olup olmamasına dayanılarak yapılmaktadır.³ Kronik HBV enfeksiyonu olgularının önemli bir kısmını oluşturan asemptomatik taşıyıcıların karaciğer biyopsilerinde normal ya da normale yakın bulgular elde edilmekte, ileriye dönük takiplerinde ise iyi bir prognoza sahip oldukları bildirilmektedir.⁴⁻⁶

Bu çalışmada asemptomatik HBsAg taşıyıcı tanısıyla izlenen olguların klinik, serolojik, biyokimyasal ve histopatolojik özellikleri yönünden değerlendirilmesi amaçlanmıştır.

YÖNTEM VE GEREÇLER ▲

Çalışma materyalini 1990-1995 yılları arasında Cerrahpaşa Tıp Fakültesi İç Hastalıkları Anabilim Dalı Hepatoloji Bilim Dalı polikliniğinde izlenen, asemptomatik HBsAg taşıyıcısı tanısı konulmuş 233 olgu oluşturmaktadır. 1997 yılı sonunda değerlendirmeye alınan olguların 135'u erkek, 98'si kadındır ve yaşları 16-57 arasında değişmektedir (Ortalama 33.61 ± 9.93) (Şekil 1). 233 olgunun 192'si klinik ve laboratuvar açısından düzenli olarak izlenmiş olup ortalama takip süresi 50.6 ± 23.6 ay (ortalama 4.2 yıl), en kısa ve en uzun takip süresi 23-95 aydır. Düzenli olarak inceleme ve takibi yapılamayan 41 olgunun 12'sine ise herhangi bir şekilde ulaşılammıştır.



Şekil 1. Olguların Yaş Gruplarına Göre Dağılımı

6 ay süreyle HbBsAg pozitifliği persiste eden ve serum transaminaz düzeyleri en az iki kez normal sınırlarda bulunan olgular, asemptomatik HBsAg taşıyıcısı olarak tanımlanmış ve bu olgular anamnez, fizik muayene, HBV işaretleyicileri, hepatit delta virüsü (HDV) ve hepatit C virüsü (HCV) ile ilgili olarak anti-HDV ve anti-HCV, karaciğer fonksiyon testleri, alfa fetoprotein düzeyleri ile üst karın ultrasonografisi yönünden araştırılmıştır. Biyokimyasal incelemeler rutin yöntemlerle yapılmış olup HBV-DNA dışında HBV işaretleyicileri ile anti-HDV ve anti-HCV ELISA yöntemi ile Hepatoloji laboratuvarında, HBV-DNA ise moleküler hibridizasyon yöntemiyle Mikrobiyoloji laboratuvarında araştırılmıştır. Olgular 6 ile 12 ay arasında değişen aralıklarla fizik muayene ve karaciğer fonksiyon testleri yönünden kontrol edilmiş, yılda bir kez ise viral işaretleyiciler ve alfa fetoprotein yönünden incelenmiştir. 37 olguda da Menghini yöntemiyle karaciğer biyopsisi yapılmıştır.

BULGULAR ▲

Olguların yaş dağılımı incelendiğinde büyük çoğunluğun (% 69) 2. ve 3. on yılda yer aldığı görülmektedir (Şekil 1). HBsAg pozitifliği, olgularımızın % 92'sinde kan bağıışı, ailede karaciğer hastasının bulunması aşılama; sarılık taraması, gebelik ya da cerrahi girişim gibi nedenlerle yapılan rutin incelemeler sonucu saptanmış olup ancak 18'inde (% 8) kaşıntı, ateş ya da bulantı gibi karaciğer dışı hastalıklara ilişkin yakınmalarla ilgili başvurularla ortaya çıkarılmıştır. Fizik muayene bulgusu olarak sadece 5 olguda hepatomegali saptanmış, bunlardan ikisinin yağlanmaya bağlı olduğu anlaşılmıştır.

Tablo I. Olguların Serolojik Bulguları

HBeAg	8/192 (% 4)
Anti-HBe	181/192 (% 94)
HBV-DNA	13/192 (% 6)
Anti-HDV	2/168 (% 1)
Anti-HCV	0/118 (% 0)

(*) 3 olguda hem HBeAg hem de anti-HBe negatif bulunmuştur.

Olguların büyük çoğunluğunda (%94) HBeAg (-), anti-HBe (+) bulunmuştur (Tablo I). 8 olguda HBeAg(+) olup takip süresince biz olgularda HBeAg/anti-HBe saptanmıştır. 13 hastada HBV-DNA pozitif bulunmuştur (Tablo II). Anti-HDV, araştırılan 168 olgunun ancak 2'sinde saptanmış, Anti-HCV ise araştırılan 118 olgunun hepsinde negatif bulunmuştur. Olguların 2'sinde HBSAg negatifleşmiş ancak anti-HBs oluşmamıştır.

Tablo II. Biyopsi Yapılan Olguların HBV-DNA ve Histopatolojik Bulguları

	(n)	HBV-DNA(+)	HBV-DNA(-)
Normal	(11)	1	10
Minimal hepatit	(16)	6	10
Hafif derecede kronik hepatit	(5)	4	1
Orta derecede kronik hepatit	(2)	2	-
Yağlanma	(2)	-	2
Yağlanma+hafif kronik hepatit	(1)	-	1

Laboratuvar incelemelerinde düzenli takip edilen 192 olgunun 17'sinde serum alanin aminotransferaz (ALT) düzeylerinde iki katını aşmayan yükselmeler saptanmış olup 10'unda HBV-DNA pozitif bulunmuştur. Bunlardan birinde ise ALT yüksekliği sürekli devam etmiş, yapılan karaciğer biyopsisinde orta derecede kronik hepatit saptanmıştır. Olguların hiçbirinde 10 U/ml'yi aşan serum alfa-fetoprotein düzeyi (Normal: 0-7 U/ml) saptanmamıştır.

Karaciğer biyopsisi 37 olguda yapılmış; histopatolojik incelemede 11 normal, 16 minimal hepatit bulguları; 5'i hafif derecede ve 2'si orta derecede olmak üzere kronik hepatit, 2 olguda yağlanma, bir olguda ise yağlanma ile birlikte hafif kronik hepatit saptanmıştır (Tablo II).

Takip süresince olguların hiçbirinde karaciğer sirozu ya da hepatoselüler karsinom gelişimi saptanmamıştır.

TARTIŞMA ▲

Normal serum aminotransferaz düzeylerine sahip asemptomatik HBsAg (+) kişiler asemptomatik ya da sağlıklı HBsAg taşıyıcısı olarak tanımlanmaktadır.

Kronik HBV enfeksiyonu olan kişileri kronik hepatit ve asemptomatik taşıyıcı şeklinde kesin olarak ayırmak her zaman mümkün olmasa da, biz tanımlamaların klinik yaklaşım açısından oldukça pratik ve faydalı olduğu görülmektedir. 1980'li yılların sonuna doğru Popper ve ark,⁵ değişik ülkelerden yapılan araştırmaları incelediklerinde, asemptomatik taşıyıcıların histolojik analizlerinde kronik aktif hepatit ve siroz sıklığının sırasıyla ancak %1.6 ve %0.7 oranında olduğunu gözlemlemişler ve asemptomatik taşıyıcılık durumunda ağır karaciğer hastalığı gelişiminin oldukça düşük olduğu sonucuna varmışlardır.

Son on yılda yapılan araştırmalarda da bu görüş değişmemiştir. De Franchis ve ark,⁶ ortalama 10 yılı aşan takiplerinde 68 olgudan ancak birinin kronik aktif hepatite progresyon gösterdiğini saptamışlardır. Villeneuve ve ark,⁷ ise ortalama 16 yıl süreyle takip ettikleri 317 olgudan 3'ünün HBV'ne bağlı siroz nedeniyle öldüğünü kaydetmişlerdir. Alaska'da yapılan prospektif bir çalışmada 1400 olgunun ancak 14'ünde kronik aktif hepatit ve 8'inde siroz gelişimi saptanmıştır.⁸

Ülkemizde yapılan araştırmada ise Ökten ve ark. 372 olgudan oluşan serilerinde ağır karaciğer hastalığı gözlemlememişlerdir.⁹ Bizim çalışmamızda da asemptomatik taşıyıcıların 4 yılı aşan takiplerinde ağır karaciğer hastalığı gözlenmemiş, biyopsi yapılan 37 olgunun ancak 2'sinde orta derecede kronik hepatit saptanmıştır. Az sayıda da olsa, yapılan karaciğer biyopsilerinde genellikle normal ya da minimal hepatit bulgularının saptanması rutin uygulamaya gerek olmadığına, ancak HBV-DNA(+) olguların bu yönde değerlendirilmesinin uygun olacağına işaret etmektedir (Tablo II).

Olguların büyük çoğunluğunda(% 94) HBe-Ag(-), anti-HBe(+) bulunmuştur (Tablo I). Ancak 8 hasta HBeAg(+) olup, 13 hastada HBV-DNA pozitifliği saptanmıştır. ALT düzeylerinde yükselmeler saptanan 17 olgunun 10'unda HBV-DNA'nın pozitif olması, özellikle HBV-DNA pozitif olgularda asemptomatik ya da sağlıklı taşıyıcı tanısının daha ihtiyatla konulması ve/ya da daha dikkatli izlenmesi gerektiğini göstermektedir.³

Olguların 2'sinde HBsAg negatifleşmiş, ama anti-HBs oluşmamıştır. Spontan HbsAg (-) kaybının yıllık %0.5-1 olarak bildirildiği göz önüne alınırsa bu bulgu beklenen bir sonuçtur.^{7,10}

Anti-HDV, araştırılan 168 olgunun ancak ikisinde saptanmış, Anti-HCV ise araştırılan 118 olgunun hepsinde negatif bulunmuştur. Bu sonuçlar asemptomatik HBsAg taşıyıcılarında gerek HDV gerekse HCV enfeksiyonunun sık görülmediğini bildiren çalışmalarla paralellik göstermektedir.^{6,7,9}

HBsAg prevelansı ile hepatoselüler karsinom insidensi arasında sıkı bir paralellik gözlenmektedir. Tayvan, Japonya ve Alaska'da HBsAg taşıyıcılarını kapsayan prospektif çalışmalarda, HBV enfeksiyonunun hepatoselüler karsinom riskini artırdığına işaret edilmektedir.^{8,10,11} Bu çalışmaların aksine İtalya'da 10 yılı, Kanada'da ise 16 yılı aşan ortalama takip süresi sonunda, HBsAg taşıyıcılarının hiçbirinde hepatoselüler karsinom gelişimi saptanmamıştır.^{6,7} Bizim olgularımızın da hiçbirinde hepatoselüler karsinom gözlenmemesine karşın gerek vaka sayısı ve takip süresi, gerekse takip edilemeyen oniki hasta hakkında bilgi edinilememesi, bu açıdan sağlıklı bir değerlendirmeyi engellemektedir.

Sonuç olarak söylenebilir ki, ülkemizde asemptomatik HBsAg taşıyıcılığı selim seyirlidir ve rutin karaciğer biyopsisi uygulamasına gerek yoktur. Fakat HBV-DNA(+) olgular daha dikkatli bir şekilde izlenmelidir. Asemptomatik HBsAg taşıyıcılarında HDV ya da HCV enfeksiyonu sık görülmemektedir. Olgularımızın hiçbirinde hepatoselüler karsinom gelişmemesine karşın, çalışmamızın verileri bu yönde sağlıklı bir değerlendirme yapılmasını kısıtlamaktadır.

ÖZET ▲

Bu çalışmada asemptomatik HBsAg taşıyıcısı tanısı konulan 233 olgu klinik, serolojik, biyokimyasal ve histopatolojik özellikleri yönünden incelenmiştir. 6 ay süreyle HBsAg pozitifliği persiste eden ve en az iki kez serum transaminaz düzeyleri normal sınırlarda bulunan olgular asemptomatik HBsAg taşıyıcısı olarak tanımlanmış olup, düzenli takip edilen (ortalama 4.2 yıl) 192 olgunun 17'sinde ALT düzeylerinde iki katını aşmayan yükselmeler saptanmış; bunlardan birinde ise ALT yüksekliği sürekli devam etmiştir.

Olguların büyük çoğunluğu (% 94) HBeAg(-), anti-HBe(+) olup 13 hastada HBV-DNA (+) bulunmuştur. Anti-HDV, araştırılan 168 olgunun 2'sinde saptanmış, Anti-HCV ise araştırılan 118 olgunun hepsinde negatif bulunmuştur. Olguların 2'sinde HBsAg negatifleşmiş, ama anti-HBs oluşmamıştır. Karaciğer biyopsisi 37 olguda yapılmış, ancak 2'sinde orta derecede kronik hepatit saptanmıştır. Takip süresince olguların hiçbirinde karaciğer sirozu ya da hepatoselüler karsinom gelişimi saptanmamıştır.

Sonuçta ülkemizde asemptomatik HBsAg taşıyıcılığının selim seyrettiği ve rutin karaciğer biyopsisi uygulamasına gerek olmadığı; ancak HBV-DNA(+) olguların daha dikkatli bir şekilde izlenmesi gerektiği sonucuna varılmıştır.

KAYNAKLAR ▲

1. Sherlock S, Dooley J. Diseases of the Liver and Biliary System. 10th ed. Oxford, Blackwell Scientific Publications, 1997; 265-302.
2. Değertekin H. Viral hepatitlerin dünyada ve ülkemizde epidemiyolojisi. Aktüel Tıp Derg 1997; 2: 119-122.
3. Hoofnagle JH, Shafritz DA, Popper H. Chronic type B hepatitis and the "healthy" HBsAg carrier state. Hepatology 1987; 7: 758-763.
4. Dragosics B, Ferenci P, Hitchman E, Denk H. Long-term follow-up study of asymptomatic HBsAg-positive voluntary blood donors in Austria: A clinical and histologic evaluation of 242 cases. Hepatology 1987; 7: 302-306.
5. Popper H, Shafritz DA, Hoofnagle JH. Relation of the hepatitis B virus carrier

- state to hepatocellular carcinoma. *Hepatology* 1987; 7: 764-772. .
6. de Franchis R, Meucci G, Vecchi M, et al. The natural history of asymptomatic hepatitis B surface antigen carriers. *Ann Intern Med* 1993; 118: 191-194.
 7. Villeneuve JP, Desrochers M, Infante-Rivard C; et al. A long-term follow-up study of asymptomatic hepatitis B surface antigen-positive carriers in Montreal. *Gastroenterology* 1994; 106: 1000-1005.
 8. McMahon BJ, Alberts SR, Wainwright RB, Bulkow L, Lanier AP. Hepatitis B-related sequelae: prospective study of 1400 hepatitis B surface antigen-positive Alaska native carriers. *Arch Intern Med* 1990; 150: 1051-1054.
 9. Ökten A, Demir K, Çakaloğlu Y; et al: Kronik asemptomatik HBsAg taşıyıcılığı (372 vakanın değerlendirilmesi). *T Klin Gastroenterohepatol* 1996; 7: 178-183.
 10. Beasley RP. Hepatitis B virus. The major etiology of hepatocellular carcinoma. *Cancer* 1988; 61: 1942-1956.
 11. Sakuma K, Saitoh N, Kasai M, et al. Relative risks of death due to liver disease among Japanese male adults having various statuses for hepatitis B s and e antigen/antibody in serum: a prospective study. *Hepatology* 1988; 8: 1642-1646.

-
- **Anahtar Kelimeler:** HBsAg, Asemptomatik taşıyıcı, Kronik HBV enfeksiyonu, Prognoz; **Key Words:** HBsAg, Asymptomatic carrier, Chronic HBV infection, Prognosis; **Alındığı Tarih:** 07 Ocak 1998; Doç. Dr. Sebati Özdemir, Dr. Emire Kural Sezer, Doç. Dr. Abdullah Sonsuz, Dr. Metin Başaranoğlu, Prof. Dr. Hakan Şentürk, Prof. Dr. Perihan Akın: İÜ Cerrahpaşa Tıp Fakültesi İç Hastalıkları Anabilim Dalı Hepatoloji Bilim Dalı; Prof. Dr. Gülşen Özbay: İÜ Cerrahpaşa Tıp Fakültesi İç Hastalıkları Anabilim Dalı Patoloji Anabilim Dalı; **Yazışma Adresi (Address):** Dr. S. Özdemir, İÜ Cerrahpaşa Tıp Fakültesi İç Hastalıkları Anabilim Dalı Hepatoloji Bilim Dalı 34303, Cerrahpaşa, İstanbul.

