

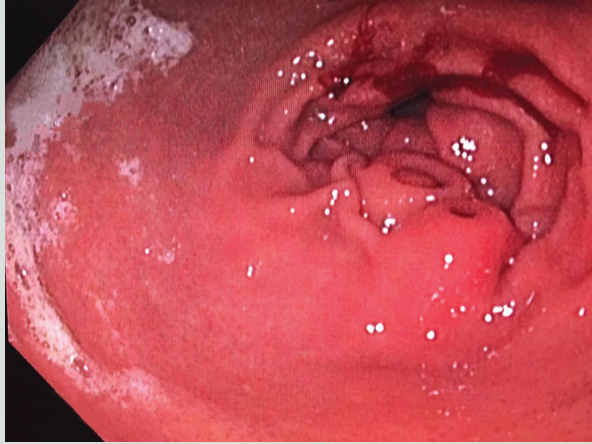## Üst gastrointestinal sistem endoskopisinde saptanan çift ektopik pankreas dokusu

Double ectopic pancreatic tissue revealed at the upper gastrointestinal endoscopy

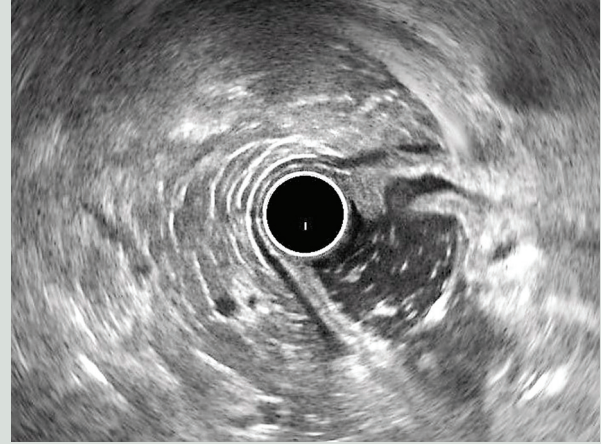
Firdevs TOPAL<sup>1</sup>, Sabiye AKBULUT<sup>2</sup>, Elif SARITAŞ YÜKSEL<sup>1</sup>, Nurullah İLHAN<sup>1</sup>, Fatih Esad TOPAL<sup>3</sup>İzmir Katip Çelebi Üniversitesi, Atatürk Eğitim ve Araştırma Hastanesi, <sup>1</sup>Gastroenteroloji Bilim Dalı, <sup>3</sup>Acil Tıp Bilim Dalı, İzmir, Türkiye  
Sağlık Bilimleri Üniversitesi, Kartal Koşuyolu Yüksek İhtisas Sağlık Uygulama ve Araştırma Merkezi, <sup>2</sup>Gastroenteroloji Bilim Dalı, İstanbul, Türkiye

55 yaşında, erkek hasta. Dispeptik yakınmaları nedeniyle üst gastrointestinal sistem (GİS) endoskopisi yapıldı. Mide antrumunda, polipoid görünümde ve üzeri normal mukoza ile kaplı, ortası çökük, etrafı kabark, temiz yüzeyle 2x3 cm çaplarında, yan yana duran, çift ektopik pankreas dokusu izlendi (Resim 1). Tanı amaçlı radyal endosonografi (EUS) yapıldı. Lezyonun 3.tabakadan (submukoza) kaynaklanması, eko paterninin heterojen olması, pankreas kanalının görülmesi (Resim 2) ile ektopik pankreas tanısı kondu.

Ektopik pankreas (EP), gastrointestinal sistemin herhangi bir lokalizasyonunda görülebilen konjenital bir anomalidir. Midede EP sık görülmeyen gastrik sumukozal lezyonlardır. Genellikle mide antrumunda, büyük kurvatur yerleşimli ve çoğunlukla asemptomatiktir. Üst GİS endoskopisi sırasında tesadüfen saptanırlar. Asemptomatik olmasına rağmen; bazen dispeptik yakınmalar, kanama, pankreatit ve kanser gelişimi ile kendini göstermektedir (1,2). Üst GİS'de tek EP olguları bildirilmiş olmakla birlikte; çift EP olgu sunumu oldukça nadirdir.



**Resim 1.** Mide antrumunda çift ektopik pankreasın gastrokopik görünümü.



**Resim 2.** Mide antrumunda çift ektopik pankreasın endosonografik görünümü.

## KAYNAKLAR

1. Uğur Kantar F, Akarsu M, Atilla K, et al. Ectopic pancreas presenting with intractable diarrhea: case report. Turk J Gastroenterol 2011;22:426-9.
2. Misheva B, Hajjar R, Chapdelaine H, et al. Ectopic jejunal pancreas with pancreatitis mistaken for a post-transplant lymphoproliferative disease in an immunosuppressed kidney transplant patient. J Surg Case Rep 2018;2018:ryj259.

Topal F, Akbulut S, Yüksel ES, et al. Double ectopic pancreatic tissue revealed at the upper gastrointestinal endoscopy. Endoscopy Gastrointestinal 2018;26:73.

DOI: 10.17940/endoskopi.503156

İletişim: Sabiye AKBULUT  
Sağlık Bilimleri Üniversitesi  
İstanbul Kartal Koşuyolu Yüksek İhtisas Sağlık Uygulama ve Araştırma Merkezi  
İstanbul, Türkiye • E-mail: sabiye4@hotmail.com  
Geliş Tarihi: 26.11.2018 Kabul Tarihi: 03.12.2018