

ALT DUDAK TAM KAYIPLARININ İKİ YANLI 'FAN FLEP' İLE ONARIMI*

Ahmet Cemal AYGIT, M. Zeki GÜZEL, M. BAYRAMIÇLI,
Yağmur AYDIN, Akın YÜCEL

Background and Design.- Reconstruction of large defects of the lower lip continue to be formidable challenge. Total excision of the lower lip is rarely necessary, so many surgeons' experience in repair of this size defect is limited. In this paper, we described the reconstruction of total lower lip defects using bilateral fan flaps without mucosal flap or graft.

Results.- We had used bilateral fan flap reconstructions for total lower lip defects in 17 patients. Only two patients were not able to use dentures after the operation. In other 15 patients, the aesthetic and functional goals were achieved.

Conclusion.- The technique of total lower lip reconstruction with bilateral fan flap was further refined in this report.

Aygıt AC, Güzel MZ, Bayramiçli M, Aydın Y, Yücel A.

Reconstruction of total lower lip defets with bilateral fan flaps.

Cerrahpaşa J Med 1999; 30 (2): 171-174.

Alt dudak kanseri nedeniyle alt dudakın tamamının rezeksiyonu nadiren gerekli olur. Alt dudak genişliğinin % 80'ine varan tam kat rezeksiyonları lokal fleplerle başarıyla onarılabilir.¹ Alt dudakın total rezeksiyonunda onarım için seçenekler oldukça azdır. Bu amaçla iki yanlı fan flepler, 'gate flep'ler, yanak ilerletme flepleri, Estlander flepler, Abbe flepler kullanılmıştır.²⁻⁶

Lokal flepler doku uyumu ve sfinkter fonksiyonu için daha uygun olmasına karşın mukoza örtüsünün yetersiz kalması ve ağız daraltması gibi nedenlerle ek işlemlere (dil flebi ile desteklenmesi, mukoza grefi v.s) ve sonra ikinci girişimlere gereksinim gösterirler. Alt dudaktaki defekt mentolabial sulkusu geçerse çoğu zaman deltopectoral flep, sternocleidomastoid kas-deri flebi ve frontal flep gibi uzak flepler veya özellikle radial önkol gibi serbest bir fleple onarım gerekli olabilir.⁷⁻¹³

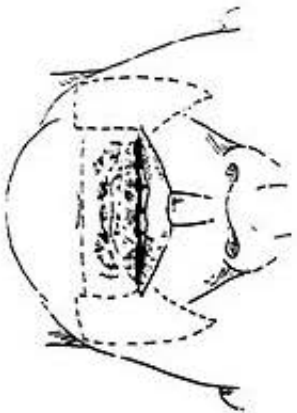
Bu yazıda birçok cerrahın deneyiminin az olduğu alt dudak total defektinin iki yanlı 'fan flep' ile onarımını sunduk. Klasik uygulamanın aksine dil flebi, mukoza flebi veya greftine gereksinim duyulmadan yapılan bu onarımların fonksiyonel ve estetik sonuçları tatmin ediciydi.

GEREÇ VE YÖNTEMLER

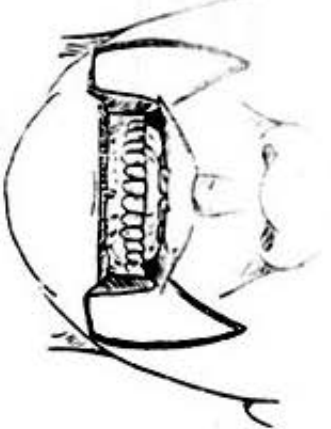
1988-1997 yılları arasında alt dudak epidermoid kanseri nedeniyle müraaat eden 17 hastaya total alt dudak rezeksiyonu yapıldıktan sonra iki yanlı 'fan flep' kullanılarak onarım yapıldı. Bu olgularda alt dudaktaki lezyon her iki yanda en az 1 cm sağlam doku bırakılmasına ve altta mentolabial sulkusun üzerinde kalınarak rezeksiyon yapılmasına uygundu. Hastaların 14 ü erkek, 3 ü kadındı. En genç hasta 47 en yaşlısı 82 yaşında, ortalama yaş 63,3 idi. Bir hasta dışında bütün hastalara aynı seansta boyun disseksiyonu

yapıldı. Hastaların 8'i 2 yıl, 5'i 5 yıl izlendi ve 4 hasta çok kısa dönem izlenebildi.

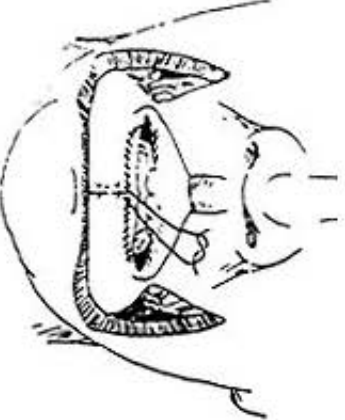
Cerrahi Teknik: Total alt dudak rezeksiyonu yapılmış düğümlen hastada İm fleplerin çizimi çok dikkatli yapılması gerekmektedir. Gerekli yerde elarik, gerekirse yerde fazla dolgu kalmasına izin verilmemelidir. Bunun sağlanmak için rezeksiyon yapmadan önce dudak yülsekliğinin ölçülmesi, hazırlanacak flebin genişliğinin buna göre çizilmesi ve özellikle flebin alt kenarının gingivobukkal sulkusa kadar inmesine özen gösterilmesi gereklidir (Şekil 1). Mentolabial sulkusun altına inmeyen rezeksiyonlarda flebin genişliği Stenon kanalının orifisine yaklaşmaz. Stenon orifisinin eklelendiği durumlarda kanal transpoze edilebilir. Çizimi yapılan flebin makrozal yüzeyinin yeterli kalması için kesildiken çok dikkatli olunmalıdır. Flepler labial darterlara kadar tam kat kesilerek hazırlanır (Şekil 2). Her iki facial arterin hareketini engellemek için yavaş yavaş Çok hareketli hale gelen fleplerin transpozisyonu çok kolay olur. Yenden dudak oluşturmaya verimliğin hatında cilt ve mukoz 5/0 polypropylene ile aralıkla dikkatle bağlanır (Şekil 3). Orta hasta kas ve mukoz 3/0 polypropylene ile aralıkla dikkatle sonra alt yanlardan bağlanarak dudanın ortasına doğru genişliği azaltılarak mukoz 3/0 kapatılır. Cilt yerinden olguların dudanın ortasına dikilmesiyle bağlanarak kapatılır (Şekil 4). Mukoz 3/0 ve kas 5/0 polypropylene kullanılır.



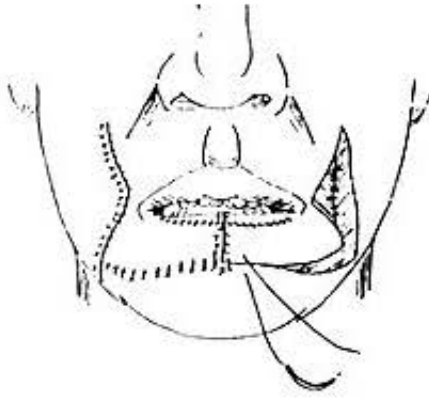
Şekil 1. Alt dudak kenarlarında hepa plerinin rezeksiyonu ve İm fleplerinin çizimini (Klasik İm fleplerden farklı olarak fleplerin alt ucu rezeksiyonun alt sınırından gingivobukkal sulkusa doğru 3 mm kadar ilerletilmiştir).



Şekil 2. Alt dudak tümörünün rezeksiyonu ve İm fleplerinin hazırlanması



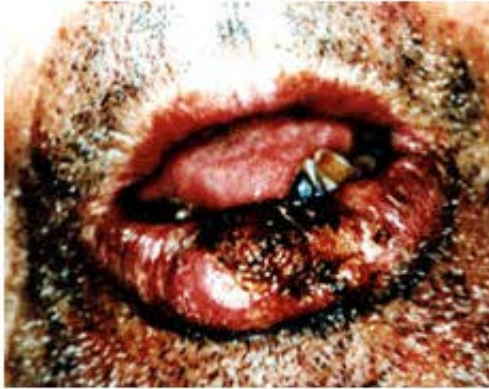Şekil 3. İm fleplerinin transpozisyonundan sonra devamlı dikişlerle ve verimli olguların olgularının ve orta hastanın tek tek dikişlerle kapatılması.



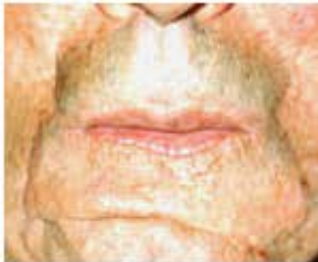Şekil 4. Orta hatın yanlara doğru cildin gerginliğinin gittikçe azaltılarak kapatılması.

BULGULAR

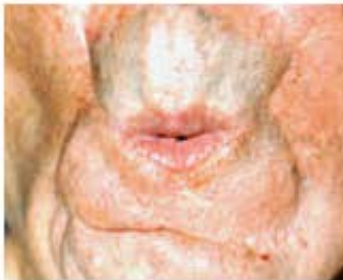Hiçbir hastada yara iyileşme sorunu ve fistülle karşılaşmadı. Geç dönemde 3 olguda iki flebin birleşim yeri olan orta hatta çok az depresyonla karşılaşıldı. Ağız sfinkter fonksiyonu, ağız açıklığı ve sulkus yeterli olduğu halde hastaların 2'si kullandığı total protezi değiştirmek zorunda kaldı, 2 si ise total protez kullanmaktan vazgeçti. Yeniden oluşturulan alt dudak derisinin geç dönemde (yaklaşık 6 ay içinde) görülen mentolabial sulkusa doğru sarıklığı kabul edilebilir estetik kayıplar olarak değerlendirildi. Bunların dışında bütün hastaların ağız fonksiyonları ve estetik sonuçları iyi olarak değerlendirildi.



Şekil 5a. (Olgu 1) Alt dudakın 3/4 ünü işgal eden epidermoid kanser lezyonu

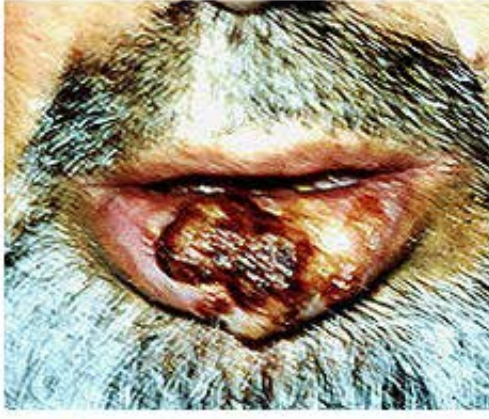

Şekil 5b. (Olgu 1) Ameliyattan 2 yıl sonra önden görünüm

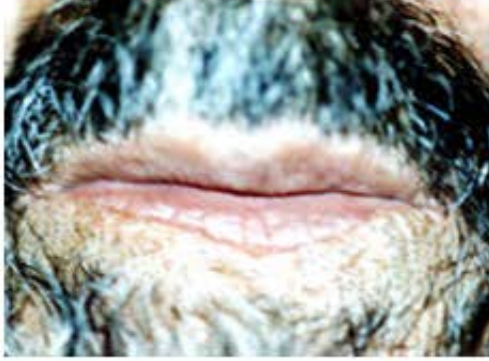

Şekil 5c. (Olgu 1) Ameliyattan 2 yıl sonra flep kaslarının fonksiyonel görünümü.

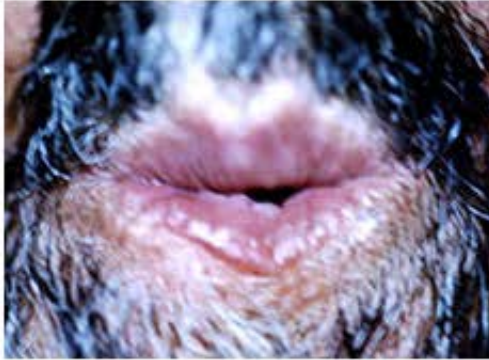Şekil 6a. (Olgu 2) Alt dudakın 3/4 ünü işgal eden epidermoid kanser lezyonu



Şekil 6a. (Olgu 2) Ameliyattan 3 yıl sonra önden görünüm,



Şekil 6c. (Olgu 2) Ameliyattan 3 yıl sonra flep kaslarının fonksiyonel görünümü



TARTIŞMA

Alt dudakın total rezeksiyonundan sonra yapılan onarımda defektin kapatılması yanında estetik ve fonksiyonel sonuç elde etmek esas amaçtır. Düzgün ses çıkarma ve çiğnemeye katkısı yanında sfinkterin ağızdan dışarı akıntıyı önleyecek derecede görev yapabilmesi fonksiyonunun iyi olduğunu göstermektedir. Özellikle fonksiyonel kayıp olmak üzere estetik sonuçlar da doğal olarak defekt büyüdükçe artar. Defekt alt dudak genişliğinin % 80'ine kadar olduğunda onarım için lokal doku kullanıma yönelik birçok seçenek var iken, tam alt dudak defektlerinde lokal doku ile onarım seçenekleri çok azdır.¹⁴⁻¹⁸ Defekt % 100'ü geçtiğinde veya mentuma doğru taşığında uzak dokulara ihtiyaç duyulur.¹ Bu da genellikle daha komplike girişimlere ihtiyaç gösterdiği hake estetik ve fonksiyonel açıdan daha yetersiz kalır. Tek başına veya radial önkol serbest flebiyle yapılan onarımlarda depressor anguli oris adalesi transferi yapılarak dudak sfinkterini yeniden oluşturmaya yönelik girişimler yapılmış, ancak çok az sayıda deneyim mevcuttur.¹⁹ Yine radial önkol serbest flebi duyulu veya duyusuz palmaris longus tendonu ile taşınarak yapılan onarımlarda sfinkterin statik olarak oluşturulması ve zamanla görülen gevşemeler yanında çok az sayıda deneyim olması gibi dezavantajları nedeniyle total alt dudak aşan

rezeksiyonlarda bu seçenek uygun olabilir.¹⁰⁻¹³

Total alt dudak rezeksiyonu yapıldıktan sonra yapılacak onarımlarda iki yanlı 'fan flep' veya 'gate flep' kullanılması gerekli olur. Lokal doku kullanımına yönelik diğer teknikler genellikle mikrostomi ile sonlandığı gibi ağız fonksiyonlarını da bozar. Klasik olarak dizayn edilen iki yanlı 'fan flep' ve 'gate flep' ile onarımlar mukozal flep veya greft gerektirdiği gibi genellikle ikinci düzeltmelere gereklilik gösterir.

Alt dudakın total defektlerini iyi planlanmış iki yanlı 'fan flep' ile onarım birçok avantaj sunar. İyi doku uyumu sağlayarak estetik olarak kabul edilebilir bir sonucu getirir, iki yanlı Abbe veya Estlander gibi fleplerle onarımlarda görülen mikrostomiye neden olmaz, uzak dokularla onarımlarda sıkça karşılaşılan ağız sfinkterindeki yetersizlik bu teknikle yapılan onarımlarda hastayı rahatsız edecek düzeyde değildir. Kasların yönü değişmiş olmasına karşın hasta zamanla dudak sfinkter fonksiyonunu büyük oranda kazanır. Ayrıca altıncı aydan itibaren koruyucu duyu gelişimi hastayı memnun eder. Dezavantajları arasında gençlerde veya yanak derisinin bol olmadığı hastalarda ağız içi boşluğu daraltarak özellikle total damak protezi kullananlarda sorun yaratması önem taşır. Ameliyattan sonraki 6 aylık dönemde bazı olgularda yeniden oluşturulan alt dudakın cildinde görülen mentolabial sulkusa doğru sarkıklık estetik görünümü bozar. Alt dudakın total defektlerinde klasik iki yanlı 'fan flep' ile onarım yapıldığında dil flebiyle mukoza eksikliği tamamlanması zorunlu olur. Bizim olgulardaki en önemli özellik total alt dudak defektlerinde iyi planlanmış iki yanlı fan fleplerle onarım yapıldığında dil flebi, mukoza flebi veya grefine gerek kalmadan estetik ve fonksiyonel olarak iyi sonuçların elde edilebileceğini ortaya koymasındır.

ÖZET

Alt dudakın geniş defektlerinin onarımı hala ilginçliğini sürdürmektedir. Alt dudakın tamamının rezeksiyonu nadiren gerekli olur, bu nedenle pek az cerrahın bu konuda deneyimi vardır. Bu yazıda total alt dudak defektlerinin mukoza flebi veya greffi kullanmadan iki yanlı fan fleplerle onarımını tanımlamaktayız. On yedi hastada total alt dudak defektleri için iki yanlı fan fleplerle onarım yaptık. İki hariç bütün hastalarda arzulan estetik ve fonksiyonel sonuçlar elde edildi. Bu yazıda total alt dudak defektlerinin iki yanlı fan fleplerle onarımı geliştirilerek sunuldu.

KAYNAKLAR

1. Luce EA. Reconstruction of the lower lip. Clin Plast Surg 1995; 22:109-120.
2. Fujimori R. Gate flap for the total reconstruction of the lower lip. Br J Plast Surg 1980; 33:340-345.
3. Gurel M, Alic B, Seyhan A, Cilengir M. Total lower lip reconstruction in advanced squamous carcinoma: application of the gate - flap technique. Ann Plast Surg 1992; 28 : 434-441.
4. Williams EF 3rd, Setzen G, Mulvaney MJ. Modified Bernard - Burow cheek advancement and cross-lip flap for total lip reconstruction. Arch Otolaryngol Head Neck Surg 1996; 122: 1253-1258.
5. Murray JF. Total reconstruction of a lower lip with bilateral Estlander flaps.

- Case report. *Plast Reconstr Surg* 1972; 49:638-660.
6. Bowers DG. Double cross - lip flaps for lower lip reconstruction. *Plast Reconstr Surg* 1971; 47:209-214.
 7. Bakamjian V. A two-stage method of pharyngoesophageal reconstruction with a primary pectoral skin flap. *Plast Reconstr Surg* 1965; 36:173-180.
 8. Owens N. A compound neck pedicle designed for the repair of massive facial defects: formation, development, and application. *Plast Reconstr Surg* 1995;15: 369-389.
 9. O'Brien B. A muscle - skin pedicle for total reconstruction of the lower lip. Case report. *Plast Reconstr Surg* 1970; 45:395-399.
 10. Sadove RC, Luce EA, McGrath PC. Reconstruction of the lower lip and chin with the composite radial forearm - palmaris longus free flap. *Plast Reconstr Surg* 1991; 88: 209-214.
 11. Sakai S, Soeda S, Endo T, Ishii M, Uchiyama E. A compound radial artery forearm flap for the reconstruction of lip and chin defect. *Br J Plast Surg* 1989;42:337-338.
 12. Freedman AM, Hidalgo DA. Full - thickness cheek and lip reconstruction with the radial forearm free flap. *Ann Plast Surg* 1990;25:287-294.
 13. Serletti JM, Tavin E, Moran SL, Coniglio JU. Total lower lip reconstruction with a sensate composite radial forearm - palmaris longus free flap and a tongue flap. *Plast Reconstr Surg* 1997;99: 559-561.
 14. Abbe R. A new plastic operation for the relief of deformity due to double harelip. *Med Rec* 1898;53: 477-478.
 15. Estlander JA. A method of reconstructing loss of substance in one lip from the other lip. *Plast Reconstr Surg* 1968; 42: 361-366.
 16. Karapandzic M. Reconstruction of lip defects by local arterial flaps. *Br J Plast Surg* 1974;27:93-97.
 17. McGregor IA. Reconstruction of the lower lip. *Br J Plast Surg* 1983;36:40-47.
 18. Juraha ZL. Reconstruction of the lower lip with two flaps from the upper lip hinged on the superior labial vessels. *Br J Plast Surg* 1980; 33: 87-91.
 19. Kushima H, Iwasawa M, Kiyono M, Ohtsuka Y, Hataya Y. Functional reconstruction of total lower lip defects with a radial forearm free flap combined with a depressor anguli oris muscle transfer. *Ann Plast Surg* 1997; 39: 182-185.

- **Anahtar Kelimeler:** Total alt dudak defekti, fan flap, onarım. **Key Words:** Total lower lip defect, fan flap, reconstruction; **Aldığı Tarih:** 26 Şubat 1999; **Yard. Doç. Dr. Ahmet Cemal Aygıt:** Trakya Üniversitesi Tıp Fakültesi Plastik ve Rekonstrüktif Cerrahi Anabilim Dah; **Doç. Dr. M. Zeki Güzel, Uz. Dr. Yağmur Aydın, Uz. Dr. Akın Yücek:** İÜ Cerrahpaşa Tıp Fakültesi Plastik ve Rekonstrüktif Cerrahi Anabilim Dah; **Yard. Doç. Dr. M. Bayramçift:** Marmara Üniversitesi Tıp Fakültesi Plastik ve Rekonstrüktif Cerrahi Anabilim Dah. **Yazışma Adresi (Address):** Dr. M. Zeki Güzel, Kadiraga Sokak, Necatbey Apt No:3, D:3 Caddebostan, 81060 İstanbul

