

# PSOAS APSESİ\*

**Süleyman ATAUS, Cabir ALAN, A. Ulvi ÖNDER,  
İsmail MİHMANLI, Zübeyr TALAT, Veli YALÇIN**

▼	<a href="#">Giriş</a>
▼	<a href="#">Yöntem-Gereç</a>
▼	<a href="#">Bulgular</a>
▼	<a href="#">Tartışma</a>
▼	<a href="#">Özet</a>
▼	<a href="#">Kaynaklar</a>

**Background.-** Psoas abscess (PA) is a rare condition that presents diagnostic and therapeutic challenges and PA has been more frequently observed in recent years. The variable and nonspecific presentations of PA, as well as its infrequent incidence, can result in delayed diagnosis and misdiagnosis.

**Design.-** Four cases diagnosed in our clinic are presented analyzing the main clinical features, microbiologic causal agents, risk factors and treatment.

**Results.-** Four patients between the ages 17 and 67 years (mean: 45) were admitted to our clinic between October 1998 and December 1999. The mean delay to consultation was 30 days. The main symptoms were fever, lumbar pain. All patients were diagnosed by CAT. The casual microorganisms were: *S. aureus*, *E. coli* and *Serratia marcescens*. Three cases underwent open surgical drainage and death in one despite adequate medicosurgical treatment. One patient was exclusively treated with antibiotics.

**Conclusion.-** PA is a serious health problem which presents with non-specific symptoms and signs. To reduce morbidity and mortality, it is important to diagnose the presence and extent of PA accurately using imaging studies. CAT is the method of choice for the diagnosis. The correct identification of the microorganisms, and the prompt use of the antibiotherapy associated to surgery, helped to a total recuperation of these patients. In some cases a multidisciplinary approach may be required.

**Ataus S, Alan C, Önder AU, Mihmanlı İ, Talat Z, Yalçın V. Psoas abscess. Cerrahpaşa J Med 2000; 31 (2): 89-93.**

## GİRİŞ ▲

Psoas apsesi (PA) ender rastlanılan, genellikle tanısı zor ve geç konulan bir antidedir. PA çocuklarda ve gençlerde daha sık, yaşlılarda daha seyrek görülmektedir.<sup>1</sup>

Psoas kası 12. göğüs ve tüm bel omurlarının tranvers çıkıntılarında ve intervertebral disklerinden başlar, omurganın iki yanından aşağı dışa doğru iner, inguinal ligamanın altından geçerek iliak kasm lifleri ile birleşir ve femurda trochanter minora yapışarak sonlanır. Uyluğa fleksiyon hareketi yaptırır.

PA primer ve sekonder olarak sınıflandırılır. Primer PA'de etyoloji belli değildir, vücutta saptanamayan bir odakta mikroorganizmaların hematogen veya lenfogen yolla yayılması ile meydana gelir. Psoas kası retroperitoneal organlar, gastrointestinal sistem ve iskelet sistemi ile yakın komşuluğundan dolayı bu sistemlerin enfeksiyöz hastalıklarında sekonder olarak olaya katılabilir. Sekonder PA'lerinde ilk sırayı Crohn hastalığı (%60) almaktadır.<sup>2</sup>

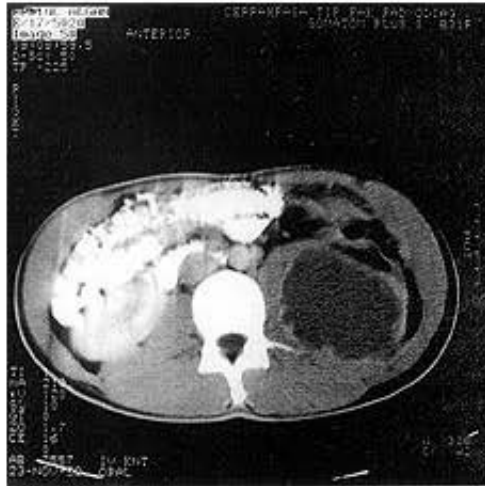Eşlik eden diğer nedenler ise sırasıyla apandisit (%16), kolon hastalıkları (%11), (enfeksiyonu, ülseratif kolit, divertikülit ve tümörleri) disk enfeksiyonları ve osteomyelit (%10) perirenal enfeksiyonlar, pyoneroz, cerrahi girişim sonrası, yabancı cisim komplikasyonları ve tüberkülozdur.<sup>1</sup> Geçmiş yıllarda Pott hastalığı önemli nedenlerden biri iken şimdi çok nadir görülmektedir.

## YÖNTEM VE GEREÇLER ▲

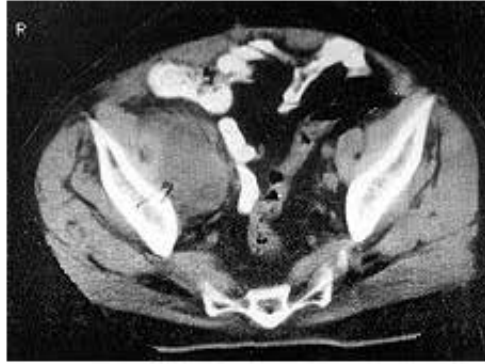
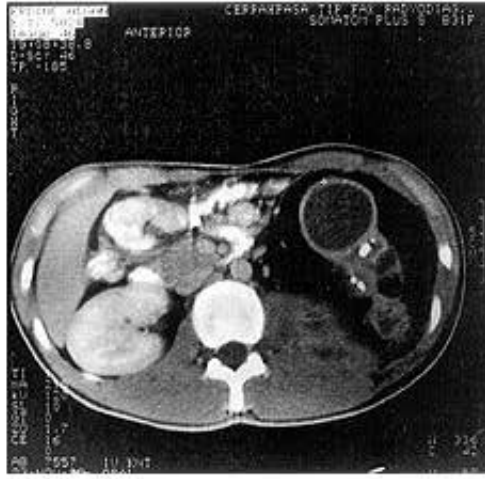
Ekim 1998 ve Aralık 1999 tarihleri arasında PA tanısı alan 4 hastanın tıbbi kayıtları gözden geçirilerek yeniden değerlendirildi. Hastaların üçü erkek biri kadındı. Ortalama yaş 45 (aralık 17-67). PA tanısı konuncaya kadar geçen ortalama süre 30 gündür (aralık 15-45 gün). Bayan hastamız tubo-ovarian abses tanısı ile 1 aya yakın süre antibiyotik tedavisi alırken bir diğer hasta da 3 hafta dahiliye tarafından izlenmişti. Tüm hastalarda başvuru sırasında yüksek ateş, yan ağrısı ve postür bozukluğu vardı. Uyluk fleksiyon konumundaydı, ekstansiyona getirilmeye çalışıldığında şiddetli ağrı meydana geliyordu. Hastaların hiçbirinde isemsile ve gastrointestinal sistemle ilgili yakınmalar yoktu. İdrar tahlilleri normaldi ve idrar kültürlerinde üreme olmadı. Hastaların hepsinde sedimentasyon hızı 100 mm/saat'in üzerindeydi. İki hastada lökosit sayısı 11.000'den yüksekti. Dört yıl önce prostat kanseri nedeniyle retropubik radikal prostatektomi ameliyatı geçiren hastamız 3 yıldan beri tip 2 diabetes mellitus nedeniyle medikal tedavi almaktaydı.

## BULGULAR ▲

Psoas kası içindeki abses iki hastada US ile görüntülenemedi. Yine 2 hastada absenin olduğu taraftaki böbrekte 1 ve 1,5 cm boyutlarında kalküller saptandı. Bunların birinde böbrek sonografik olarak izlenemedi. Buna karşın tüm hastaların abdomino pelvik tomografilerinde (CAT) psoas kası içindeki lezyon görüntüledi. Bu lezyonların büyüklükleri 2x1,5 cm, 8x6 cm, 4x3 cm ve 9x7 cm'di (Şekil 1a,b;2).

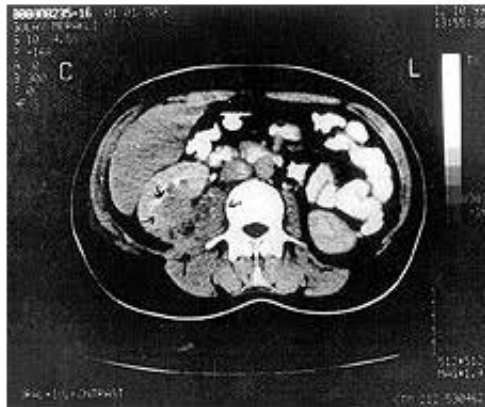


Şekil 1. a: Aksiyel BT kesitlerinde sol psoas kasında genişleme ve kas içerisinde absesle uyumlu hipodens alan. b: Sol böbrekte hiperdens kalküller ve komşuluğunda abses formasyonu

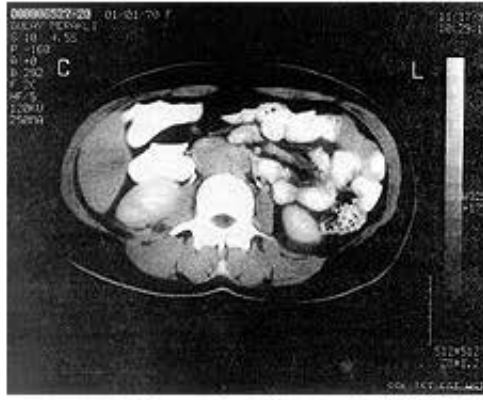


**Şekil 2.** Sağ iliopsoas kasında genişleme ve apse formasyonu ile konturda sikkleşme

Üç hastada apse pararenel alana doğru uzanım göstermekteydi. Kalkülü olan 2 hastadan birinin böbreği atrofik diğeri ise nonfonksiyone olarak değerlendirildi. Tanı konulduktan sonra tüm hastalara gentamisin, metronidazol ve seftriaksondan oluşan üçlü antibiyotik tedavisi başlandı. Bayan hastamızın klinik tablosunda bu tedaviye başlandıktan sonra dramatik bir düzelmeye görüldü ve 4 gün içinde bütün klinik bulgularının yok olması üzerine hastaneden çıkarıldı. Yirmi gün sonra çekilen kontrol CAT sinde ise psoasa lokalize apsenin tamamıyla gerilediği tespit edildi (Şekil 3a,b).



**Şekil 3. a:** Geç kontrastlı aksiyel BT kesitinde sağ böbrek medial bölümünde enfeksiyona bağlı dansite azalması ile komşu psoas kasında genişleme, konturda düzensizlik ve dansite azalması; b: Tedavi sonrası kontrol, BT incelenmesinde sağ böbrek ve komşu psoas kasında patoloji izlenmemektedir.



Primer PA olarak kabul ettiğimiz bu olguda perkütan yolla alınan abses kültüründe *S. aureus* üredi. Diğer 3 hastamıza ise açık cerrahi girişim uygulandı. İkisine lumbotomi insizyonu ile retroperitoneal yaklaşımla nefrektomi ve açık apse drenajı yapıldı. Bu vakaların her ikisinde de apse pararenal alana yayılmaktaydı, birinde ise böbrek parankimi ile ilişkiliydi. Vakaların birinde *E. coli* diğerinde *Serratia marcescens* üredi. Her iki vakanın da böbrek patoloji sonuçları ksanto-granümatöz pyelonefrit olarak geldi. Dört yıl önce cerrahi girişim uygulanan ve sekonder PA olarak nitelendirdiğimiz vakada ise alt abdominal insizyonla açık apse drenajı yapıldı. Bu vakanın kültüründe ise treme olmadı. Kültüründe *Serratia marcescens* üreyen vakamız ameliyat sonrası gelişen septik tablo ile kaybedildi. Diğer hastalarımızda ise ameliyat sonrası herhangi bir komplikasyon gelişmedi ve iyileşerek hastaneden çıkarıldılar.

## TARTIŞMA ▲

1992 yılında Gruenwald'ın derlemesinde o tarihe kadar yayınlanan 434 psoas absesi olgu değerlendirilmişti.<sup>1</sup> Bu yazıda yazarlar primer ve sekonder ayrımı yapmaksızın psoas absesi olgularını değerlendirilmesine ilişkin bir algoritim sunarlarken, bu olgulardaki değişik tedavi yöntemlerinin başarısına dikkat çekmekteydiler. 1996'da ise Thomas ve ark, 5 PA'li vakalarının yanı sıra literatürü tarayarak bu sayıya 176 olgu daha eklediler.<sup>3</sup> Tamda CAT nin önemini vurgulandığı çalışmada 2 olgu cerrahi olmaksızın yalnızca antibiyotik tedavisi ile iyi edilmişlerdi. Bizim çalışmamızda da kesin tam bütün olgularda CAT ile konulmuş ve bir olguda da yalnızca antibiyotik tedavisi ile başarılı sonuç alınmıştır. Literatürde yalnızca antibiyotik tedavisi ile iyileşen olgular bildirilmiştir.<sup>3,4</sup> Buna karşın ülkemizde yayınlanan en geniş serili çalışmada Gültekin ve ark. primer PA li 2 olgularında perkütan apse drenajına rağmen sonuç alamadıklarını ve tüm olgularını açık drenajla tedavi ettiklerini bildirmektedirler.<sup>5</sup>

Ricci 1986 yılında literatürü gözden geçirdiğinde (367 olgu) az gelişmiş ülkelerde psoas abseslerinin %99.5'inin primer olduğunu gözlemlemişti.<sup>6</sup> Bu oran Avrupa için %18.7 Amerika ve Kanada için ise %61 idi. Ancak primer PA tanısına bakıldığında etyolojisi ya da predispozan bir faktör tanımlanmayan vakalardan söz edilmektedir. Bu nedenle özellikle gram negatif enterik ve anaerob mikroorganizmaların sorumlu olduğu primer PA li olgulara şüphe ile yaklaşmak gerekmektedir.

Gruenwald'm 434 vakadaki gözlemi, önceden ortalama olarak bildirilen vaka sayısının yılda 3.9 dan son 5 yılda 12 ye ulaştığıydı. Bu sayı 92-96 arası yılda 44'e yükselmiştir.<sup>3</sup> 1996 sonrası literatürü taradığımızda 204 PA li olgunun daha yayımlandığını gördük ki bu da yılda ortalama 68 olgu demektir. Psoas abselerinin daha çok tanınarak bildirilmesinde giderek gelişen görüntüleme yöntemlerinin özellikle US ve CAT nin katkısı büyüktür.

Psoas absesi yaşlılarda daha nadir oluşmaktadır. Primer psoas abseli olguların % 83'ü 30 yaşın altındadır. Literatürde bildirilmiş en küçük PA'li olgu 18 günlükdür.<sup>7</sup> Kadınlarda erkeklerden daha sıkır (%73,%27). Vakaların % 70 ini primer olgular oluşturmaktadır.<sup>1</sup> Bizim ise 4 olgumuzdan biri primerdi.

Sekonder PA bağırsaklar, böbrekler,vertebralar gibi komşu yapılardan enfeksiyon etkeninin direkt olarak yayılması ile meydana gelir. Özgeçmişlerinde bir travma hikayesi ya da travma sonrası oluşan hematoma bulunabilir. Bir olgumuzda prostat kanseri nedeniyle geçirilmiş cerrahi girişim öyküsü vardı. Olguların % 88.4 ünde saptanan Stapylococcus aureus en sık rastlanan enfeksiyon etkenidir. Onu %4.9 ile Streptococcus ve %2.8 ile E. coli izlemektedir. İki olguda Proteus mirabilis ve bir olguda da Pasteurella multocida bildirilmiştir.<sup>3,8</sup> Olgularımızın birinde mikroorganizma üretilmezken diğerlerinde S. aureus, E. coli ve Serratia mascerences üretilmiştir.

Psoas absesinin klasik semptomları ateş karm ya da bel ağrısı ve topallayarak yürümedir. İştahsızlık, titreme, kilo kaybı, kitle oluşumu ve şişkinlik de eşlik edebilir. Lökositoz, anemi ve yüksek sedimantasyon belli başlı laboratuvar bulgularıdır. Tam için genellikle US veya CAT yeterli olmaktadır. CAT'nin pahalı ve çektirmenin her zaman mümkün olamayacağı savı ile PA düşünülen olgularda öncelikle US önerilmektedir. Burada dikkat edilmesi gereken nokta PA'nin değişken ve kendine özgü olmayan kliniğinin yanı sıra nadir görülen bir durum olması özellikle acil polikliniklerde kolaylıkla yanlış tanı ve tando gecikmeye sebebiyet vermektedir. Kaynağı saptanamayan sepsis ve uzayan ateşli olgularda US sırasında abdominal solid organların yanı sıra peritoneal kavite ve retroperitoneal alan da dikkatlice taranmalıdır.<sup>9</sup> Ancak US ile sonuç alınmıyor ve şüphe hala devam ediyorsa CAT çektirilebilir. Olguların %95 ile 100'ünde CAT ve US tanı için yeterli olmaktadır.

US ya da CAT eşliğinde perkütan abse drenajı ile birlikte antibiyoterapi primer psoas abselerinde en çok tercih edilen tedavi yöntemidir. Beş yıllık bir süre içinde 27 si tüberküloz olmak üzere 56 PA ne iğne aspirasyonu ya da bir kateter aracılığı ile drenaj uygulayan Gupta ve ark, başarısızlık nedenlerini şu şekilde belirtmişlerdir:<sup>10</sup> Eşlik eden bağırsak lezyonunun bulunması, kasta erime olmaksızın flegmonöz tutulum, multioküle apse kavitesi ve perkütan drenaja elverişli olmayan koyu kıvamlı pü.

Alt abdominal veya ekstraperitoneal yaklaşımla abse drenajı ise daha çok sekonder vakalarda kullanılmasına rağmen primer olgularda da uygulanabilir.

Bizim bir olgumuzda olduğu gibi yalnızca antibiyotik tedavisi ile iyileşen vakalar bildirilmiştir.<sup>3,4</sup>

Abse drenajı ve kültür yapılmadıysa veya sonuç bekleninceye kadar primer olduğu düşünülen vakalarda Staphylococcus'lara etkin bir antibiyotik başlanabilir. Ancak gastrointestinal, spinal ya da perirenal bir patolojinin eşlik ettiği düşünülen sekonder vakalarda örneğin klindamisin, penisilin ve aminoglikozidden oluşan üçlü antibiyotik tedavisi başlanmalıdır.

Zamanında başlanılan uygun tedavi ile prognoz oldukça iyi olmasına rağmen geciken ve yanlış tamlar ile mortalite oranı yükselmekte ve abse drenajı yapılmayan vakalarda % 100'e ulaşmaktadır. Daha iyi prognoza sahip olan primer vakalarda mortalite oranı %2.4 buna karşın sekonder vakalarda ise %18.9'dur. Ölüm nedeni çoğunlukla tanı ve tedavide gecikilen vakalarda sepsistir.<sup>6</sup> Özellikle uygun girişim ve medikal tedaviye rağmen sonuç alınamayan olgularda eklemlerin ve kemiklerinde (sakroiliit, septik artrit gibi) olaya katılabileceği akla getirilmelidir.<sup>11</sup>

## ÖZET ▲

PA oldukça ender rastlanılan bir durum olmasının yanı sıra kendine özgün bir kliniğinin olmayışı ve özellikle sekonder vakalarda primer hastalığın bulguları ile karışması nedeniyle tanısı genellikle zor, geç hatta kimi zaman yanlış konmaktadır. Kliniğimizde Ekim 1998 ve Aralık 1999 tarihleri arasında PA tanısı alan dört olgunun tıbbi kayıtları hastalığın klinik tablosu, etken mikroorganizmalar, risk etkenleri ve uygulanan tedaviler esas alınarak incelendi ve literatür gözden geçirilerek verilerimizle karşılaştırıldı.

Ortalama yaşları 45 olan olgularımızdan ikisi ksantogranüloamatöz pyelonefrite diğeri geçirilmiş ürolojik cerrahi girişime sekonder biri de enfeksiyon odağı saptanamayan primer PA olarak değerlendirildi. Tüm olgularda kesin tanı CAT ile konuldu ve tanıya kadar geçen ortalama süre 30 gündü. Enfeksiyon etkenleri S. aureus, E. coli ve Serratia marcescensi idi, bir olguda ise üreme olmadı. Üç vaka açık apse drenajı ve antibiyotiklerle tedavi edilirken primer vakamızda cerrahi girişime kadar başlanılan üçlü antibiyotik tedavisi ile düzelme sağlanması üzerine abse drenajı yapılmadı.

Ciddi bir sağlık sorunu olan PA de erken ve kesin tanı konularak mortalite ve morbiditenin düşürülmesi için US veya CAT in uygun zamanda kullanılması gerekmektedir. Enfeksiyon etkeninin tanımlanması, uygun antibiyotik seçimi açık veya perkütan olarak yapılan apse drenajı hastalığın prognozunu çok etkilemektedir.

## KAYNAKLAR ▲

1. Gruenwald I, Abrahamson J, Cohen O. Psoas abscess: case report and review of the literature. J Urol 1992; 147: 1624-1626.
2. Kyle J. Psoas abscess in Crohn's disease. Gastroenterology 1971; 61: 149-151.
3. Thomas A, Albert AS, Bhat S, Sunil KL. Primary psoas abscess-diagnostic and therapeutic considerations. Br J Urol 1996; 78: 358-360.

4. Navarro V, Meseguer V, Fernandez A, Medrano F, Saez JA, Puras A. Psosuz muscle abscess. Description of a series of 19 cases. *Enferm Infecc Microbiol Clin* 1998; 16: 118-122.
5. Gültekin EY, Özismir AS, Özkırkıyıcı C, Gökalp A, Parıktuş A. Psosuz absesi. *Üroloji Bülteni* 1994; 5: 91-94.
6. Ricci MA, Rose FB, Meyer KK. Pyogenic psosuz abscess: worldwide variation in etiology. *World J Surg* 1986; 10: 834-836.
7. Andreou A, Karasavvidou A, Papadopoulou F, Koukoulidis A. Ilio-psosuz abscess in a neonate. *Am J Perinatol* 1997; 14: 519-521.
8. Steiner FT, Brem A S, Peter G. Psosuz muscle abscess due to *pasteurella multocida*. *J Urol* 1987; 137: 487-488.
9. Chen CH, Hu SC, Kao WF, Tsai J, Yen D, Lee CH. Psosuz abscess: making an early diagnosis in the ED. *Am J Emer Med* 1997 15: 83-88.
10. Gupta S, Suri S, Gulati M, Singh P. Iliopsosuz abscess: percutaneous drainage under image guidance. *Clin Radiol* 1997; 52: 704-707.
11. Ergun M, Macro M, Benhamou CL, Vandermarq P, Colin T, Marcelli C. Septic arthritis of lumbar facet joints. A review of six cases. *Rev Rhum Ed* 1997; 64: 386-395.

- **Anahtar Kelimeler:** Psosuz, Abses; **Key Words:** Psosuz, Abscess; **Alındığı Tarih:** 18 Ocak 2000; **Dr. Süleyman Ataus, Dr. Cabir Alan, Dr. A. Ulvi Önder, Prof. Dr. Zübeyr Talat, Prof. Dr. Veli Yalçın:** İÜ Cerrahpaşa Tıp Fakültesi Üroloji Anabilim Dah; **Dr. İsmail Mührmanlı:** İÜ Cerrahpaşa Tıp Fakültesi Radyoloji Anabilim Dah; **Yazınma Adresi (Address):** Dr. S. Ataus: İÜ Cerrahpaşa Tıp Fakültesi, Üroloji Anabilim Dah, 34303 Cerrahpaşa, İstanbul.

