

## Çayönü'nde Kafatası Delgi Operasyonu

Prof. Dr. Metin ÖZBEK\*

**Özet.** Çayönü akeramik neolitik çağa ait iskelet grubu içerisinde 1978 kazı yılında gün ışığına çıkarılan ve ÇT'78 S.005 KE 6-2/3A referansı altında envanterde yer alan genç erişkin bir erkeğe ait kafatasının parietal kemik parçası üzerinde 8 mm çapında düzenli kenarları bulunan delik saptandı. Delik çevresinde hiçbir kemik reaksiyonu ve onarım izi bulunmamaktadır. Burada delme tekniğiyle gerçekleştirilmiş bir trepanasyon söz konusudur. Makroskopik ve radyolojik inceleme iki olasılığı akla getirmektedir; ya delik açılırken birey öldü, ya da trepanasyon ölünün kafatası üzerinde gerçekleştirildi.

**Anahtar sözcükler** Çayönü-akeramik neolitik-trepanasyon

Çayönü akeramik neolitik çağ köy yerleşmesinde bulunan kafatası üzerinde gerçekleştirdiğimiz ayrıntılı incelemenin sonuçlarını\*\* yansıtmadan önce trepanasyon adı verilen uygulamayı tıbbi, antropolojik ve arkeolojik açılardan çeşitli boyutlarıyla tanıtmanın yararlı olacağı düşüncesindeyiz.

Baş delgi ameliyatı ya da tıp dilindeki adıyla *trepanasyon* kafatasında seçilen bir bölgede, baş derisi kaldırıldıktan sonra bir parçanın belirli bir teknik ve amaç doğrultusunda beyin ile dura matere zarar vermeden çıkarılıp alınması demektir. Trepanasyon sadece yaşayan değil, daha önceden ölmüş birinin kafatasında da gerçekleştirilir. Bu operasyon sırasında kullanılan alete, hangi maddeden yapılmış olursa olsun, *trepan* adı verilir. Başta gerçekleştirilen trepanasyon, eğer yaşayan birinin başında yapılmış ise cerrahi bir müdahale sayılır. Trepanasyon çeşitli kültürlerde rastlanması ve tarihsel bir geçmişi olması nedeniyle, aynı zamanda kültürel boyut da içermektedir. Geçmiş çağlarda yaşamış toplumların kültürel uygulamaları ile ilgili olarak hiçbir davranış trepanasyon kadar araştırmacıların ilgisini çekmemiştir. Ancak, bazı tıp çevreleri böylesine riskli bir operasyonun tarih öncesinde gerçekleştirilmiş olabileceğine uzun süre kuşku ile bakmışlardır; daha doğrusu taş devri insanının bilgi ve becerisini küçümsemişlerdir. Bugüne kadar sayısız araştırma bu primitif cerrahi üzerinde yoğunlaşmıştır. Trepanasyonun geçmişte ve günümüzde çeşitli kültürlerde çeşitli amaçlarla uygulanması, bu operasyonu tıp dışında arkeoloji ve antropolojinin de ilgi alanı haline getirmiştir.

\* Hacettepe Üniversitesi Antropoloji Bölümü Başkanı

\*\* Bu araştırma Hacettepe Üniversitesi Araştırma Fonu tarafından 96.01.701.001 no.lu proje altında desteklenmiştir.

**a. Tarihçe ve coğrafi dağılım**

Başta yapılan ameliyatları kanıtlayan iskeletler çok eski çağlarla tarihlenir. Arkeolojik kazılar bize bu konuda oldukça zengin buluntular kazandırmıştır. Ashında görüldüğü çağ hangisi olursa olsun baş delgi ameliyatı belirli bir uygarlık düzeyinin daha doğrusu insanoglunun zeka ve becerisinin en açık göstergesidir. Trepanasyon, Webb'in (1988) öne sürdüğü gibi öyle 5000 yıl öncesine değil, Dastugue'un (1959) belirttiğine bakılırsa 10000-11000 yıl öncesine (epipaleolitik) kadar götürülmektedir. Hatta Chippaux (1961) baş delgi operasyonunu üst paleolitik çağa kadar indirmektedir. Paleolitik çağda trepanasyonun bilindiğine dair herhangi bir yayına rastlamadık; Nitekim Steinbock (1976), paleolitiğin hiçbir döneminde bu tür bir cerrahinin varlığını kanıtlayıcı iskelete rastlanmadığından söz eder. Şimdilik mezolitik çağ bu uygulamanın başlangıcı olarak kabul edilmektedir. Örneğin Glory ve Robert (1947) İsrail'de Mount Carmel mağarasında mezolitikle yaşıt tabakada trepanasyonlu kafatasları bulunduğundan söze eder. Söz konusu araştırmacılara göre, operasyon ölmüş kişiler üzerinde gerçekleştirilmiştir. Cerrah frontal bölgede dikdörtgen bir delik açmıştı. Öte yandan, Dastugue (1959) Fas'da Taforalt epipaleolitik yerleşmesinde bulunan ve trepanasyon geçirmiş iki erişkinin iskeletini incelemiştir. Trepanasyon neolitik çağdan itibaren özellikle Avrupa ve Orta Doğu'da yaygın biçimde görülmeye başlar. Fransa'da neolitikten itibaren Roma dönemine kadar hemen hemen her devirde baş delgi ameliyatını kanıtlayan iskeletler bulunmuştur (Pales 1944; Giot 1949). Bu ilginç operasyonun tarihçesi, Vlcek'in (1972) verdiği bilgilere bakılırsa, Çekoslovakya'da geç neolitiğe kadar iner. Macaristan'da ilk trepanasyon kalkolitik çağda görülür. Romanya ve Bulgaristan baş delgi ameliyatının çeşitli örneklerini madenler çağından ortaçağa kadar bize sunmaktadır (Boev 1972). Avusturya'da M.S. 16 yy'a kadar trepanasyonun bilindiğini ve uygulandığını Evliya Çelebi'nin notlarından öğreniyoruz (İskit 1961). Arnavutluk ve Yugoslavya'da 20.yy. başlarına kadar baş delgi operasyonu varlığını sürdürmüştür (Margett 1967). Görüldüğü üzere tarihöncesi beyin cerrahisi birçok kıtayı kapsayan geniş bir dağılım gösterir. Piggot (Bkz. Ullrich 1965) 1940 yılında bu dağılımı yansıtan bir dünya haritası bile çıkarmıştır.

Orta-Doğu, Avrupa kadar olmasa da, baş delgi operasyonuna pek yabancı sayılmaz; nitekim İsrail'de kalkolitik çağa ait Azor yerleşmesinde (Ferembach 1984) trepanasyon biliniyordu. Yine aynı ülkede Lachish demir çağı arkeolojik yerleşim bölgesinde bu ilginç operasyonu kanıtlayan kafatasları bulundu (Brothwell 1981). Öte yandan, Suriye'de Ras Shamra Tunç çağı yerleşmesinde de trepanasyona rastlanmıştır (Charles 1962).

Hemen hemen tüm komşularımızda çeşitli devirlerde baş delgi operasyonuna ait örnekler kazılarda gün ışığına çıkarılmış olduğuna göre Türkiye de bu ilginç uygulamanın dışında olamazdı; gerçekten de, yapılan arkeolojik kazılar neolitikten itibaren kafatası delgi

operasyonunun bilindiğini kanıtlamaktadır. Örneğin Aşıklı'da seramik öncesi döneme ait genç bir kadının kafatasında oksipital bölgede 11 mm çapında düzenli açılmış bir deliğe rastladık (Özbek1992). Deniz ve Şentuna (1989), Kuruçay Höyük erken neolitik dönemle yaşıt bir erişkin kafatasında sağ parietal üzerinde her biri 5 mm çapında üç delik belirlediler. Adı geçen araştırmacılar bu delikleri trepanasyona bağlamaktadırlar.

Bir diğ er trepanasyon örneđi Kültepe'de (Kayseri) bulunan Asur ticaret kolonisine ait (tunç çađı) erkek kafatasının oksipitalinde rastlandı (Şenyürek 1958). Ayrıca Dilkaya'da (Urartu dönemi, Van, M.Ö. 900-580) baş delgi operasyonuna ilişkin 2 iskelet bulundu (Güleç 1988); bir kadın kafatasında bregmadan başlayıp arkaya doğru uzanan 5 ile 7 mm çapında 13 delik elips biçiminde konuşlanmış olup aralarında kesilerek birleştirilmiş ve arada serbest kalan parça da yerine sonradan konulmuştur. Bir diğ er trepanasyon örneđi genç bir erişkine ait kafatasında sol parietal üzerinde tesbit edilmiştir. Gordiyon Roma dönemi de iki trepanasyon örneđi kazandırmıştır. Bunlardan birisi erişkin bir erkeđe ait kafatasında oluk açma tekniđiyle yapılmış olup sol parietal ve frontali kapsar. Diğ eri yaş ve cinsiyeti belirlenmemiş olan kafatasında koronal dikiş üzerindedir (Güleç 1995).

Anadolu'da bugüne kadar ele geçen trepanasyonlu kafatasları arasında devir olarak en geç sayılan Osmanlı dönemine aittir. Bir kadın kafatasında delgi tekniđine göre gerçekleştirilmiş trepanasyon söz konusudur. Hasta operasyon sonrası bir süre yaşamıştır (Güleç 1995). Anadolu'da deđişik dönemlere ait olan ve ciddi travmatik durumlar nedeniyle ameliyat edilerek sađlığına kavuşturulmuş örnekler trepanasyon kapsamında dikkate alınmamıştır. Bu konudaki ayrıntılı bilgiler Özbek (1994a) ve Backofen'in (1985) yayınlarında bulunmaktadır.

Trepanasyon yakın zamana kadar Kuzey Afrika, Güney Amerika, Sırbistan, Malezya ve Polinezya gibi birbirinden çok uzak bölgelerde görülmüştür. Asya'da Çin ve Japonya'da İ.S. ilk yüzyıllarda trepanasyonun var olduđu kanıtlandı (Steinbock 1976). Eski Mısır da baş delgi operasyonu geleneđi dışında kalmamıştır; nitekim bilinen en eski trepanasyon Sesebi'de İ.Ö. 1200 (XVIII-XIX. sülale) yılına aittir. Bir diğ er trepanasyon Ptoleme zamanına aittir (Roma dönemi; İ.Ö. 323-30 arası). Ayrıca yine bu ülkede Bizans dönemine ait (İ.S. 395-638) baş delgi operasyonu geçirmiş kafatası bulunmuştur.

Yeni Dünya'da kıızılderililer arasında baş delgi operasyonu çok yaygındı. Özellikle Güney Amerika'da şimdye kadar yapılan kazılarda 1000'in üzerinde trepanasyon örneđi ele geçti. Amerika yerlilerinde bu primitif cerrahi bir gelenek halinde varlığını yakın zamana kadar sürdürmüştür. Kuzey Amerika'ya gelince, Columbus öncesinde baş delgi operasyonunun varlığını kanıtlayıcı hiçbir bulgu yoktur.

İskelet kalıntıları yanısıra yazılı kaynaklardan da trepanasyonun yayılım durumu ve eskiliği hakkında bilgiler ediniyoruz (Campillo 1990). Bu ilginç cerrahi operasyona ait en eski tanımları Hipokrat'ın notlarından öğreniyoruz. Hipokrat başta herhangibir yaralanma durumunda trepanasyonu öneriyordu. Baş delgi ameliyatını ilgilendiren bir başka eski referans 1849'da yayınlanmış olan Morton Atlası (Crenea Americana)'nda yer almıştır (Lisowski 1967). Öte yandan, Macar doktor E. Kovaces 1853'te Vereb'de trepanasyon uyguladığından söz eder (Lisowski 1967). Tarihöncesi çağa ait ilk trepanasyonlu kafatası E.G Squier adlı bir antropolog tarafından 1863-65 yıllarında Peru'yu ziyaretinde bulundu (Bkz. Steinbock 1976).

Baş delgi ameliyatının özellikle Afrika'da ve bazı Okyanusya yerlilerinde hala uygulanıyor olması, aşağı yukarı 10000-11 000 yıldan bu yana bu primitif cerrahinin kaybolmadığını gösteriyor. Kenya'daki Kisii kabilesi bunun en canlı örneğidir. Ancak, trepanasyon Kenya'ya Araplar tarafından sokulmuştur. Zaten İslam dünyasının tıp alanında önemli yeniliklere damgasını vurduğu bilinen bir gerçektir. Roma imparatoru Augustus'un zamanında yaşamış olan hekim Celcus'un tanımladığı trepanasyonu ilk benimseyen Araplar olmuş ve İ.S. 10.-11. yy.da müslüman Arap cerrahları Ali-Abbas ve Ebu -Kasım eserlerinde bu teknikten söz etmişlerdir (Lisowski 1967).

#### ***b. Yöntem ve teknik***

Baş delgi ameliyatı, bu alanda belirli bir bilgi, deneyim ve beceriye sahip kişilerce yapılırdı. Afrika ve Okyanusya adalarında büyücü-hekimler, Hawai'de rahipler bu işi üstlenmişlerdi. Kenya'da Kisii zenci kabilesinde trepanasyon babadan oğula aktarılan bir meslek haline gelmiştir. Cezayir'de yerli cerrahlar trepanasyona ilişkin yeteneklerini okullarda öğretirler (Özbek 1983).

Günümüzde olduğu gibi eski çağlarda da belirli uzman kişilerce bu kritik ameliyatın gerçekleştirildiği tahmin edilmektedir. Bu alandaki beceri ve deneyimleri pek de küçümsemezdi. Tarihöncesi cerrahi trepanasyonu uygularken başta öyle rastgele bir yer seçmiyordu; trepanasyon geçirmiş kafataslarının incelenmesinden anlaşılacağı üzere, taş devri cerrahının en fazla tercih ettiği bölge en az riski bulunan parietaldir. Ruffer (Bkz. Lisowski 1967) bu kemiğin nisbeten rahat çalışılabilir nitelikte olduğundan söz eder. Yapılan incelemelerde kafataslarında sol tarafın sağ tarafa oranla daha çok delindiği kanıtlanmıştır. Örneğin Stewart (Bkz. Lisowski 1967) Peru'da Columbus öncesi yerlilerine ait 112 trepanasyonlu kafatası incelemiş, bunlardan %48.2'sinde sol tarafta, %29.5'inde ise sağ tarafta delik açıldığını saptamıştır.

le Lisowski (1967) trepanasyon tekniklerini başlıca dört grup altında toplamıştır.

1. Kazıma ve kesme tekniği
2. Yuvarlak ya da dikdörtgen plan içerisinde oluk açarak ortada kalan parçanın kesilip çıkarılması tekniği.
3. Yuvarlak ya da oval bir plan üzerinde küçük delikler açmak ve bunları ince bir keski ile birleştirerek ortada serbest kalan parçayı çıkarma tekniği.
4. Delme tekniği (Resim:1).

Kazıma tekniğinde önce kemiğin tabula interna'sı yavaş yavaş kazınarak inceltilir ve böylece kafatasının beyne bakan kısmına ulaşılır, o noktada durulur. Bu teknik İtalya'da rönesans döneminde, Romanya'da ortaçağda ve günümüzde ise Kenya'da uygulanmaktadır. Kazıma tekniği diğerlerine oranla daha az risklidir; çünkü bu teknikte daha temkinli ve daha kontrollü olarak tabula interna'ya inilir. Kazıma-kesme ile delme en eski trepanasyon teknikleridir. Örneğin Fransa'da neolitik çağda trepanasyon kazıma-kesme tekniğiyle gerçekleştiriliyordu. Bu tekniği Broca (Bkz. Lisowski 1967) 1 asır önce anatomi derslerinde öğretiyordu. Kazıma kesme tekniğine göre açılan delik tabula interna'dan tabula eksternaya doğru giderek açılma gösterir ve adeta huniye benzer (Dastugue ve Gervais 1992).

Baş delgi operasyonu teknikleri yanısıra, deliğin biçimi de inceleme konusu olmuştur. Örneğin Dastugue ve Gervais (1992) trepanasyon deliklerini ikiye ayırır: Dikdörtgen delik ve yuvarlak delik. Bu sonuncusu kronolojik ve coğrafi olarak en yaygın olanıdır (Roberts ve Manchester 1995). Trepanasyon her zaman delik biçiminde algılanmamalı. Bazı trepanasyon örneklerinde beyne bakan iç duvar delinmez; bu tür trepanasyonlara *eksik müdahale* ya da *sembolik trepanasyon* adı verilir (Boev 1972).

Baş delgi operasyonu sırasında kullanılan çeşitli tekniklerin yanısıra, kullanılan aletlerin de çeşitli olduğu, teknoloji geliştikçe bir devirden diğerine, hatta bir kültürden diğerine değiştiği kazılarda ele geçen arkeolojik ve antropolojik bulgulardan anlaşılmaktadır. Madenler çağına kadar trepanasyon için kullanılan aletler çakmaktaşı, obsidiyen (volkan camı) ya da hayvan kemiklerinden yapılıyordu. Zamanla madenler çağında bakır, demir ve tunç gibi madenlerden daha etkin ve kullanışlı aletler yapıldı. Bulgaristan'da kalkolitik çağda bakır bıçkı (Boev 1972), Romanya'da G.Ö. 2100'de bir seltik mezarında demirden yapılmış yarım ay biçiminde ve ucu kıvrık bıçkı bulundu. Ucu kıvrık trepanasyon aletleri çok güvenceliydi; ameliyat sırasında birden beynin dura mater denilen tehlikeli kısmına

sokulmaya engel oluyordu. Romalı hekim Celcus (Lisowski 1967) trepanasyon sırasında *meningophylax* aletinin beyin zarına zarar vermemek amacıyla kullanıldığından söz eder. İnkâ kızılderililerinde T biçimi tumi adı verilen bir çakı kullanılmıştır (Chippaux 1961). Aynı alet bugün Peru Tıp Akademisinin sembolü olmuştur. Trepanasyon amacıyla kullanılan aletler Pompei'de de bulundu (Lisowski 1967). Ferembach (1984) Azor'da (İsrail) kalkolitik çağda yaşamış olan toplumda trepanasyon sırasında ucu sivri silindirik biçimde bir delici alet kullanıldığından söz eder. Aslında çeşitli amaçlarla kullanılan kemik delicilerin geçmişi üst paleolitik çağa kadar götürülebilir. İsrail'de natufiyen mezolitik evrede ucu sivriltilmiş delici kemik aletlere rastlanmıştır (Cauvin 1977). Ucu cilalanmış olan bu deliciler Natufiyen insanların kemik delme işinde ne kadar ustalaştıklarını kanıtlar. Ayrıca İsrail'de as-Safadi (Beersheba) kalkolitik yerleşmesinde bakırın işlenmeye başlamasıyla beraber bu metalden yapılan ucu sivri delici aletler kazılarda bulundu. Bu aletlerin kabzasını hayvan kemikleri ya da boynuzlar oluşturuyordu.

Kafatasında trepanasyon deliğini taramalı elektronik mikroskopla inceleyen Stevens ve Wakley (bkz. Roberts ve Manchester 1995) deniz yumuşakçalarına ait kabukların da cerrahi müdahalede kesici alet olarak kullanıldıkları sonucuna varmışlardır. Baş delgi operasyonlarında zaman zaman çekici, kaldıracı, kesici ve delici işlevleri gören ucu yassılaştırılmış çiviler, kırılmış şişe parçaları, köpek balığının dişi ve hatta ustura yakın tarihe kadar Melanezya adalarında kullanıldı. Anadolu'nun kimi yörelerinde sünnetin Berberilerce hala ustura ile yapıldığını da bu bağlamda hatırlatmak gerekir.

Bazı geleneksel topluluklarda varlığını sürdürmekte olan baş delgi ameliyatı gerçekleştirilirken izlenen yol oldukça ilginçtir. Örneğin Melanezya'nın bazı bölgelerinde trepanasyonun uygulanacağı bölge hindistan cevizinin suyu ile yıkanır; sonra bir bez parçası ameliyat bittikten sonra yara üzerine örtülür. En üstten de ateşte ısıtılan muz yaprağı ile kapatılır. Operasyon bittikten sonra saç derisi tekrar eski yerine örtülür. Ardından da yarasanın kanat kemiğinden iğne olarak yararlanıp saç derisi dikilir.

Delgi ameliyatı öncesi anestezi amaçla alkol dışında bazen üzüm şarabı ya da palmye şarabı kullanılır. İnkâ yerlileri anestezi madde olarak koka yaprağı kullanıyordu. Bolivya kızılderilileri trepanasyon öncesinde anestezi amacıyla şişa adı verilen yerel bir içkiden yararlanıyorlardı. Yine yaşayan bazı ilkelerde trepanasyon öncesinde hastaya anestezi amaçlı özel bir lapa verilir; trepanasyon uygulanacak bölgeye çeşitli bitkilerden hazırlanan pudra ekilir. Yaşayan ilkelerde baş delgi operasyonu esnasında iki hususta özel önlem alınır: 1. Saç derisini kesip kaldırırken ortaya çıkan acıyı en aza indirmek; 2. Enfeksiyon tehlikesini ortadan kaldırmak.

Atlas dağlarının (Kuzey Afrika) kuzey ve güney ovalık bölgelerinde yaşayan Araplar da, trepanasyon öncesinde saç derisi kızgın bir aletle dağlanır ve kafatası kemiği ortaya çıkarılır. Bu sırada dura matere zarar vermemeye özel bir özen gösterilir. Ayrıca kafatası

dikişlerine de kesinlikle dokunulmazdı; zira müslüman olan bu topluluktaki yaygın inanışa göre, kafatası kemiklerini birleştiren dikişler Allah tarafından yazılmış olup, kişinin kaderini tayin eder.

İnka yerlilerinde trepanasyon için açılan delik ameliyat bittikten sonra alttan altın levha ile kapatılırdı. Bazı ilkel topluluklarda ameliyat edilen yere tereyağı ya da bal sürülür. Öte yandan, büyücü cerrahların ameliyat sonrası baştaki ilgili bölgeye iyileştirici olarak kömür tozu, sıcak kum ya da sedir ağacı reçinesi sürdükleri de görülmüştür (Lisowski 1967).

Tarihöncesi cerrahlarının beyin anatomisi hakkında da bazı bilgilere sahip olduklarını ileri süren araştırmacılar vardır. Örneğin Manouvrier'nin (Bkz. Pales 1944) Fransa'da Menouville adlı bölgede bulduğu bir kafatasında açılan deliğin alt kenarında dikey bir kemik yükselti bulunmaktadır. Bu kemik çıkıntısının kaidesinden *arteria meningeae media* geçmektedir. Manouvrier'nin savına göre, tarihöncesi cerrahı hastasının başında delik açarken bu kemik siperliği, beyni besleyen kan damarını korusun diye kasten bırakmıştır. Söz konusu atardamar dura mater içinde yer aldığından bu kısma da kesinlikle dokunulmuyordu.

### **c. Başarı yüzdesi**

Her cerrahi müdahalede olduğu gibi trepanasyonda da belirli bir hayati tehlike söz konusudur. Üstelik beyne ve dura matere yakın konumda çalışıldığına göre bu tehlike daha fazladır. Eski çağlarda beyin ameliyatlarında kaydedilen başarı hayret vericidir. Nitekim Brothwell (1981) tarihöncesi çağlarda trepanasyonda %50 başarıdan söz eder. Dastugue (1973) Fransa neolitik çağa ait 12 trepanasyonlu kafatası incelemiş ve bunlardan 6'sında hastanın yaşadığını belirlemiştir. Örneğin Fransa'da Petit-Morin'de (neolitik çağ) Dastugue (1973) iki beyin delgi ameliyatı vakası tesbit etti; bunlardan biri başarılı olmuş ve hasta yaşamış; çekilen röntgen delik çevresinde yoğun kemik onarımını göstermektedir. Bilinen en eski trepanasyon örnekleri arasında sayılan Taforalt'daki (Fas, mezolitik çağ) buluntu da ameliyat sonrası yaşamaya devam etmiş bir erişkine aittir (Dastugue ve Gervais 1992).

Brunn'un verdiği bilgiye göre (Bkz. Lisowski 1967) Almanya'da neolitik çağdan M.S.16. yy'a kadar uzanan döneme ait 16 ameliyatlı birey tesbit edilmiş ve bunlardan 13'ünde ameliyat başarılı olmuştur. Öte yandan Fransa'da Bronz çağıyla yaşıt bir kafatasında trepanasyonun en ilginç örneğine rastlıyoruz (Giot 1949); hasta baş delgi ameliyatı geçirmiş. Tepeden önemli bir parça alınmış ve delik çevresinde ameliyat sonrası hastanın yaşadığını gösteren çok sayıda kemiksel oluşuma rastlanmıştır. Hasta daha sonra ikinci kez bir trepanasyon geçirmiş, ancak bu kez operasyon sırasında ölmüştür.

Baş delgi ameliyatının yaşayan ya da ölü üzerinde gerçekleştirilip gerçekleştirilmediği radyolojik açıdan belirlenebilir. Guiard'a göre (Bkz. Lisowski 1967) ameliyattan 1 hafta geçtikten sonra kafatasında delik çevresinde onarım izleri görülmeye başlar. Araştırmacı (Bkz. Jannsens 1970) röntgende trepanasyon deliğinin çevresinde en içte eğer 1-2 mm lik bir yoğun kemik örtütüsü oluşmuş ise hastanın operasyon sonrası birkaç hafta yaşamış olduğunu ileri sürer. Ferembach ise (1957) trepanasyon sonrası kemikte iyileşme sürecinin gözlenebilmesi için en az birkaç ayın geçmesi gerektiğinden söz eder.

Kafatasında delik açılan bölgede hiçbir kemik onarımı yoksa uygulama ya ölü üzerinde yapılmış ya da trepanasyon gerçekleştirilirken hasta ölmüştür. Eski Latvia'da bulunan bir neolitik çağ iskeletinde kafatası üç trepanasyon izi taşımaktadır (Robert ve Manchester 1995). Hasta bu üç beyin ameliyatından başarıyla çıkmış, en sonucusunun ardından muhtemelen 1 yıl yaşamıştır. Stewart'a göre (Bkz. Robert ve Manchester 1995), Peru'da vaktiyle yapılmış olan 214 trepanasyondan %55.6'sında komple iyileşme, %16.4'ünde ise kısmen iyileşme saptanmıştır. Peru'da bulunan Colombe öncesi bir erişkin kafatasında (Webb 1988) tam 7 trepanasyon deliği tesbit edilmiştir. Birey tüm bu operasyonlara dayanmış ve yaşamıştır.

Ackernecht (1967) yaşayan Okyanus ilkelerinde trepanasyon sonrası yaşama şansının %80-90 olduğundan söz eder. Öte yandan, trepanasyonun hala uygulandığı Kenya Kisii kabilesinde büyücü-cerrahın yaptığı hiçbir ameliyat ölümle sonuçlanmamıştır. Hatta bir hastaya 3 kez müdahale yapılmış, her operasyon 4 saat sürmüştür.

Trepanasyon deliği diğer bazı oluşumlarla karıştırılmamalıdır. Örneğin kafatasında kılıç darbesi sonucu küçük bir parçanın koparılmasıyla ortaya çıkan boşluk iyileşmemiş bir trepanasyonu anımsatabilir. Benzer şekilde, kazı sırasında kafatasında kaza sonucu kazma veya bir delici aletin yol açtığı delik ya da post-mortem aşamada ortaya çıkan lokalize erozyon trepanasyonu anımsatabilir. Bunun dışında, normalden fazla iri parietal delik veya doğumsal olarak oluşan delik trepanasyonla karıştırılabilir. İyi ya da kötü huylu tümörler, metastatic carcinoma, multiple myeloma trepanasyon deliğini anımsatan litik kemiksel lezyonlara yol açabilir. Benzer şekilde, bazı kemik enfeksiyonları, sifilis, tuberculosis ya da lokalize osteomyelitis icabında kafatasında deliğe neden olabilir.

#### ***d. Amaç***

Tıp dünyasında çok büyük yankı uyandıran beyin delgi ameliyatının mezolitik adı verilen tarih öncesi çağdan (11-12 000 bin yıl önce) başlayarak dünyanın hemen hemen her yerinde çeşitli kültürlerde görüldüğünü daha önce belirtmiştik. Bu primitif cerrahinin bazı toplumlarda çok yaygın bir gelenek haline gelmesi de işin bir başka ilginç boyutudur. Uzak



atalarımızın bu kritik ameliyatı bilinçli olarak yaptıklarını düşünürsek bunun temelinde belirli bir amaç olmalıydı. Geçmişte özellikle yazının olmadığı dönemlerde yaşayan insanların bu ilginç cerrahi müdahaleye neden başvurduklarını kesin olarak bilmemiz tabii ki söz konusu değil; ama bazı tahminlerde bulunmak mümkün. Bunu da bugünkü ilkelerde ve yazılı dönemlerde yaşamış toplumlardaki benzer örneklerden yola çıkarak yapabiliriz. Günümüz geleneksel topluluklarında da trepanasyonda güdülen amaç bir kültürden diğerine değişebilir. Örneğin bazı ilkel topluluklarda başta bir delik açmak, beyinde yerleşmiş olan kötü ruhun bu delikten dışarı çıkmasını sağlamak ve böylece hastanın sağlığına kavuşacağı inancından kaynaklanır. Söz konusu bu topluluklarda trepanasyonu uygulayan büyücü cerrahlardır. Örneğin Kenya'da Kisii kabilesinde başı ağrıyan hasta başına trepanasyon yaptırır. Bolivya yerlilerinde cerrahlar doğa-üstü güçlere sahip büyücü-hekimlerdi (Ackernecht 1967). Büyücü cerrahın başta açmış olduğu delik sürekli baş ağrısını gidermeye yöneliktir. Benzer şekilde, Kenya Bugbara yerlilerinde de kafatasında açılan bir delikten beyne yerleşerek hastayı rahatsız eden kötü ruh dışarı atılır. Bu tür inanışlar hala günümüzde varlığını sürdürmektedir. Kimi Orta Afrika zenci kabilelerinde de malarya hastalığından kaynaklanan baş ağrılarının temelinde kara büyü yattığı inancı vardır. Dolayısıyla, kafatasında bir delik açıldığında ağrıya neden olan kötü ruh serbest kalır ve dışarıya çıkar (Margetts 1967). Güney Afrika'daki Zulu zencilerinde bir hastanın başı fazla ısınmış ve şiddetli ölçüde ağrıyorsa, kabilenin büyücü hekimi rahatsızlığın olduğu kısımda bir delik açar ve gerekli tedaviyi yapardı. Başın içinde yerleşen kurtların da ağrıya yol açtığı inancı yaygındır. Başta açılan delik sayesinde hastanın bu kurtlardan kurtulacağına inanılır. Aynı şekilde Bolivya'da yaşayan kızılderililer 1950 yıllarına kadar baş ağrısını gidermenin tek yolunun trepanasyon olduğuna inanırlardı (Margetts 1967). Şizofrenik davranışlar, dayanılmaz migren ağrıları beyin içinde yer alan kötü cinler yüzündendir.

Chippaux (1961), Havai ve Tahiti adalarındaki yerlilerin düne kadar büyüsel amaçla başlarını deldirdiklerinden söz eder. Bazı geleneksel topluluklarda da kafatası delgi ameliyatı sırasında kemikten ayrılan kemik tozları toplanır ve büyüsel amaçlı tedavilerde kullanılır (Roberts ve Manchester 1995). Vlcek'e göre (1972), genellikle delilik, cinnet, kötü ruhlardan korunma, başağrısı, baş dönmesi, çıldırma halleri ve sara (epilepsi) hastalığı gibi durumlarda hastaya trepanasyon uygulanmakta idi. New Britain'de sara nöbetinden kurtarmak için hastanın başında delik açılmış. Ünlü Fransız anatomist Broca (1874), ilkelerde beyin delgi ameliyatının sadece epilepsi, bayılma, baş ağrısı ya da sayıklama gibi durumları olan çocuklarda uygulandığını belirtir.

Okyanusya'da Uvea adasında yaşayan yerlilerde büyü ve terapi delgi ameliyatının temelinde yatan iki nedendi. Uvea kabilesinin tüm erkekleri başlarında delik açtırırlardı (Ackernecht 1967). Yukarıda verdiğimiz tüm örneklerden de anlaşılacağı üzere, trepanas-

yon da dahil hastayı tedavi etmeye yönelik çeşitli uygulamalar kabileden belirli bir deneyime sahip büyücü- hekimlerce yürütülmektedir. Büyü ve tıp, geçmişte günümüzdekinden daha fazla iç içeydi. Zaten tıp büyü içinde geliştirdi. Çoğu çağdaş toplumlarda, gerçekten de büyü nerede bitiyor, tıp nerede başlıyor belirlemek oldukça zordur. Aslında büyü, çoğu günümüz ilkelerinde, büyük olasılıkla eski çağlarda da, insan yaşamının bir parçası, onu yönlendiren onunla var olan bir güç idi. İşte kökü tarihöncesi çağlara kadar uzanan baş delgi ameliyatını da büyüsel ve tıbbi olmak üzere iki açıdan ele almak daha mantıklı bir davranıştır. Hemen hemen her devirde ve her kültürde karşımıza çıkan bu ilginç cerrahinin temelinde yerine göre büyüsel, ritüel, dinsel ya da tıbbi gerekçeler yatmaktadır.

Tarih öncesi çağlara ait kazılarda ele geçen trepanasyon geçirmiş kafatasları arkeolojik bulguların ışığında değerlendirildiğinde bazı ipuçları elde edilmektedir. Örneğin Fransa'da Seine-Oise-Marne'daki (G.Ö. 4000) oda mezarlarında trepanasyon deliğine sahip çok sayıda kafatası bulundu (Lisowski 1967). O halde burada büyüsel/ritüel amaçlı bir uygulama söz konusu olmalıydı. Kazılarda bazen çok ilginç durumlarla da karşılaşmaktadır; nitekim Fransa'nın Bretagne bölgesinde Galya -Roma çağı mezarlığında bulunan gömüler, biri dışında sırt üstü yatırılmıştır. Başında trepanasyon deliği olan ise yüzüstü toprağa gömülmüştür. Belki de burada baş ameliyatı geçirmiş olan ölüye bir inanış gereği ayrı bir uygulama yapılmıştır. Öte yandan Fransa'da Petit-Morin bölgesinde neolitik çağa ait trepanasyonlu kafataslarını inceleyen Dastugue (1973) kesilerek alınmış 2-4 cm çapındaki yuvarlak kemik parçaları üzerinde tıpkı düğme delikleri gibi bir çift deliğe rastlamıştır. Araştırmacı bu kemik parçalarının muska olarak boyuna asılmış olabileceğini söylemektedir. Glory ve Robert (1947) benzer uygulamanın Galyalılarda ve Romalılarda da yaygın olduğuna işaret ederler. Tabii ki bu tür trepanasyonlar ritüel amaçlı olup bir ölünün kafatasından kesilerek alınan ve tılsım gücü olduğuna inanılan kemikleri akla getirmektedir. Buna benzer bir örnek İsrail'de bulunmuştur; epipaleolitik dönemle yaşıt Mont-Carmel kafataslarında alın bölgesindeki dikdörtgen deliklerin ölümden sonra açıldığı saptanmıştır. Bulgaristan'da neolitik devirle yaşıt kafataslarını inceleyen Boev (1972) tarihöncesi insanların tıpkı günümüz geleneksel topluluklarında olduğu gibi ölümden sonra beyindeki kötü ruhu çıkarmak için kafatasına delik açmış olabileceğini ileri sürmektedir.

Güney Amerika'da Peru ve Bolivya'da İnka ve İnka öncesi uygarlıklarda baş delgi ameliyatı yaygındı. Bu uygulamanın temelinde güçlü bir inanışın yattığı tahmin edilmektedir (Lisowski 1967).

Trepanasyon kimi zaman da çok ilginç nedenler için uygulanmıştır. Örneğin Crump'in (Bkz. Webb 1988) verdiği bilgiye bakılırsa New Ireland'da 19.yy'da güzel bir kız ya da yakışıklı bir erkeğin ömrü uzun olsun diye başına trepanasyon uygulanıyormuş.

Başa yönelik travma durumlarında kafatasında meydana gelen kırık ve çatlaklar beyne basınç yapıp hastayı ölümle karşı karşıya getirmesin diye ameliyata başvuruluyordu. Böylece kırıklar temizleniyor, hasta ölümden kurtuluyordu. Bu tür beyin ameliyatlarının geçmişi ise madenler çağına kadar uzanır.

En eski izleri bugünkü bilgilerimize göre mezolitik çağa (zamanımızdan aşağı yukarı 11-12 bin yıl önce) kadar giden, bunu izleyen neolitik çağdan itibaren de dünya ölçüsünde giderek yayılan baş delgi operasyonunun temelinde yatan gerekçeleri bugünkü örneklerinden hareketle yorumlamaya çalışsak da yine de, eski çağlarda yaşamış olan insanların düşünce evrenlerine girmek, onların zihinlerini okumak tam anlamıyla mümkün değildir. Tüm bu boyutları içerisinde o halde nöroşirürjinin geçmişini taş devrine kadar indirebiliriz.

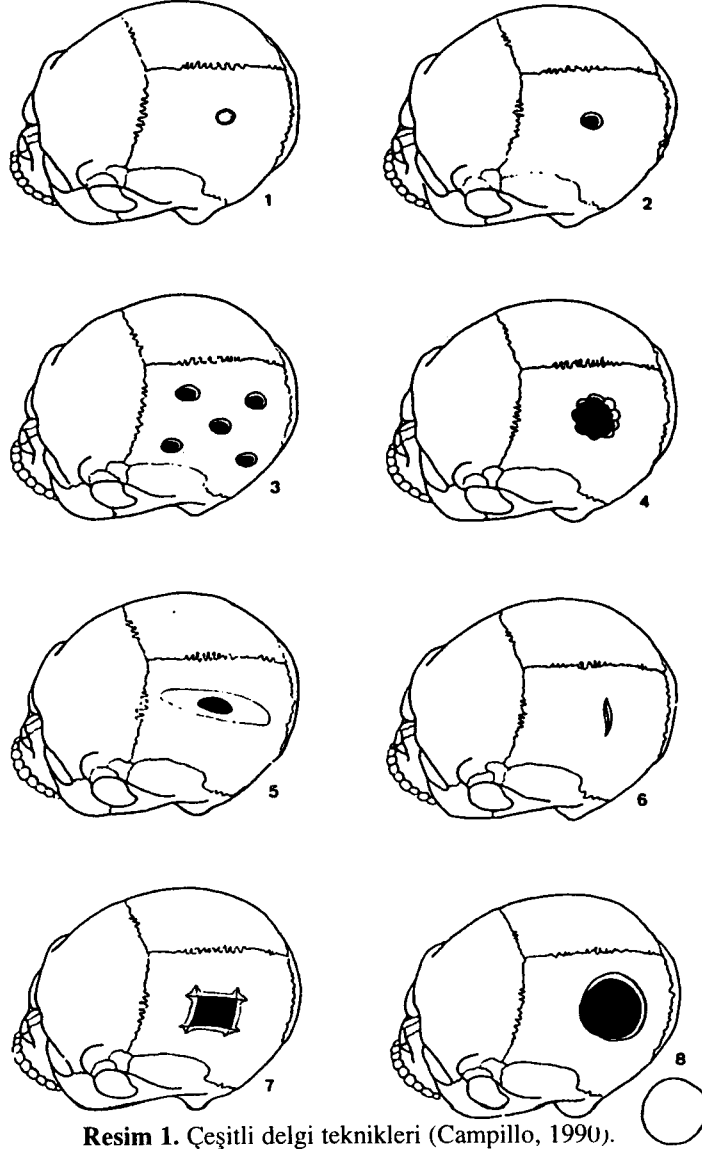
#### *e. Çayönü'nde Bulunan Delik Kafatasının İncelenmesi*

Çayönü neolitik çağ köy yerleşmesinde 1964 yılında başlayan kazılar 1991 yılına kadar devam etmiş ve çeşitli yapı evrelerine ait yaklaşık 600 bireyin iskelet kalıntıları gün ışığına çıkarılmıştır (Özbek 1994b). İncelenmiş olan tüm insan buluntuları seramik öncesi neolitik döneme aittir. Çayönü kazılarıyla ilgili ayrıntılı bilgiler Özdoğan ve Özdoğan (1989) tarafından yayınlanmıştır. Dünyanın en eski köy yerleşmeleri arasında sayılan Çayönü'nde 1978 kazı yılında ÇT'78 S.005 KE 6-2/3A referansı altında kazı kayıtlarına geçen ve ikincil gömü olan iskelet kalıntıları RB adı verilen en eski evreye ait (r3) söbe planlı, çukur tabanlı, üzeri toprak sıvalı dal örgü evinin yanık dolgusunun içinde bulundu (Dr. Aslı Özdoğan ile kişisel görüşme) Karbon 14 tekniğiyle yapılan tarihlere göre buluntu aşağı yukarı günümüzden 9.000 yıl öncesine aittir. İnsan kemiklerinde ve bunların bulunduğu toprakta yanma izleri bulunmamaktadır. Bu gözlemden hareketle A. Özdoğan, söz konusu iskelet kalıntılarının daha geç bir dönemde bu yapının dolgusu içerisine gömülmüş birey/lere ait olabileceği olasılığını gündeme getirmektedir. Laboratuvarında yaptığımız incelemeler bir yığın halinde ele geçen insan kemiklerinin aslında iki erişkin bireye ait olduğunu gösterdi. Bunlardan biri sadece parietal ve frontalin squama frontalis parçalarıyla, diğeri ise alt ve üst çene, dişler (bazıları hala alveollerinde durmakta) ve çok kötü durumda bulunan uzun kemikler ve bazı gövde kalıntılarıyla temsil edilmektedir. Kazı sırasında çekilen resimler ve yapılan çizimler\* kafatası ve gövde kemiklerinin çok parçalı ve yığın halindeki görünümünü çok iyi sergilemektedir. Kemiklerle beraber herhangi bir arkeolojik malzemenin ele geçmediği anlaşılmaktadır. Trepanasyon geçirmiş bireyin yaşına gelince, ne yazık ki elimizde ölüm yaşını belirlememize yardımcı olacak fazla ipucu yoktur. Frontalin koronal dikişi taşıyan kısmı korunmuş olup burada kapanma henüz başlamamıştır. Bu gözlemden hareketle ve temkinli olmayı da elden bırakmamak kaydıyla, bireyimizin genç olabileceğini düşünüyoruz. Korunmuş olan kafatası kemiklerinin kalınlığı ilk bakışta dikkati çekmektedir. Örneğin frontalin squama kısmında ölçülen en büyük kalınlık 12,79 mm dir. Çayönü'nde kadın ve erkek kafataslarında kalınlıkla ilgili olarak edindiğimiz bilgileri dikkate alırsak trepanasyonun görüldüğü kafatası parçalarının bir erkeğe ait olabileceğini

\* Buluntulara ait resim ve çizimleri bize gönderme nezaketinde bulunan Dr. Aslı Özdoğan'a burada teşekkür etmek istiyorum.

düşünüyoruz. İncelediğimiz bireye ait korunmuş parietal parçalarında porotic hyperostosis'in görülmediğini de burada ayrıca hatırlatmak gerekir. Daha açıkçası, kafatası kemiğinde diploe artışına yol açarak önemli ölçüde kalınlaşmaya neden olan patolojik oluşum da söz konusu değildir.

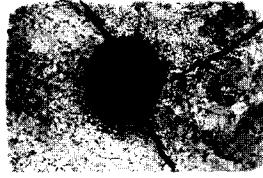
Parietal'in tuber parietale bölgesinde açılmış olan delik değişik irilikte bulunan ve toprak altında post-mortem koşullarda yok olmadan bugüne kadar korunmuş üç ayrı kırık parçanın tümlenmesiyle elde edilmiştir (Resim:2). Deliğin yarısı soldaki en büyük parça ü-



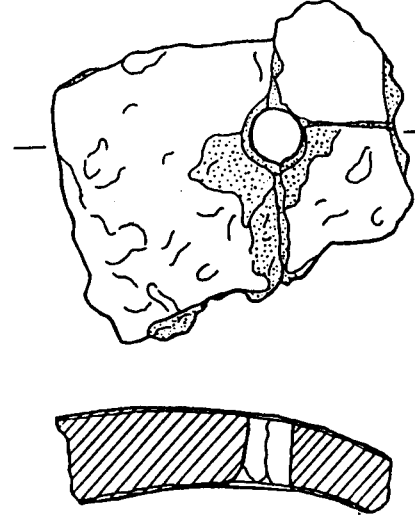
Resim 1. Çeşitli delgi teknikleri (Campillo, 1990).

zerindedir. Trepanasyon deliğinin en düzenli olan kenarını da zaten bu parça oluşturmaktadır. Post-mortem aşamadaki çeşitli etmenlerden dolayı kırılmış olan kemiklerin kenarlarında zamanla az da olsa sürtünmelerden kaynaklanan aşınmalar olmuştur. Ancak, kırık kenarlar yine de rahatlıkla birbirleriyle eklemleştirilebilmiştir. Trepanasyon deliği, tabula externa tarafında çok iyi korunmuştur; tabula interna'da ise bazı kısımların post-mortem aşamada kırılması nedeniyle delik bu taraftaki düzenli görünümünü kaybetmiştir. Trepanasyon deliği dıştan içe doğru düzgün bir profil vermektedir. Gerek çizim ve gerekse resimlerde (Resim:3)\* deliğin son derece düzenli profili hemen dikkati çekmektedir. Bazı trepanasyon deliklerinde görülen içten dışa doğru olan huni şeklindeki açılma Çayönü örneğinde söz konusu değildir. İç ve dış kemik tabaka arasındaki diploe kısmının gözenekli yapısı oldukça nettir. Delik kenarlarındaki düzgün görünüm, özellikle deliği oluşturan büyük parçada kalan kısmın çizdiği düzenli yay bilinçli olarak açılan bir deliği akla getirmektedir. Dış kısımda ölçülen delik çapı 8, 10 mm dir. Tabula interna'daki kırılmalar nedeniyle deliğin iç kısımdaki çapını tam olarak belirlemek mümkün değildir.

Deliği çevreleyen kenarlardaki kemik dokuda makroskopik düzeyde herhangi bir onarım izine rastlanmaz. Delik çevresinde hiçbir kemik reaksiyonu ve osteitik oluşum bulunmamaktadır. Ayrıca, deliği de içeren parçanın çekilen röntgeninde (Resim: 4) delik çevresindeki kemik dokuda herhangi bir yoğunluk söz konusu değildir. Delik çevresinde iyileşmenin önemli bir göstergesi sayılan gölge kuşak oluşmamıştır. Daha doğrusu bu bölgenin, parietalin diğer kısımlarıyla aynı görünümde olduğu anlaşılmaktadır. Deliğin makroskopik ve radyolojik incelemesinden sonra iki olasılık gündeme gelmektedir; ya delme operasyonu sırasında hasta, kemiğin kendi kendine onarımını yapmasına zaman kalmadan öldü ya da delgi operasyonu daha önceden ölmüş birinin kafatasında gerçekleştirildi.



Resim 2.




Resim 3. ÇT 78 KE 6-2/3 no.lu e-rişkin erkeğe ait trepanasyonlu kafatası parçasının üstten ve enine kesiti (Doğal büyüklük). Çayönü. Neolitik çağ.

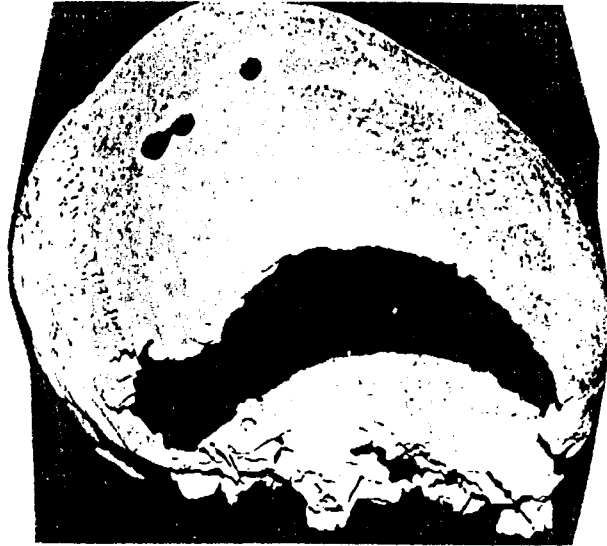**f. Tartışma ve sonuç**

Çayönü akeramik neolitik çağ yerleşmesinde 1978 kazı yılında RB adlı en eski evrede yanık dolgu içinde ikincil gömü olarak ele geçen iskelet sadece frontal ve parietal parçalarıyla temsil edilen erişkin erkeğe aittir. Parietalin tuber parietale kısmında açılmış olan ve yukarıda tanımlamaya çalıştığımız 8, 10 mm çapındaki deliğin biçim, görünüm ve örüntü açısından bilinçli olarak delme tekniğiyle açıldığı anlaşılmaktadır. Daha önceden de ifade etmiş olduğumuz gibi, eski çağlarda trepanasyon gerçekleştirilirken çeşitli teknikler kullanılmıştır. Özellikle, Çayönü örneğinde de gördüğümüz delme tekniği en eski olanıdır ve geçmişi neolitik çağa kadar uzanmaktadır. Ne var ki, uygulaması çok basit gibi görünse de, eğer canlı üzerinde yapılıyorsa ölüm riski, beyne ve dura matere doğrudan zarar verme olasılığı fazla olduğu için çok yüksektir.

ÇT'78 S.005 KE 6-2/3 kaydı altında envantere yer alan buluntunun dışında Çayönü iskelet serisinde trepanasyonlu başka bir örneğe rastlamadık. Çayönü'nün en eski evresine ait olan bu bireyin kafatasında neden bir delik açma gereği düşünülmüştü? Çayönülü (büyücü -cerrah) trepanasyona başvururken neyi amaçlamıştı? Makalemizin amaç kısmında bu konuda geçmişten çeşitli örnekler verirken, hala günümüzde Afrika ve Okyanusya'daki bazı kabilelerde varlığını sürdüren bu ilginç uygulamayı çeşitli yönleriyle gündeme getirdik. Günümüz geleneksel topluluklarda büyücü-cerrah olarak görev yapan bazı özel kişilerin da-da ziyade hastayı başında yer alan birtakım ruhsal sıkıntılardan kurtarmak ve rahatlatmak için ameliyat ettiğini belirttik. Trepanasyon, yukarıda da değindiğimiz gibi, sadece yaşayan




**Resim 4.**



**Resim 5.** Kuruçay Höyük Neolitik Kafatasındaki trepanasyon delikleri (Deniz ve Şentuna 1989)

biri üzerinde değil, aynı zamanda ölmüş birinin kafatasında da gerçekleştirilebilmektedir. Trepanasyonun temelinde her ne kadar büyüsel ya da ritüel gerekçeler yatsa da -büyünün tarihöncesi çağlarda insan yaşamındaki ağırlığını burada vurgulamak gerekir- sonuçta yine de tedavi amaçlanmaktadır. Trepanasyonun bilinen en eski örnekleri mezolitik çağa kadar indirilmekle beraber, bu uygulama asıl neolitik çağdan itibaren özellikle Avrupa ve Orta-Doğu'da yaygınlaşmıştır. Çayönü örneği bu açıdan önemlidir.

Yapmış olduğumuz literatür taramasında özellikle Bulgaristan'da Boev (1972) tarafından incelenmiş olan ve bizimki gibi neolitik çağla yaşıt kafataslarındaki trepanasyonun Çayönü'ndeki örneğe benzerlik gösterdiği anlaşılmaktadır. Boev'e (1972) göre, tarihöncesi insanları, tıpkı günümüz ilkelleri gibi, sadece canlıda değil, ölümden sonra da beyindeki kötü ruhu çıkarmak için kafatasında delik açmış olmalıydılar. Öte yandan, yine akeramik neolitik çağla yaşıt Kuruçay yerleşmesinde (Deniz ve Şentuna 1989) (Resim:5) ve Aşıklı höyükte yapılan kazılarda (Özbek 1992) kafatasında saptanan delikler uygulanış tekniği ve görünüm itibarıyla Çayönü'ndeki trepanasyon deliğine büyük benzerlik gösterir. Bu örnek-



Resim 6. Delik açılmış insan kemikleri (İsrail, Munhatta). Tunç çağı (Ferembach 1984).

ler arasındaki bir başka ortak yan da, hepsinin neolitik çağa ait olmasıdır. Aynı devirle yaşıt olmamakla beraber Suriye'de Ras Shamra (Charles 1962) ve İsrail'de Munhatta tunç çağı arkeolojikk yerleşmelerinde de delgi tekniğiyle açılmış delikler yer alan kafatası ve uzun kemik parçaları bulundu (Resim:6). Burada özellikle belirtmek gerekir ki, Aşıklı dışında hiçbirinde operasyonun canlı üzerinde gerçekleştirildiğine dair kesin iz yoktur.

Tüm bu örneklerden de anlaşılacağı üzere, neolitik çağda delgi tekniği oldukça yaygındı. Ancak kafatasında bu tür delikler açarken neolitik insanı ya da Ras Shamra örneğinde olduğu gibi madenler çağı insanı neyi amaçlıyordu? Büyü mü, terapi mi yoksa dinsel ya da ritüel bir gerekçe mi, doğrusu tam olarak bilmek olanaksız. Tarih öncesi çağların nice faaliyetlerinde olduğu gibi, baş delgi operasyonunun birçok yönleri de o insanlarla birlikte sır olarak geçmişe gömülüp gitmiştir.

### **KAYNAKÇA**

- Ackernecht, E.H. 1967 'Primitive surgery'. In **Diseases in Antiquity** (Edited by D. Brothwell ve A.T. Sandison). 635-650.
- Backofen, U.W. 1985 'Anthropologische unter suchungen der Necropole İkiztepe (Samsun)'. **III. Araştırma Sonuçları Toplantısı**. Ankara. Eski Eserler Genel Müdürlüğü.
- Boev, P. 1972 **Die rassentypen**. Verlag der Bulgarischen Akademie der Wissenschaften. Sofia.
- Broca, P. 1874 'Sur les trépanations préhistoriques'. **Bull. et Mém. de la Soc. d'Anthrop. de Paris**. 2 ème série, 9:542-556.
- Brothwell, DR 1981 **Digging up bones**. British Museum (Natural History) Oxford University Press.
- Campillo, D. 1990 **Paleopatologia**. Segunda parte. Coleccion Historica de Ciencias de la Salud. İspanya.
- Cauvin, J. 1977 'Les fouilles de Mureybet (1971-1974) et leur signification pour les origines de la sédentarisation au Proche-Orient'. **Annals of the American School of Oriental Research**. 44, 19-48.
- Charles, R.P. 1962 'Contribution à l'étude anthropologique du site de Ras Shamra'. **Ugaritica Iv**, 521-579. Ed. by F.A. Schaeffer.
- Chippaux, J. 1961 'Mutilations et déformations ethnique dans ler races humaines'. **Histoire de la Médecine**. Revue Mensuelle. Paris.
- Dastugue, J. 1973 'Les crânes trépanés de la vallée du Petit-Morin'. **Bull. et Mém. Soc. d'Anthrop. de Paris**.



- Dastugue, J. ve V. Gervais 1992 **Paléopathologie du squelette humain**. Ed. Boubée, Paris, 253p.
- Deniz, E. ve C. Şentuna 1989 'Kuruçay Höyük Kazısı Arkeobiyolojik Materyalinin Tüm Değerlendirilmesi'. **IV. Arkeometri Sonuçları Toplantısı**. Ankara: T.C. Kültür Bakanlığı, 169-180.
- Ferembach, D. 1957. 'A propos d'un crâne trépané trouvé à Timna. Origine de certaines tribus Berberes'. **Bull. et Mém. de la Soc. d'Anthrop. de Paris**. t.8, no.5-6, 244-275.
- Ferembach, D. 1984 'A propos d'une trépanation sur un fragment d'occipital humain chalcolithique trouvé à Azor (Israël)'. **Garcia de Orta, Ser. Anthropobiol.**, Lisboa, 3(1-2), 139-142.
- Giot, P.R. 1949 'Les trépanations de la nécropole gauloise de Saint-Urnel en Plomeur. Comparaison avec les autres trépanations chirurgicales préhistoriques de Bretagne'. **Bull. et Mém. de la Soc. d'Anthropologie de Paris**, 10, 59-69.
- Glory, A. ve R. Robert 1947 'Le culte des crânes humains aux époques préhistoriques'. **Bull. et Mém. Soc. d'Anthrop. de Paris**, 8, 114-133.
- Güleç, E. 1986 'Van/Dilkaya İskeletlerinin Paleoantropolojik İncelemesi". **IV Araştırma Sonuçları Toplantısı**. Ankara. Eski Eserler Genel Müdürlüğü.
- Güleç, E. 1988 'Van/Dilkaya'da İki Beyin Ameliyatı Vak'ası'. **IV. Arkeometri Sonuçları Toplantısı**. Ankara. Eski Eserler Genel Müdürlüğü.
- Güleç, E. 1995 'Eski Anadolu Toplumlarında Beyin Ameliyatı'. **Popüler Bilim**. sayı 17. 44-47.
- İskit, S. 1961 **Evliya Çelebi Seyehatnamesi'nden Seçmeler**. İnkılap ve Aka Kitabevi. Ankara.
- Janssens, P. 1970 **Paleopathology**. John Baker Publisher. The Curwen Press. Plaistow London.
- Lisowski, FP 1967 'Prehistoric and early historic trepanation'. In DR Brothwell ve AT Sandison (ed.): **Diseases in Antiquity**. Charles C Thomas Publisher Springfield Illinois USA.
- Mann, R.W. 1990 **Regional atlas of bone disease**. Charles C Thomas Publisher.
- Margetts, EL 1967 'Trepanation of the skull by the medicine-man of primitive cultures, with particular reference to present-day native east African practice'. In DR Brothwell ve AT Sandison (ed.): **Diseases in Antiquity**. Charles C Thomas Publisher. Springfield. USA.
- Ortner, D.J. ve W.G.J. Putschar 1985 **Identification of pathological conditions in human skeletal remains**. Smithsonian Institution.

- Özbek, M. 1983. 'Geçmişten Günümüze Kafatası Delgi Ameliyatları'. **Edebiyat Fakültesi Dergisi**. Sayı 1, cilt 1, 151-161.
- Özbek, M. 1992. 'Aşıklı Höyük Neolitik İnsanları". **VII. Arkeometri Sonuçları Toplantısı**. Ankara. 145-160.
- Özbek, M. 1994a. 'Roma Açık hava Tiyatrosu'nda Bir Toplu Gömü Alanı (Geç Bizans Dönemi)'. **Humana-Bozkurt Güvenç'e Armağan**, Kültür Bakanlığı Yayınevi. Ankara. ss. 367-380.
- Özbek, M. 1994b 'Dental pathology among the pre-pottery neolithic villagers of Çayönü, Turkey'. **Archaeometry**, 635-641.
- Özdoğan, M. ve A. Özdoğan 1989 'Çayönü: A conspectus of recent work'. **Colloque Prehistoire Levant II**: 65-74, Maison de l'Orient, Lyon. CNRS.
- Pales, L. 1944 'Le crâne trépané néolithique d'Aulnay aux Planches (Marne)'. **Bull. et Mém. Soc. d'Anthrop. de Paris**. 5:24-41.
- Palfi, G. 1997 'Maladies dans l'antiquité et au Moyen-Age'. **Bull. et Mem. Soc. d'Anthrop. de Paris**, 9, No.1-2. (Özel sayı).
- Roberts, C. ve K. Manchester 1995 **The archaeology of disease**. Alan Sutton publishing limited. Cornell University Press.
- Steinbock, R. Ted 1976 **Paleopathological diagnosis and interpretation**. Charles C Thomas Publisher Springfield. Illinois USA.
- Şenyürek, M.S. 1958 'Kültepe'de Asur Ticaret Kolonisi Sakinleri Arasında Görülen Bir trepanation Vakası'. **Anatolia**, 3, 49-52.
- Ubelaker, D.H. 1989 **Human skeletal remains**. Aldine publishing Company.
- Ullrich, H. 1965. 'Eststehung und Ausbreitung der trepanation in der europäischen Vorgeschichte'. **VIII eme Congr. Anthropol.** Tchechoslov. Brno. (Resume, 2p.).
- Webb, SG. 1988 'Two possible cases of trepanation from Australia'. **Am. J. Phys. Anthropol.** 75: 541-548.
- Vlcek, E. 1972 'Neurosurgical operations in Czechoslovak Prehistory'. In I. Fusek ve Z. Kunc (ed.): **Present limits of neurosurgery**. Avicenum, Czechoslovak Medical Press, Prague.