

Özofagusta geç dönemde saptanarak endoskopik olarak çıkarılan yabancı cisim

Endoscopic removal of esophageal foreign body (chicken bone)

Bilal ERGÜL, Levent FILİK, Zeynal DOĞAN, İbrahim BIYIKOĞLU

Ankara Eğitim ve Araştırma Hastanesi, Gastroenteroloji Kliniği, Ankara

Erişkinlerde özofagusa yabancı cisim takılması sık karşılaşılan bir durum değildir. Vakalar çoğunlukla ilk 24 saatte tanı alır. Tavuk kemiği yuttuktan sonra özofagus orta kesime impakte olan ve 10 gün sonra geç dönemde tanı alan, endoskop yardımı ile başarılı bir şekilde çıkarılan bir vakayı sunuyoruz.

Anahtar kelimeler: Özofagusta yabancı cisim, endoskopik çıkarma, gıda takılması

Lodging of foreign bodies in the esophagus is not frequent in adults. The cases are often diagnosed within the first 24 hours. We present herein a case who had swallowed a chicken bone 10 days before that had become embedded in the middle segment of the esophagus. Successful removal of the bone was achieved with the aid of an endoscope.

Key words: Esophageal foreign body, endoscopic removal, sticking food

GİRİŞ

Yabancı cisim yutulması, gastrointestinal sistem kanamasından sonra en sık karşılaşılan endoskopik acildir (1). Özellikle 6 ay-6 yaş çocukluk çağında daha sık rastlanmakla birlikte, erişkin yaş grubunda da karşılaşılabilen ciddi morbidite ve mortaliteye neden olabilen bir sorundur (2). Erişkinlerde zeka geriliği veya psikiyatrik hastalık öyküsü olanlarda, alkol intoksikasyonu olanlarda ve dental protezi olanlarda daha sıklıkla karşımıza çıkmaktadır. ABD'de her yıl yaklaşık 1500 kişi yabancı cisim yutulmasına bağlı komplikasyonlar nedeniyle hayatını kaybetmektedir (3).

Gastrointestinal sistemdeki en dar bölge özofagus olması nedeniyle yutulan yabancı cisimler sıklıkla burada takılmaktadır. Gastrointestinal sistemdeki yabancı cisimlerin %28-68'i özofagusta saptanmaktadır. Takılmalar sıklıkla, fizyolojik daralma bölgeleri olan krikofaringeal kas seviyesi, aort ve sol ana bronş ile çaprazlaşma bölgeleri ve özofagusun diyafragmayı geçtiği yerde olmaktadır (4).

Erişkin yaş grubunda hastalarda çoğunlukla ağrılı yutma veya takılma hissi şikayeti olur ve vakaların büyük bir kısmı ilk 12 saat içinde başvurur. Biz burada, yutarken takılma hissi olan ve göğsünde hafif ağrı şikayeti ile başvuran ve öyküsünden 10 gün önce tavuk yerken boğazına kaçtığı öğrenilen, geç dönemde tanı konulan bir vakayı sunuyoruz.

OLGU

Altmış üç yaşında erkek hasta Gastroenteroloji polikliniğine göğsünde hafif bir ağrı hissi ve yutarken zorlanma, takılma hissi nedeniyle başvurdu. Bilinen kronik hastalık öyküsü yoktu. Son birkaç gün içinde ilaç kullanımı veya kostik bir ajana

maruziyet öyküsü yoktu. Öyküsü daha detaylı sorgulandığında, 10 gün önce tavuk yediğini, yemek esnasında boğazına birşey kaçtığını hissettiğini belirtti. Lokal anestezi eşliğinde yapılan endoskopide özofagus orta kesimde sivri uçları aşağıya bakan "V" şeklinde tavuk kemiği (lades kemiği) izlendi (Resim 1). Dişli yabancı cisim forsepsi ile uç kısmından yakalanarak endoskop ile birlikte çıkarıldı (Resim 2). Özofagusta impakte olduğu bölge tekrar kontrol edildiğinde karşılıklı uçların temas ettiği bölgelerde derin ülserler oluşturduğu görüldü (Resim 3). Perforasyon açısından çekilen akciğer grafisinde mediastende serbest hava izlenmedi, baryumlu özofagografide de baryum kaçağı görülmedi. Hastaya sükralfat ve proton pompa inhibitörü tedavisi başlandı.

TARTIŞMA

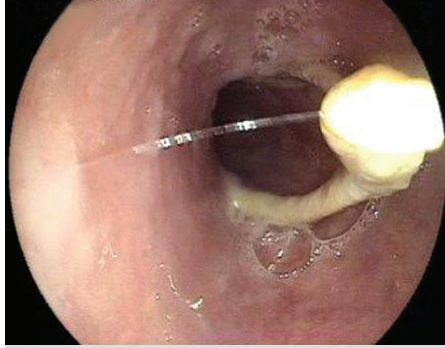
Yabancı cisimler, gastrointestinal sistemde herhangi bir bölgede impakte şekilde, perforasyon, obstrüksiyon veya fistülizasyon ile karşımıza çıkabilir. Fizik muayenede obstrüksiyon veya perforasyona bağlı bulgular olabileceği gibi tamamen normal de olabilir. Tanı çoğunlukla hastadan alınan detaylı anamnez ve uygun görüntüleme yöntemi ile konulur. Radyolojik görüntüleme yöntemleri yabancı cismin yerinin tespitinde yararlıdır. Düz grafi ile %87 oranında yabancı cisim saptanabildiği bildirilmiştir (3). Balık kılçığı, tavuk kemiği, plastik veya cam nesnelerin direk grafi ile tespit edilme şansları daha düşüktür (2).

Üst özofagus sfinkterini geçerek mideye ulaşan yabancı cisimlerin, sindirim sisteminin diğer kısımlarında takılma riski çok düşüktür (2). Özellikle düzgün kenarlı ve küçük nesnelerin, seri x-ray ile gastrointestinal sistemdeki yolculuğu takip edi-

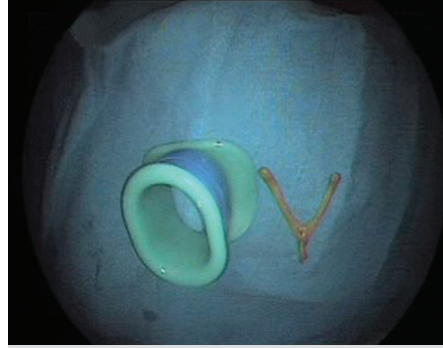
İletişim: Levent FILİK

Department of Gastroenterology, Ankara Research Hospital,
Ankara, 06600, Turkey • Phone: + 90 312 595 42 72
Faks: + 90 312 595 42 72 • E-mail: leventfilik@yahoo.co.uk

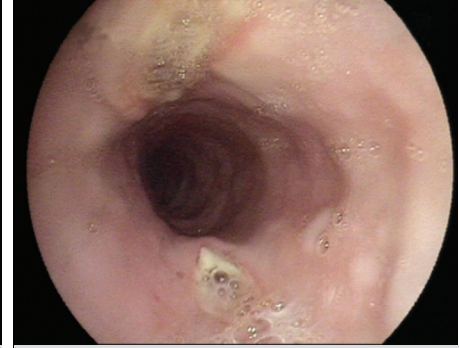
Geliş Tarihi: 10.04.2012 **Kabul Tarihi:** 18.04.2012



Resim 1. Özofagusta takılı tavuk kemiği.



Resim 2. Endoskopik olarak özofagustan çıkarılmış tavuk kemiği.



Resim 3. Olgunun tavuk kemiği çıkarıldıktan sonraki kontrol endoskopi görüntüsü.

lebilir veya bekle-gör taktiği uygulanabilir. 2 cm'den geniş 6 cm'den uzun nesnelere pilor kanalından geçmesi çok zor olması nedeniyle çıkarılması tercih edilmektedir. Erişkin yaş grubunda daha fazla görülen tavuk kemiği ve balık kılçığı gibi veya diğer sivri nesnelere komplikasyon riski daha yüksek (%35) olması nedeniyle endoskopik olarak çıkarılması daha akılcı bir yaklaşımdır (5).

Yabancı cisim yutan hastaların tedavisi hastanın yaşına, klinik durumuna, yutulan cismin büyüklüğü, şekli ve zehirli, koroziv veya keskin olmasına ve saptandığı yere bağlıdır. Weiland ve arkadaşları, yabancı cisim yutan 439 hastanın %84.5'inde özofagusta tespit etmişlerdir (1). Yabancı cisimlerin özofagusta 24 saatten uzun süre kalmasına izin verilmemelidir (2). 24 saati geçtiğinde terapötik endoskopik girişim süresi artmakta, özofageal ülserasyona yol açarak iyileşme süresi uzamakta, aortaözofageal fistül, pnömotoraks gibi hayatı tehdit eden komplikasyon riski artmaktadır. Fizik muayenede krepitasyon önemli bir bulgudur ve tomografi bu olguların atlanmasında yer tutar. Bizim vakamızda 8 günlük bir öykü mevcut olup tavuk kemiğinin impakte olmasına bağlı derin ülser saptanmıştır.

Endoskopi hem tanıda hem de yabancı cismin çıkarılmasında oldukça faydalıdır. Keskin veya sivri uçlu cisimlerin çıkarılırken, sivri ucun endoskopun içine alınması, dışarı çıkartılırken oluşabilecek olası perforasyon riskini azaltır. Bazı olgular-

da, yabancı cisim çıkartılırken sivri ucun görüntüde kalması için endoskoptan uzakta bırakılarak çekilmesi uygun bir yaklaşım olabilir. Forseps keskin, basket ise küt cisimlerin çıkarılmasında daha başarılıdır (1). Overtube bazı olgularda uygun olabilir. Yabancı cisim çıkarıldıktan sonra malignite, striktür, akalazyaya, divertikül gibi altta yatan ek patolojinin varlığının aydınlatılması için kontrol endoskopik inceleme yapılmalıdır. Bizim vakamızda dişli yabancı cisim forseps ile yabancı cisim çıkarılmış, kontrol endoskopisinde altta yatan organik bir patoloji saptanmamıştır.

1994-2009 yılları arasındaki 177 olgunun analizinde %75'inin radyopak, yutulan nesnelere ise %71'inin servikal özofagusta olduğu, yutulan şeylerin %53'ünün metalik %35'inin ise kemik veya et olduğu saptanmıştır (6). 1990-1997 yılları arasında özofagusta yabancı cisim saptanan 682 olgunun incelenmesinde, olguların %68'inin 5 yaşından küçük, %90'ının ilk 10 saatte başvurduğu, sadece %3'ünde 24 saatten geç başvuru olduğu, cisimlerin %87 oranında üst özofagusta olduğu ve en sık metal para (%77), daha sonra kemik-et olduğu (%10) saptanmıştır (7).

Sonuç olarak, ağırlı yutma veya boğazında takılma hissi olan tüm hastalarda radyolojik görüntülemesi normal dahi olsa yabancı cisim yutulmasından şüphelenilmeli, mutlaka detaylı öykü sorgulanmalıdır. Endoskopi, hem tanıda hem de cismin çıkarılmasında etkin ve güvenli bir yöntemdir.

KAYNAKLAR

1. Weiland ST, Schurr MJ. Conservative management of ingested foreign bodies. *J Gastrointest Surg* 2002;6:496-500.
2. Eisen GM, Baron TH, Dominitz JA, et al; American Society for Gastrointestinal Endoscopy. Guideline for the management of ingested foreign bodies. *Gastrointest Endosc* 2002;55:802-6.
3. Ayantunde AA, Oke T. A review of gastrointestinal foreign bodies. *Int J Clin Pract* 2006;60:735-9.
4. Block B, Schachschal G, Schmidt H. Endoscopy of the upper GI tract: A training manual. Accessed June 15, 2010.
5. Triadafilopoulos G, Saltzman JR, Travis AC. Foreign bodies in the esophagus in adults. UpToDate. Accessed September 13, 2010.
6. Nadir A, Sahin E, Nadir I, et al. Esophageal foreign bodies: 177 cases. *Dis Esophagus* 2011;24:6-9.
7. Inci I, Özçelik C, Ülkü R, Eren N. Özofagus yabancı cisimleri: 682 olgunun incelenmesi. *GKDC Dergisi* 1999;7:148-52.