

Malign özofagus darlığı olgusunda multipl stent uygulaması

Treatment of malignant esophageal obstruction with multiple esophageal stents

Mustafa YAKUT, Kubilay ÇINAR, Ramazan IDILMAN, Kadir BAHAR

Ankara Üniversitesi Tıp Fakültesi Gastroenteroloji Bilim Dalı, Ankara

Özofageal stentler en sık olarak, cerrahinin uygun olmadığı özofagus kanserli hastalarda, malign disfajinin palyasyonunda kullanılmaktadır. Inoperabl özofagus kanseri tanısı 24 aydır takip edilen 77 yaşındaki erkek hastada gastroskopide özofagusta 20. cm'de lümeni tam daraltan malign darlık izlendi. Hastaya daha önce multipl metal stent uygulaması yapılmıştı. Endoskopik olarak floroskopi yardımı ile beşinci kez metal stent yerleştirildi.

Anahtar kelimeler: Özofagus metal stent, multipl, özofagus kanseri

The most common indication for placement of an esophageal self-expanding metal stent is palliation of malignant dysphagia in patients with tumors of the esophagus. We present a 77-year-old female with a 24-month history of inoperable cancer of the esophagus. Esophagogastroduodenoscopy was performed, which revealed a large ulcerated and obstructing mass in the 20th centimeter of the esophagus. Multiple esophageal stents were placed. A fifth self-expanding metal endoprosthesis was placed under endoscopic guidance with the aid of fluoroscopy.

Key words: Esophageal metal stents, multiple, esophagus cancer

GİRİŞ

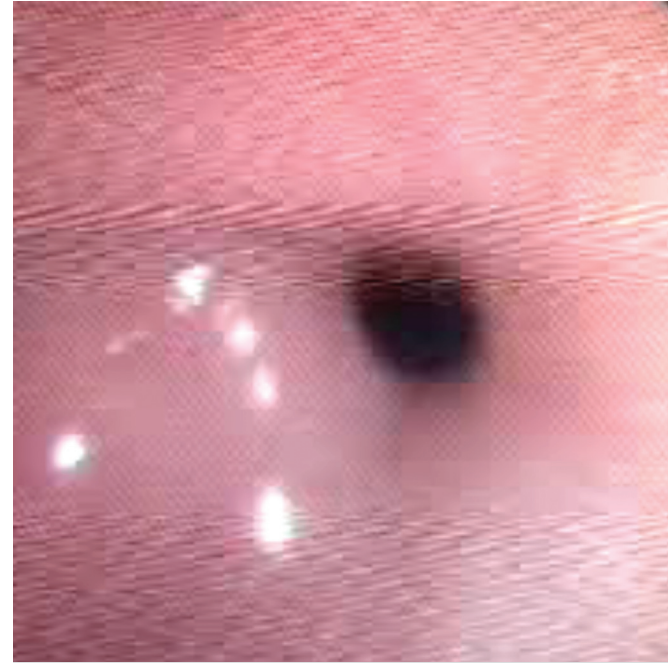
Özofageal kanserin küratif tedavisi cerrahi ile sağlanabilmektedir. Hastaların büyük çoğunluğunda tanı sırasında küratif cerrahi tedavi mümkün olmamaktadır. Inoperabl özofagus kanserinde metalik stent uygulaması sıklıkla kullanılan başarılı bir palyatif yaklaşımdır. Disfaji semptomlarında rahatlatma ve hayatı tehdit edici komplikasyonları önlemek için kendiliğinden genişleyebilen metalik stentler kullanılmaktadır (1,2).

OLGU SUNUMU

Yetmişyedi yaşında, 1.5 yıldır inoperabl özofagus kanseri ile takip edilen hasta disfaji şikayeti ile başvurdu. Hastaya en son 6 ay önce olmak üzere toplam 5 sefer kaplı metal stent uygulaması yapılmıştı. Endoskopisinde özofagus 20. cm'den sonra lümeni ileri derecede daraltan ve endoskopun geçişine izin vermeyen malign darlık izlendi (Şekil 1).

Özofagusa stent yerleştirmeden önce kontrastlı özofagogram ile striktürün lokalizasyonu, uzunluğu ve trakeoözofageal fistül bulunup bulunmadığı değerlendirildi. Kontrastlı özofagogramda darlığın daha önce yerleştirilen stentin proksimalindeki 5-6 cm'lik alanda olduğu gözlemlendi. Semioblik sol lateral pozisyonda 5 mg midazolam ile sedasyon sonrası floroskop yardımı ile endoskopik olarak dar yerden guide itildi. 20. cm'de darlık ileri derecede lümeni daralttığı için balon ile dilatasyon yapıldı. Endoskop çıkarıldıktan sonra 0.35 mm'lik guide üzerinden 15 cm'lik metal stent proksimali darlığın distalinden geçilecek şekilde yerleştirildi. Metal stentin distal ucu daha önce yerleştirilen stentin içinde açıldı. İşlem sonrası radyo-

pak verilerek lümenin açık olduğu doğrulandı. 2 yıl içerisinde tümörün proksimal invazyonu nedeniyle daha yukarı toplam 5 adet stent yerleştirme ihtiyacı oldu. Görüntüde 5 adet stent seçilebilmektedir (Şekil 2).



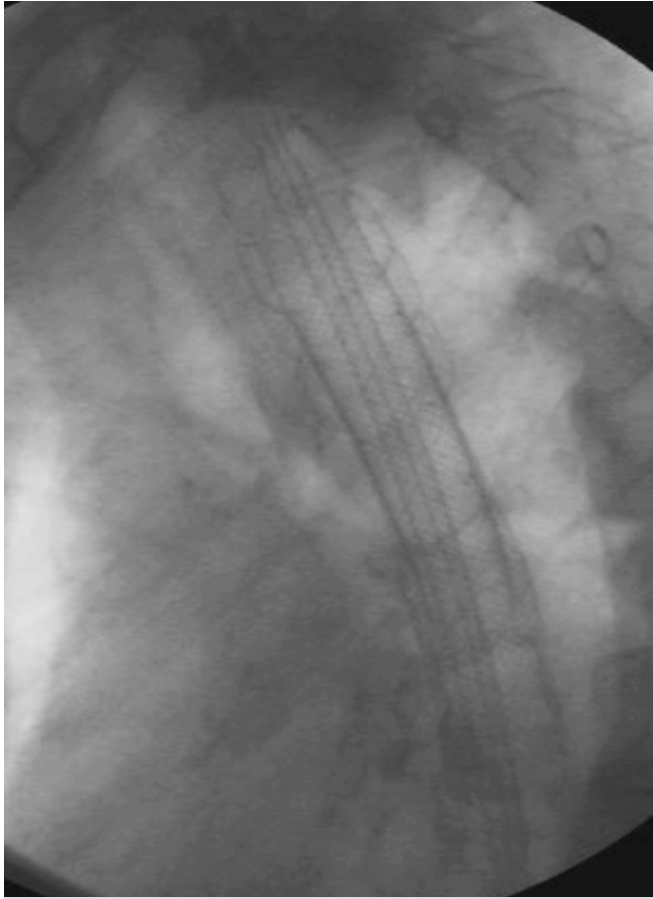
Şekil 1. Endoskopik muayenede özofagus lümeni ileri derecede daralmış olarak gözleniyor

İletişim: Mustafa YAKUT

Ankara Üniversitesi Tıp Fakültesi Gastroenteroloji Bilim Dalı
Cebeci, Ankara, Türkiye • Tel: + 90 312 595 61 10

Faks: + 90 312 363 62 13 • E-mail: musyakut@gmail.com

Geliş Tarihi: 15.12.2010 **Kabul Tarihi:** 26.02.2011



Şekil 2. Floroskopide iç içe açılmış 4 adet stent görünümü

KAYNAKLAR

1. Slazenger and Fortran's. Gastrointestinal and Liver Disease. Ninth edition. P 745-53.
2. Lambert R. An overview of the management of cancer of the esophagus. Gastrointest Endosc Clin N Am 1998; 8: 415-34.
3. Lambert R. Treatment of esophagogastric tumors. Endoscopy 2003; 35: 118-26.
4. Domschke W, Foerster EC, Matek W, Rödi W. Self-expanding mesh stent for esophageal cancer stenosis. Endoscopy 1990; 22: 134-6.
5. Shim CS, Jung IS, Bhandari S, et al. Management of malignant strictures of the cervical esophagus with a newly designed self-expanding metal stent. Endoscopy 2004;36: 554-7.

TARTIŞMA

Özofageal stentler en sık cerrahinin uygun olmadığı özofagus kanserli hastalarda kullanılmaktadır. Ayrıca benign özofageal darlıklarda, özofagus perforasyonunda, benign-malign özofagorespiratuvar fistüllerde de özofagus stent uygulaması yapılabilir (1-5) .

Özofagus kanseri olgularının çoğu tanıda cerrahi sınırları aşmış durumdadır ve küratif cerrahi şansını kaybetmiştir (1,2). Domschke ve arkadaşlarının ilk tanımlamasından sonra bir çok makalede kendi kendine genişleyen stentlerin özofagus kanserli olgularda palyasyondaki etkinliği bildirilmiştir (1-5).

Kendiliğinden genişleyebilen metalik stentler yerleştirilmesine bağlı komplikasyonlar görülebilir. İşlem sırasında sedasyona bağlı komplikasyonlar, aspirasyon, stentin malpozisyonu ve özofagus perforasyonu görülebilir. Erken dönemde göğüs ağrısı, kanama, trakea basısı ve solunum sorunları olabilir. Geç dönemde stentin distale migrasyonu, perforasyon ve stent okluzyonu görülebilir.

Bu olgumuzda özofagus distaline yerleştirilen ilk metal stent uygulaması sonrası zaman içerisinde proksimale doğru tümör yayılması ve stenti daraltması nedeni ile toplam 5 adet stent uygulaması gerekti. En son olarak özofagus üst kısma doğru 4. metal stentin proksimalini daraltan tümör ekspansiyonu için tümörün proksimalinde olacak şekilde 5. metal stent uygulaması yapıldı.