

Primer anorektal lenfoma, CMV kolit olgusu

Primary anorectal lymphoma: Cytomegalovirus colitis case

Serkan ÖCAL, A. Emre YILDIRIM, Reskan ALTUN, Enver AKBAŞ, Murat KORKMAZ, Haldun SELÇUK, Uğur YILMAZ
Başkent Üniversitesi Tıp Fakültesi Gastroenteroloji Bilim Dalı, Ankara

Primer anorektal lenfoma gastrointestinal lenfomaların nadir bir tutulum yeridir. Klinik olarak diğer anorektal karsinomlardan kolay ayırt edilemezler. Burada kemoterapiye çok iyi yanıt veren fakat tedavi sırasında tümör yerinde sitomegalo virüs koliti gelişen, anaplastik büyük hücreli Hodgkin dışı lenfomalı bir olguyu sunduk.

Anahtar Kelimeler: Anorektal lenfoma, CMV kolit

Primary anorectal lymphoma is a rare presentation of gastrointestinal lymphomas. Its clinical presentation is indistinguishable from that of anorectal carcinoma. Here, we report a case of primary anorectal non-Hodgkin's lymphoma (anaplastic large cell lymphoma) that was treated completely by standard chemotherapy. In addition, cytomegalovirus colitis was diagnosed and treated successfully during the immunosuppression phase.

Key words: Anorectal lymphoma, cytomegalovirus colitis

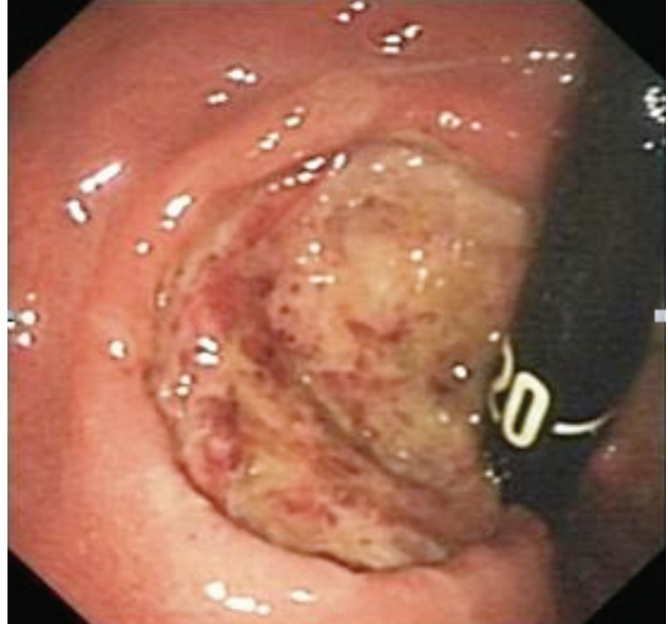
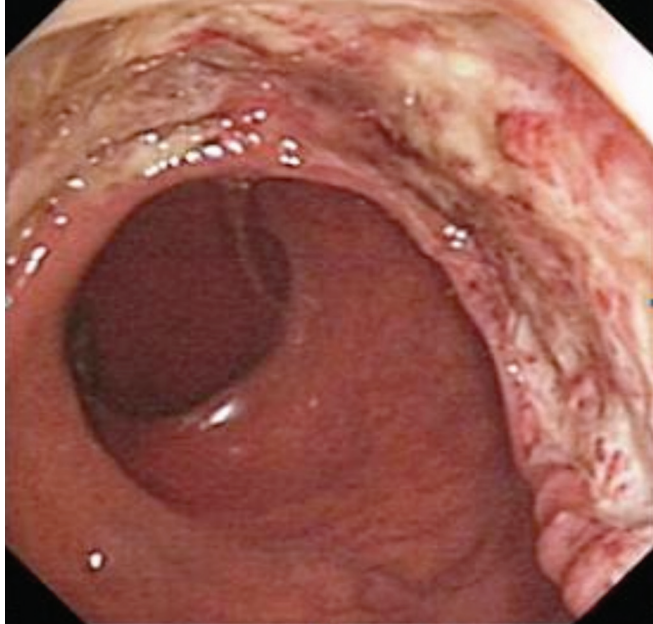
GİRİŞ

Primer gastrointestinal sistem (GIS) lenfomaları tüm Hodgkin dışı lenfoma tiplerinin %9'unu (%4-20) oluşturur. Hodgkin dışı lenfomaların toplumda %2 sıklıkta olduğu düşünülürse genel popülasyonda nadiren görülür (1). Primer GIS lenfomaları başlangıç bölgeleri olarak mide %75, ince barsak %9, ileoçekal bölge %7, rektum %2, kolon %1 ve GIS'te aynı anda farklı bölgelerin tutulumu %6 sıklıkta görülür (2). Biz bu yazıda, nadir olarak görülen anorektal tutulumlu anaplastik bü-

yük hücreli lenfomalı bir hastamızı ve eşlik eden CMV koliti tablosunu sunduk.

OLGU SUNUMU

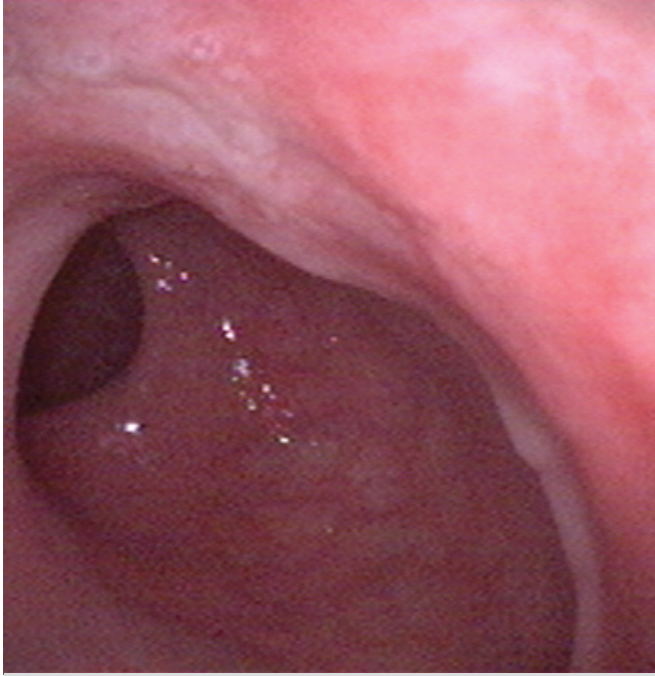
Yetmiş yaşında bayan hasta polikliniğe 3-4 gündür devam eden hematokezya, sık dışkılama ihtiyacı şikayetleri ile başvurdu. Hipertansiyon, Tip 2 diabetes mellitus, koroner arter hastalığı, hiperlipidemi ve astım bronşiale tanıları olan, hasta-



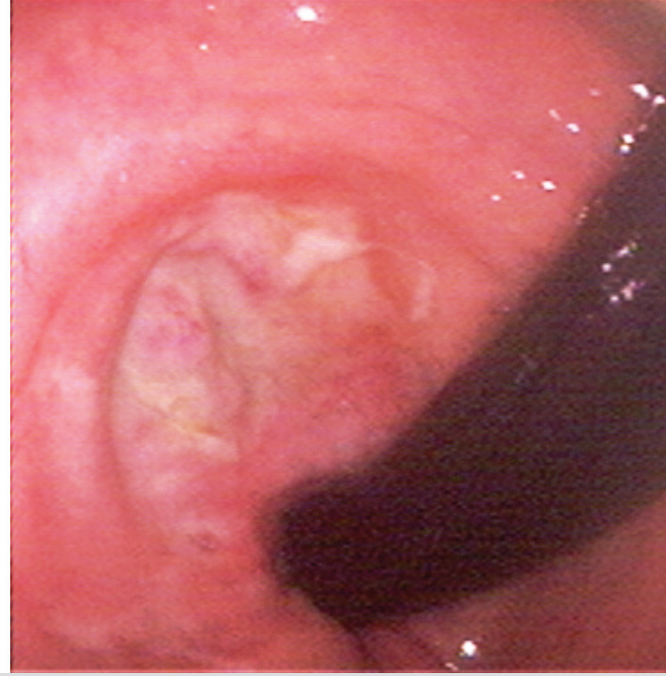
Resim 1-2. Tanı anındaki kolonoskopik görüntüler

İletişim: Serkan ÖCAL

Başkent Üniversitesi Tıp Fakültesi Gastroenteroloji Bilim Dalı, Ankara, Türkiye
Tel: + 90 312 212 68 68 • E-mail: serkanocal75@yahoo.com



Resim 3-4. Kemoterapi tedavisi sonrası kolonoskopik görüntüler (CMV +).

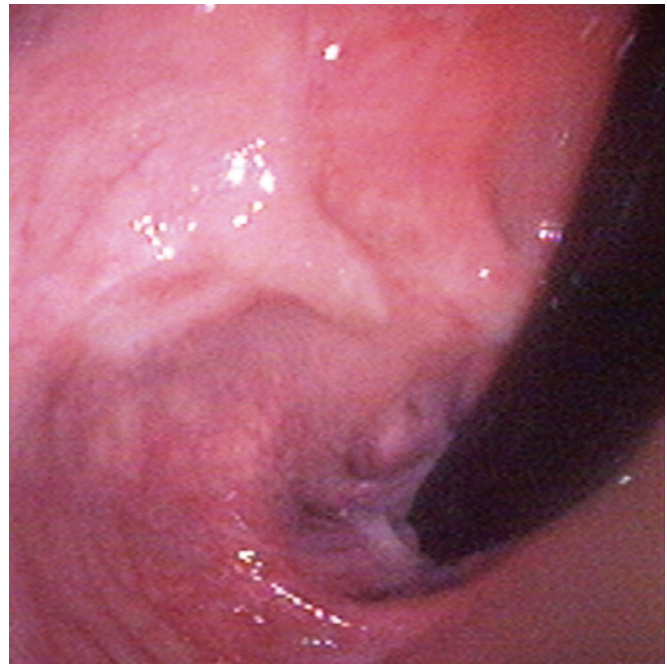


nın sistem sorgulamasında, son 2 aydır devam eden halsizlik ve 6 ayda 15 kg kaybettiği öğrenildi. Hematokezya etiolojisini aydınlatmak üzere kolonoskopi planlandı. Kolonoskopik incelemede anorektal bölgede lümeni çepeçevre saran, çevre doku ile sınırları keskin olarak ayrılan ülser, vejetan, malign görünümlü lezyon izlendi (Resim 1-2). Biyopsi sonucu, anaplastik büyük hücreli Hodgkin dışı lenfoma ile uyumlu olarak raporlandı. PET CT ile yapılan görüntülemelerde rektumda malign tümöral invazyon ile uyumlu bulgular saptandı. Kemik iliği biyopsisinde eritrotid hiperplazi ile uyumlu bulgular tespit edildi. Floresan In Situ Hibridizasyon (FISH) yöntemi ile kemik iliği değerlendirmesi normal olarak raporlanmıştır. Bu bulgular ile hasta değerlendirildiğinde anaplastik büyük hücreli lenfoma tanısı kondu. Hastaya 6 kür CHOP (siklofosfamid 1200 mg + MESNA 1200 mg + adriamisin 60 mg + vincristin 2 mg + prednizolon 100 mg 5 gün süre ile) kemoterapisi verildi. Hastaya 3. kür kemoterapi sonrasında anal bölgede ağrı, tenesim, ateş şikayetleri olması nedeniyle kontrol kolonoskopisi yapıldı. Önceki kolonoskopide tespit edilen tümöral infiltrasyon bölgesinde hafif eritemli alan dışında normal bulgular izlendi. Biyopsiler alındı. Hastanın alınan biyopsi sonucu sitomegali virüs (CMV) koliti saptandı (Resim 3-4). Hastaya valasiklovir 2x450 mg tedavisi verildi. Tedavi sonrasında 2 kür kemoterapi aldıktan sonra kontrol kolonoskopisinde lezyonların tamamen düzeldiği izlendi (Resim 5). Hasta halen remisyonda olup takip edilmektedir.

TARTIŞMA

Anorektal malignitelerin büyük bir kısmını adenokarsinom ve yassı hücreli karsinom oluşturur. Anorektal bölgeden primer

olarak kaynaklanan lenfomalar geniş bir popülasyonda son derece nadir olarak görülmektedir ve anorektal bölgenin tüm malign lezyonlarının sadece %0,1-1,3'ünü oluşturur. Bu muhtemelen anorektal bölgenin lenfoid dokusunun olmamasından kaynaklanmaktadır (1). Primer anaplastik büyük hücreli lenfomalar; tüm lenfomaların %2-8'ini oluşturur (1-3). Çoğu T hücre antijenlerini eksprese eder. Nadir görülmesine rağmen, AIDS hastalarında daha sık görülmektedir. Olgumuzda bir kazanılmış immün yetmezlik durumu saptanmamıştır (4).



Resim 5. CMV tedavisi sonrası kolonoskopi görüntüsü

Tümörün görüntüsü sadece barsak duvar kalınlaşması veya annüler tarzda tutulum olabilir. Kolon lenfomalarının büyük çoğunluğu tek bir lezyon olarak görülmektedir. B hücreli lenfomalar yaşlı hastalarda T hücreli lenfomalardan daha fazla görülmektedir. Bizim olgumuzda anorektal bölgede lümeni tamamen saran ülser lezyon saptanmıştır.

Kolon lenfomalarının kliniği değişken olup; karın ağrısı, bulantı, kusma, kilo kaybı, karında kitle, barsak alışkanlığında değişiklik, hematokezya, obstrüksiyon, intusussepsiyon ve intestinal perforasyona bağlı akut peritonit bunlardandır (5).

Tanı kolonoskopi sırasında veya abdominal ultrasonografi yardımı ile submukozal biyopsi yapılarak konur. Bizim olgu-

muzda submukozal tutulum mukozaya doğru infiltrate ettiği için kolonoskopik incelemede saptanmıştır. Tüm abdominal ve toraks bölgesinin bilgisayarlı tomografi ile taranması gerekir. Bizim olgumuzda primer olarak anorektal bölge tutulumu ile seyretmiştir.

Sistemik kemoterapi, cerrahi rezeksiyon ve radyoterapiyi içeren kombine tedavi yaklaşımları bulunmaktadır. Bu olguda üç kür CHOP kemoterapi sonrasında tümör infiltrasyon bölgesinde CMV gelişmesi ve tedaviye çok iyi yanıt alınmasıyla da ilginç olmuştur. Sınırlı evresi hastalığı olanlarda agresif kemoterapi ile tedavi edildiğinde uzun dönem sağ kalım daha başarılı olabilir (5). Takibinin 6. ayında olan hastamız remisyonda seyretmektedir.

KAYNAKLAR

1. Ioachim HL, Antonescu C, Giacotti F, et al. EBV-associated anorectal lymphomas in patients with acquired immune deficiency syndrome. *Am J Surg Pathol* 1997;21:997-1006.
2. Otter R, Bieger R, Kouin PM, et al. Primary gastrointestinal non-Hodgkin's lymphoma in a population-based registry. *Br J Cancer* 1989;60:745-50.
3. Marin Garcia D, Cardenas Lafuente F, Utrilla Ayala MD, et al. Primary diffuz large B-cell lymphoma of the rectum simulating a rectal adenocarcinoma. *Gastroenterologia y Hepatologia* 2010;33:92-8.
4. Place RJ, Hubar PJ, Simmang CL. Anorectal lymphoma and AIDS: an outcome analysis. *J Surg Oncol* 2000;73:1-4.
5. Bairey O, Ruchlemer R, Shpilberg O. Non-Hodgkin's lymphomas of the colon. *Isr Med Assoc J* 2006;8:832-5.