

## BİR OLGU NEDENİYLE MEME KARSİNOMUNUN ENDOBRONŞİYAL METASTAZI

### A CASE OF ENDOBRONCHIAL METASTASIS OF BREAST CANCER

Sena YAPICIOĞLU <sup>1</sup> Ceyda MAHLEÇ <sup>1</sup> Ufuk YILMAZ <sup>1</sup>  
Hüseyin HALİLÇOLAR <sup>1</sup> Erdal OZANTÜRK <sup>1</sup> Nur YÜCEL <sup>2</sup>

Dr. Suat Seren Göğüs Hastalıkları ve Cerrahisi Eğitim ve Araştırma Hastanesi, İzmir  
<sup>1</sup> Göğüs Hastalıkları Kliniği, <sup>2</sup> Patoloji Bölümü

**Anahtar sözcükler:** Endobronşiyal metastaz, meme kanseri, hormon reseptör

**Key words:** Endobronchial metastasis, breast cancer, hormone receptor

#### ÖZET

Akciğer dışı tümörlerden kaynaklanan endobronşiyal metastazlar nadir olarak görülmektedir. Bronkoskopisinde sağ alt lobda endobronşiyal lezyon izlenen 49 yaşındaki bayan olgunun biyopsisinin histopatolojik sonucu adenokarsinom olarak rapor edildi. Yapılan immünohistokimyasal incelemeler ve hormon reseptör ölçümleri sonucunda olgu metastatik meme karsinomu olarak kabul edildi. Endobronşiyal metastaz saptanan olgularda primer akciğer karsinomu yanı sıra akciğer dışı organlardan kaynaklanan kanserlerin de olabileceğini vurgulamak amacıyla olgumuzu sunuyoruz.

#### GİRİŞ

Endobronşiyal metastaz klinik ve radyolojik olarak primer bronkojenik karsinom ile aynı özelliklere sahiptir. Bu nedenle metastatik adenokarsinom ile primer akciğer adenokarsinomu ayırımında sıklıkla sorunlar yaşanmaktadır. Endobronşiyal lezyon saptanan, biyopsi örneklerinin histopatolojik, immünohistokimyasal ve hormon reseptör ölçümleriyle meme karsinomunun endobronşiyal metastazı olarak kabul edilen olgumuzu sunuyoruz.

#### SUMMARY

Endobronchial metastasis from nonpulmonary tumors is uncommon. Endobronchial lesion was seen in right lower lobe in a 49 years old woman's bronchofiberscopic examination and the histopathological result of the biopsy was reported as adenocarcinoma metastasized to lung. The case was accepted as breast cancer at the end of the result of immunohistochemical examinations and the measurement of hormone receptors. We emphasized that the case who diagnosed as endobronchial metastasis could be derived from nonpulmonary tumors as well as primary lung cancer.

#### OLGU

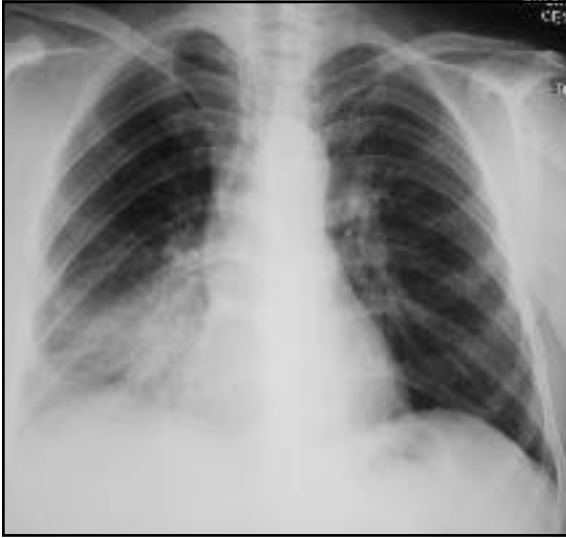
49 yaşında bayan olgu, 2.5 aydır olan öksürük, nefes darlığı ve sırt ağrısı yakınmalarıyla hastanemiz polikliniğine başvurdu. Öyküsünde 3 yıl önce invaziv duktal meme karsinomu nedeniyle sol modifiye radikal mastektomi ve aksiller lenf bezi disseksiyonu operasyonu geçiren ve 6 siklus kemoterapi (CAF) / küratif radyoterapi gören olguda fizik muayenede; sol aksiler bölgede hiperemik zeminde cilde fistülize lenfadenopati saptandı. Sağda solunum sesleri azalmış

olarak bulundu. Diğer sistem muayeneleri olağandı.

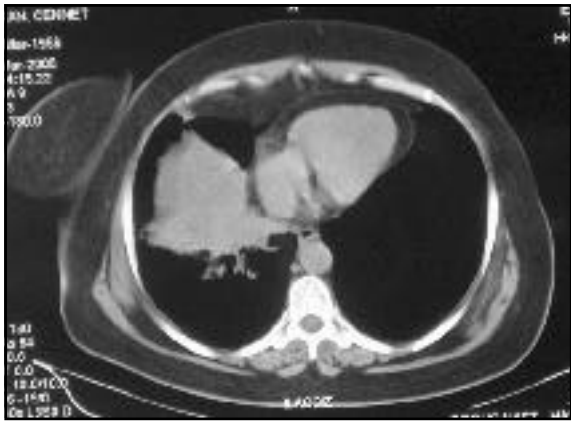PA akciğer grafisinde; sağ alt zonda parakardiyak alanda homojene yakın opasite saptandı (Resim 1).

Toraks BT'sinde; sağ intermedier bronş distalinde orta ve alt lob bronşları başlangıç kesimiyle inferior pulmoner ven santral kesimini saran yumuşak doku kitlesi ve sol aksiller lenfadenopati saptandı (Resim 2, 3).

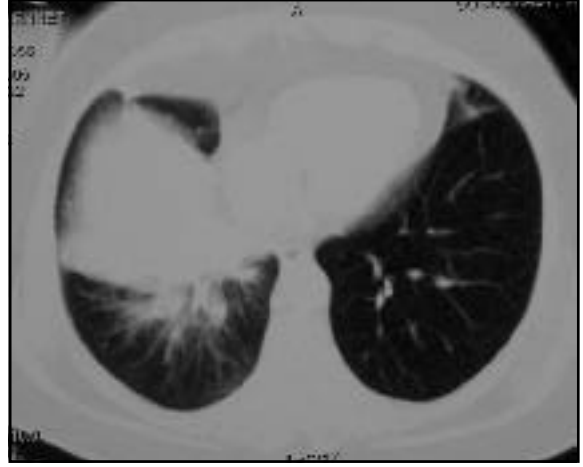Meme ultrasonografisi ve mamografisinde memede kuşkulu lezyon görülmedi.



Resim 1.



Resim 2.



Resim 3.

Bronkoskopisinde, sağ alt lobta endobronşiyal lezyon gözlendi ve segment bronşlarına girilemedi. Transbronşiyal ince iğne aspirasyon ve mukoza biyopsisi materyalinin sitopatolojik incelemesi "Adenokarsinom" olarak rapor edildi.

Biopsi materyaline uygulanan immünohistokimyasal inceleme "TTF1 (-), CK-7 (-), CK-20 (-)" olarak rapor edilmesi ve sol aksiller LAP insizyonel biyopsisi örneğinde östrojen ve progesteron reseptörünün pozitif boyanması üzerine olgu, metastatik meme kanseri olarak yorumlandı. Meme kanserinin endobronşiyal metastazı olarak kabul edilen olguya 2. seri kemoterapi planlandı.

### TARTIŞMA

Nonpulmoner tümörlerden kaynaklanan endobronşiyal metastazlar nadir olarak görülmektedir. Endobronşiyal metastatik hastalıklara ait ilk rapor 1890 yılında yayınlanmıştır (1). Yapılan pek çok çalışmada endobronşiyal metastazla ilişkili en sık görülen primer tümörlerin baş-boyun, meme, kolon, renal adenokarsinomlar olduğu görülmüştür (Tablo 1) (1). Literatürde meme kanseri öyküsü olan olgularda endobronşiyal tutulum %2-5 olarak bildirilmektedir (4).

**Tablo 1.** Endobronşiyal metastazlı olguların literatür taraması.

Yazar/yıl	Baş-boyun	Meme	Kolon	Renal	Mesane	Diğer
Katsimbri, 2000			2	3	1	2
Albertini, 1980		10				
Baumgartner, 1980		4	2	1		1
Bourke, 1989		6		2		1
Bukurov, 1997	23	15	3	3	5	24
Carlin, 1989			9			
Heitmiller, 1993		12	3	4	1	3
Shepherd, 1982		5	5		2	13
Olguların sunumları			1			7
Toplam	23	52	25	13	9	51

Bronşiyal tutulum parankim yada lenf nodu metastazı şeklinde olabilir. Ana bronşların metastatik tutulumu klinik ve radyolojik bulgu olarak santral yerleşimli bronkojenik karsinomdan ayırt edilemez (1). Çoğu olguda önde gelen semptomlar öksürük, hemoptizi ve nefes darlığıdır. Bunun yanında asemptomatik olgular da bildirilmektedir (1,5,6). Bizim olgumuzda solunum sistemine ait öksürük ve nefes darlığı yakınması mevcuttu.

En sık görülen radyolojik bulgular tek veya multipl nodüller, atelektazi şeklindedir (1,2,5,7). Harvery ve ark. (8), 119 meme kanserli hastanın akciğere yapmış olduğu metastatik lezyonları incelediklerinde en sık lenfanjitik metastazı daha sonra sırasıyla tek veya multipl nodüller, endobronşiyal, plevral veya ekstraplevral yerleşimli ve mediastinal, hiler lenfadenopatiler şeklinde metastazların olduğunu rapor etmişlerdir.

Bilgisayarlı tomografi her zaman bronş içi lezyonları saptayamasa da, diğer pulmoner metastazları yada hiler ve mediastinal lenfadenopatileri ortaya çıkardığı için bronkoskopide endobronşiyal lezyon görülen olgularda çekilmelidir (7,9). Ülkemizde Biber ve ark. (10)'nın yapmış oldukları çalışmada fiber-

optik bronkoskopik incelemeyle endobronşiyal metastaz %16 oranında saptanmıştır.

Bronkoskopi, endobronşiyal metastazların tanısında en değerli tanı yöntemidir. Metastatik hastalığın cerrahi olarak değerlendirilmesinin yanı sıra ekstrapulmoner malignite olgularında fırsatçı akciğer enfeksiyonu, hemoraji veya ilaç reaksiyonu gibi radyolojik olarak metastazı taklit edebilecek durumları da ayırt etmede çok önemlidir. Diaz ve ark. (2)'nin yapmış oldukları bir çalışmada 113 olguda %72.6 bronkoskopi tanı konma oranı bildirilmiştir. Bizim olgumuzda transbronşiyal ince iğne aspirasyon ve mukoza biyopsisi materyalinin sitopatolojik incelemesi "Adenokarsinom" olarak rapor edildi. Yapılan bronkoskopilerde primer tümörle metastaz arasındaki sitopatolojik ilişki en iyi baş - boyun kanserlerinde ve meme kanserlerinde doğrulanmıştır (2,5).

Metastatik meme kansinomunun tanımı için hormon reseptör ölçümü yararlıdır. Raab ve ark. (11), primer akciğer adenokarsinomundan meme kansinomunun endobronşiyal metastazını ayırt etmek için immünohistokimyasal olarak östrojen reseptör proteininin kullanılabileceğini göstermişlerdir. Bizim

olgumuzda biyopsi materyaline uygulanan TTF1 (-), CK-7 (-), CK20 (-) rapor edilmesi ve sol aksiler lenfadenopati insizyonel biyopsi örneğinde östrojen ve progesteron reseptörünün pozitif boyanması üzerine olgu metastatik meme karsinomu olarak yorumlandı.

Endobronşiyal metastazların tedavisi primer tümörün histopatolojisine, anatomik lokalizasyona, diğer metastazların olup olmadığına ve hastanın performansına dayanmaktadır. Sistemik kemoterapiye kıyasla, radyoterapi ve cerrahi tedavi ile başarılı sonuçlar bildirilmiştir. Özellikle tek metastazlarda cerrahi sonuçları uzun progresyonsuz yaşam süresi sağlar (1,12). Baumgartner (13) asıl problemin bronşiyal obstrüksiyon olduğu olgularda brakiterapinin yararlı olduğunu göstermiştir. Meme kanseri metastazı olan hastalarda kombine tedavi modaliteleri

içinde hormonal tedavide yer almaktadır (7). Bizim olgumuza ikinci seri kemoterapi uygulanması planlandı.

Primer tümörün tanısı ile endobronşiyal metastazın ortaya çıkması arasındaki süre ortalama olarak 9 ay ile 5 yıl arasında değişmektedir (1,4,14,15). Bizim olgumuz da tanı aldıktan 3 yıl sonra metastazın saptanması literatür ile uyumlu bulundu. Endobronşiyal metastazın saptanmasından sonraki yaşam süresi çoğu olguda bir-iki yıl olarak bildirilmiştir (1,14,15).

Sonuç olarak, meme karsinomu özgeçmişli olan olgularda yıllar sonra endobronşiyal lezyon saptandığında primer akciğer karsinomu yanı sıra endobronşiyal metastaz da akla gelmelidir. Bronkoskopik inceleme ve immünohistokimyasal yöntemler ve hormon reseptör ölçümüyle bu ayrım yapılabilir.

#### KAYNAKLAR

1. Katsimbri PP, Bamias TA, Froudarakis EM. Endobronchial metastases secondary to solid tumors: Report of eight cases and review of the literature. *Lung Cancer* 2000; 28: 163-70.
2. Diaz G, Jimenez D, Dominguez-Reborias S. Yield of bronchoscopy in the diagnosis of neoplasm metastatic to lung. *Respir Med* 2003; 97: 27-9.
3. Shepherd MP. Endobronchial metastatic disease. *Thorax* 1982; 37: 362-5.
4. Pereira JR, Capersmidi R, Akikubu DT, et al. Endobronchial metastases from primary breast cancer. *Rev Assoc Med Bras* 1996; 42: 119-22.
5. Wang YH, Wong SL, Lai YF, et al. Endobronchial metastatic disease. *Changgeng Yi Xue Za Zhi* 1999; 22: 240-5.
6. Sakumoto N, Inafuku S, Shimoji H, et al. Endobronchial metastasis from renal cell carcinoma: report of a case. *Surg Today* 2000; 30: 744-6.
7. Ohno T, Nakayama Y, Kurihara T, et al. Endobronchial metastasis of breast cancer 5 years after breast-conserving therapy. *Int J Clin Oncol* 2001; 6: 101-4.
8. Harvery K, Norman W, Harriet S, et al. Breast cancer and thoracic metastases: review of 119 patients. *Thorax* 1983; 38: 175-9.
9. Ikezoe J, Johkoh T, Takeuchi N, et al. CT findings of endobronchial metastasis. *Acta Radiol* 1991; 32: 455-60.
10. Biber Ç, Bilen S, Yılmaz Ü ve ark. Metastatik akciğer kanserlerinin değerlendirilmesinde fiberoptik bronkoskopinin yeri. *Solumum Hastalıkları* 1997; 8: 261-6.
11. Raab SS, Berg LC, Swanson PE, et al. Adenocarcinoma, in the lung in patients with breast cancer. A prospective analysis of the discriminatory value of immunohistology. *Am J Clin Pathol* 1993; 100: 27-35.
12. Heitmiller RF, Marasco WJ, Hruban RH, Marsh BR. Endobronchial metastasis. *J Thorac Cardiovasc Surg* 1993; 106: 537-42.

13. Baumgartner WA, Mark JB. Metastatic malignancies from distant sites to the tracheobronchial tree. J Thorac Cardiovasc Surg 1980; 79: 499-503.
14. Albertini RE, Ekberg NL. Endobronchial metastasis in breast cancer. Thorax 1980; 35: 435-40.
15. Oshikawa K, Ohno S, Ishii Y, Kitamura S. Evaluation of bronchoscopic findings in patients with metastatic pulmonary tumor. Intern Med 1998; 37: 349-53.

---

**Yazışma Adresi:**

Dr. Sena YAPICIOĞLU  
Dr. Suat Seren Göğüs hastalıkları ve  
Cerrahisi Eğitim ve Araştırma Hastanesi  
Yenişehir / İZMİR  
Tel : 0 232 433 33 33  
Faks: 0 232 458 72 62  
e-posta: senaQyapicioglu.com

---