

## TRANSFÜZYONLA İLGİLİ AKUT AKCİĞER HASARINDA YÜKSEK DOZ İNTRAVENÖZ METİLPREDNİZOLON TEDAVİSİ

**Zahit BOLAMAN<sup>1</sup>, Celalettin CAMCI<sup>2</sup>, Hulki Meltem SÖNMEZ<sup>1</sup>, Aysin ÖGE<sup>1</sup>, Gürhan KADIKÖYLÜ<sup>1</sup>, Günay TUNCER<sup>1</sup>, Taşkın ŞENTÜRK<sup>1</sup>,**

### ÖZET

Transfüzyonla ilgili akut akciğer hasarı plazma içeren kan ürünlerinin transfüzyonu sonrası görülebilmektedir. Bu yazımızda kronik idiopatik trombositopenisi olan bayan hastada taze kan transfüzyonunu takiben oluşan akut akciğer hasarında yüksek doz intravenöz metilprednizolon (YDİVMP) kullanımını rapor etmekteyiz.

**Anahtar kelimeler:** Akut akciğer hasarı, transfüzyon, yüksek doz metilprednizolon tedavisi

### High Dose Methylprednisolone Treatment Of Transfusion Related Acute Lung Injury: Case Report

### SUMMARY

Transfusion related acute lung injury has been known to appear following transfusion of plasma including blood components. In this report, we present a patient with acute lung injury after whole blood transfusion who was successfully treated with high dose intravenous methylprednisolone (HDIVMP).

**Key words:** Acute lung injury, transfusion, HDIVMP.

Transfüzyonla ilgili akut akciğer hasarı (TİAAH) plazma içeren kan komponentlerinin transfüzyonu sonrasında 1/5000 olasılıkta gerçekleşmektedir.<sup>1</sup> Patogenez tam olarak açıklanamamıştır. Ancak HLA'a özgü antikorlar, donördeki lökoaglutininler, nötrofile özgü antikorlar, kompleman 5a fragmanı, polimorfonükleer hücre NADPH oksidaz aktivitesi, araşidonik asit metabolitleri ve sitokinler (interlökin-5, tümör nekroz faktör) patogeneizde rol oynamaktadır.<sup>2-7</sup> TİAAH transfüzyon sonrası 30-120. dakikada görülmektedir. Ağır seyreden olgularda mortalite %50 düzeyinde olabilir. Hastalığın oluşması transfüze edilen kan komponentlerindeki plazma miktarı ile ters orantılıdır.<sup>8,9</sup> Ülkemizde belirli merkezler haricinde kan ürünlerine göre tam kan kullanımı daha sık olmaktadır. TİAAH'a yaklaşımda destek tedavi esastır, steroidlerin yeri hakkında görüş birliği yoktur.<sup>1,4,7,10</sup> Ancak TİAAH 'da klinik seyir oldukça farklıdır ve ağır TİAAH olan hastaların acil tedavi edilmesi gerekliliği bilinmektedir. Bu yazımızda tam kan transfüzyonu sonrası ağır TİAAH gelişen bir hastada yüksek doz intravenöz metilprednizolon tedavisini rapor etmekteyiz.

### OLGU

Otuzdört yaşında bayan hasta nefes darlığı şikayeti ile başvurdu. 26 ay evvel otoimmün trombositopenik purpura (İTP) tanısı konulmuştu. Başlangıçta intravenöz immünglobulin (İVİG) tedavisi ile cevap elde edilemeyen hastada prednizolon

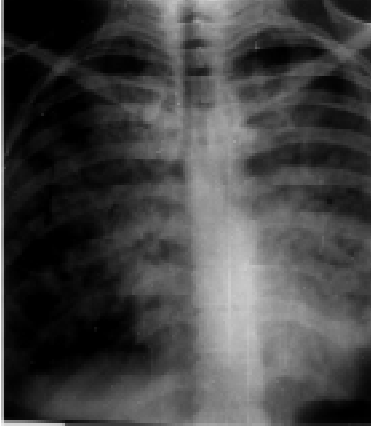
64 mg/gün 2 ay; daha sonra 16 mg/gün 4 ay süre ile kullanılmıştı. Son 20 aydır ilaçlarını düzensiz kullanmaktaydı. Başvurudan 2 gün evvel dişeti kanaması ile kol ve bacaklarında eskiden de var olan mor lekelerin artması üzerine baş vurduğu sağlık kuruluşunca bir ünite taze kan transfüzyonu yapılmıştı. Fizik muayenede; genel durum kötü görünümde, kan basıncı:80/50 mmHg, nabız:124/dk, ateş:37.1 C, solukluk, ortopne, periferik ve santral siyanoz, her iki alt ve üst ekstremitede yaygın peteşi ve ekimoz, akciğerlerde dinlemekle orta ve alt zonlarda inspiratuvar raller mevcuttu. BK:12.600/mm<sup>3</sup>, hematokrit %35, trombosit 23.000/mm<sup>3</sup>, periferik yaymada:parçalı nötrofil %78, lenfosit % 12, trombositler tekli, eritrositlerde hipokromi ve mikrositoz mevcuttu. Part oksijen 0.84 mol/mol fibrinojen:310 mg/dl, IgA:1.5 gr/l (1-3.5 gr), antiglobulin ve D-dimer testi negatif idi. Direk akciğer grafisinde atılmış pamuk tarzı dansite artışı gözlenildi. Kalp normal büyüklükteydi (Resim 1). Bilgisayarlı tomografide (BT) yama tarzı pulmoner dansite artışı mevcuttu (Resim 2).

Hastaya nazal oksijen desteği eşliğinde YDİVMP tedavisi başlandı. Doz 30 mg/kg idi. Tedavinin ertesi günü oksijen desteği ihtiyacı ve nefes darlığı azaldı. 3. gün elde edilen direk grafi ve BT'de akciğerdeki lezyonlar önemli ölçüde gerilemişti (Resim 3-4). Tedavinin 5. günü hastanın herhangi bir yakınması mevcut değildi. Trombosit sayısı da 138.000/mm<sup>3</sup> olmuştu. Steroid dozu 40 mg/gün azaltılan hasta İTP ile ilgili olarak splenektomi tavsiye edilerek taburcu edildi.

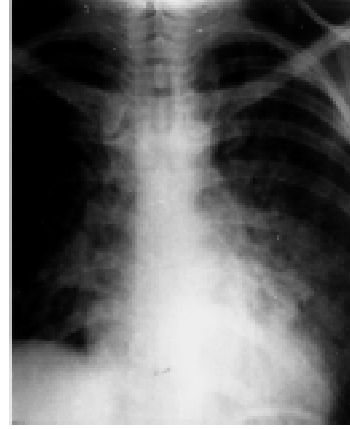
XVII. Ulusal Hematoloji Kongresinde poster olarak sunulmuştur.

<sup>1</sup> Adnan Menderes Üniversitesi Tıp Fakültesi İç Hastalıkları Anabilim Dalı, AYDIN

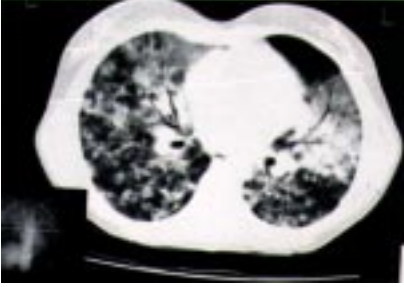<sup>2</sup> Gaziantep Üniversitesi Tıp Fakültesi İç Hastalıkları Anabilim Dalı, GAZİANTEP



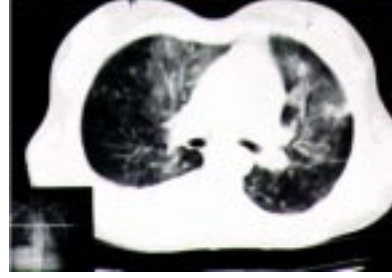**Resim 1:** Akciğer grafisinde pamuk atılmış tarzda ödem



**Resim3:** YDİVMP tedavisinin 3. gününde akciğer grafisindeki iyileşme hali



**Resim 2:** Toraks tomografisinde yama tarzı görünüm



**Resim 4:** YDİVMP tedavisinin 3. gününde toraks tomografisindeki iyileşme hali

## TARTIŞMA

TİAAH plazma içeren kan ürünlerinin transfüzyonu sonucunda meydana gelmektedir. Hastalarda tam kan, eritrosit suspansiyonu, granülosit ve trombosit suspansiyonu veya kryopresipitat transfüzyonu öyküsü bulunur.<sup>1</sup> Genellikle transfüze edilen materyel 60 ml'den fazla plazma içermektedir. Albumin, gamaglobulin, plazma protein fraksiyonları gibi plazmadan elde edilen ürünlerde TİAAH gelişimi olmamaktadır.<sup>11</sup>

Kan veya kan ürünlerinin transfüzyonu sonrası ortaya çıkan solunum zorluğu hayatı tehdit edici bir komplikasyondur. Anafilaktoid tarzdaki transfüzyon reaksiyonları pulmoner ödemin eşlik etmediği bronkospazm ve laringeal ödeme bağlı olarak oluşmaktadır. Semptomlar transfüzyon sonrası saniye veya dakikalar içinde başlamakta ve genellikle eritem, ürtiker tarzında deri belirtileri ile birlikte bulunmaktadır. Hastaların büyük bir kısmında transfüzyona bağlı anafilaktoid reaksiyonların sebebinin anti-IgA antikorları olduğu bilinmektedir.<sup>12</sup> Transfüzyonun kısa sürede yapılmasına bağlı sıvı yüklenmesi kendini

solunum sıkıntısı, siyanoz ve takipne ile göstermektedir. Semptomlar genellikle transfüzyondan birkaç saat sonra ortaya çıkar ve çocukluk veya ileri yaş gurubunda daha siktir.<sup>13</sup> Transfüzyonla ilgili olarak gelişen bakteriyel kontaminasyon bir başka morbidite nedenidir. Genellikle transfüzyon sonrası 2 saat içinde hipotansiyon ve vasküler kollaps gelişir. Sıklıkla dissemine intravasküler koagülasyon ile birlikte. Transfüzyon sonrası solunum zorluğuna sebep olabilen bir diğer neden hemolitik transfüzyon reaksiyonlarıdır. Daima A, B veya AB kan gruplarına karşı oluşan antikorlar aracılığı ile oluşur. Bu hastalarda dissemine intravasküler koagülopati klinik tabloya hakimdir ve antiglobulin testi pozitifdir.<sup>14,15</sup>

Bizim olgumuzda kan transfüzyonu sonrası ortaya çıkan nefes darlığının anafilaktoid tarzda olmaması ve deri döküntülerinin yokluğu ile anafilaksi; IgA, fibrinojen düzeyinin normal olması yanında antiglobulin ve D-dimer testinin negatif olması ile IgA eksikliği ve hemolitik transfüzyon reaksiyonu; orta yaş gurubunda olması ve kalp yetmezliği bulgularının olmaması ile dolaşım yüklenmesi ve endotoksemiye işaret eden klinik ve

laboratuvar verlerinin olmaması yanında kültürlerde enfeksiyonu işaret edecek mikroorganizma saptanamaması ile bakteriyel kontaminasyon düşünülmüdü. Hasta TİAAH olarak ele alındı.

TİAAH'nın patogenezi tam olarak bilinmemektedir ancak immün reaksiyonların rol oynadığına ilişkin kanıtlar mevcuttur.<sup>2-6</sup> Avrupada 1980 öncesinde tam kan ürünlerinin kullanıldığı dönemlerde TİAAH oranı %0.32 iken 1980 sonrası kanın komponentlerine ayrıldıktan sonra kullanımında bu oran 1/5000 oranına azalmıştır.<sup>8,14</sup> Bu farklılık kan ürünlerinde plazma içeriğinin tam kana göre az olmasından kaynaklanmaktadır. Kan ürünlerindeki plazma oranının 60 ml'den az olması ile TİAAH gelişiminde iyileşmeler olmuştur.<sup>9,11</sup> Ülkemizde bazı merkezler dışında eritrosit ihtiyacı için bile tam kan kullanıldığı bilinen bir gerçektir. Dolayısı ile ülkemizde TİAAH beklenenden daha yüksek oranda gözlenebilir. TİAAH'ında olguların tümü yaşamı tehdit edici değildir. Ancak ağır seyreden olgularda %30-50 oranında mortalite söz konusudur. Hafif seyreden olgularda sadece oksijen desteği yeterli olmaktadır. Ancak ağır olgularda mortalite göz önüne alındığında ağırsif tedavi zorunluluğu mevcuttur. Bu tür hastalarda hipoksemi şiddetli ise entübasyon ve mekanik ventilasyon gerekebilir. Hipotansif hastalarda vazopressör ajanlar kullanılmalıdır. Tedavide diüretiklerin yeri yoktur. Steroid kullanımı ile ilgili bilgiler ise kısıtlıdır.<sup>7,15</sup> Tüm bunlara rağmen ağır seyreden TİAAH'nda akciğer ödeminin tedavisi büyük güçlükler yaratmaktadır. YDİVMP patogenezi otoimmün olayların rol oynadığı bazı hastalıklarda etkin bir yaklaşım şekli olabilmektedir.<sup>16,17</sup> Bu hastamızda da YDİVMP tedavisi sonrası elde edilen klinik ve laboratuvar bulgularındaki iyileşmeler tedavinin yararlı olduğunu işaret etmektedir. İlacın uygulanması esnasında yan etki gözlenmemesi bir diğer olumlu özelliktir.

Sonuç olarak TİAAH'ı gelişen ağır olgularda yaklaşım şekli henüz tam olarak belirlenmemiştir. Bu tür hastalarda mortalite oranı yüksektir ve acil tedaviyi gerektirir. Burada sunulan olguda da gözlenildiği üzere YDİVMP bu tür hastalarda uygun bir tedavi seçeneği olabilir.

## KAYNAKLAR

1. Popovsky MA, Chaplin HC Jr, Moore SB. Transfusion related acute lung injury: a neglected, serious complication of hemotherapy. *Transfusion* 1992; 32: 589-92.
2. Popovsky MA, Moore SB. Diagnostic and pathogenetic consideration in transfusion related acute lung injury. *Transfusion* 1985; 25: 573-7.
3. Popovsky MA, Abel MD, Moore SB. Transfusion-

- related acute lung injury associated with passive transfer of antileucocyte antibodies. *Am Rev Respir Dis* 1983; 128: 185-9.
4. Levy GS, Shabot MM, Hort ME, Mya WW, Golfinger D. Transfusion-associated pulmonary edema: report of a case and a warning regarding treatment. *Transfusion* 1986; 26: 278-1.
5. Dry SM, Bechard KM, Milford EL, Churchill WH, Benjamin RJ. The pathology of transfusion related injury. *Am J Clin Pathol* 1999; 112: 216-21.
6. Silliman C, Pitman J, Thurman G, Ambruso D. Neutrophil (PMN) priming agents develop in patients transfusion related acute lung injury. *Blood* 1992 80: Suppl:2b la abstract.
7. Malouf G, Glanwille AR. Blood transfusion related adult respiratory distress syndrome. *Anaesth Intensive Care* 1993; 21: 44-9.
8. Reissman P, Manny N, Shapira SC, Shapira Y, Cotey S. Transfusion related adult respiratory distress. *Isr J Med Sci* 1993; 29: 303-7.
9. Gans ROB, Duurkens VA, van Zundert AA, Hoontje SJ. Transfusion-related acute lung injury. *Intensive Care Med* 1988; 14: 654-7.
10. Popovsky MA, Chaplin Hc Jr, Moore SB. Transfusion-related acute lung injury. *Transfusion* 1993; 33: 444-5.
11. Popovsky MA, Saidman SL. A 49 years-old woman with thrombotic thrombocytopenic purpurae and severe dyspnea during plasmapheresis and transfusion. *N Eng J Med* 1998; 339: 2005-12.
12. Pineda AA, Taswell HF. Transfusion reactions associated with anti-IgA antibodies: a report of four cases and review of the literature. *Transfusion* 1975; 15: 10-5.
13. Popovsky MA, Audet AM, Andrejewski C. Transfusion associated circulatory overload in orthopedic surgery patients: a multi-institutional study. *Immunohematology* 1996; 12: 87-9.
14. Cooperman LH, Price HL. Pulmonary edema in the operative and postoperative period: a review of 40 cases. *An Surg* 1970; 172: 833-41.
15. Henderson RA, Pinder L. Acute transfusion reactions. *N Z Med J* 1990; 103: 509-11.
16. Rao KV. Renal disease: Mechanism, pathophysiology, diagnosis and management of renal transplant rejection. *Med Clin North Am* 1990; 74: 1039-57.
17. Bolaman Z, Bilgir O, Ertop Ş, Müftüoğlu E. Treatment of mega dose methylprednisolone in Behçet's syndrome with pulmonary involvement. *Doğa-Tr J of Medical Sciences* 1993; 17: 77-9.

*Transfüzyonla ilgili akut akciğer hasarı*

**YAZIŞMA ADRESİ:**

*Prof. Dr.Zahit Bolaman  
Adnan Menderes Üniversitesi Tıp Fakültesi  
İç Hastalıkları Anabilim Dalı AYDIN*

*Tel : 256 2124078*

*Fax: 256 2120146*

*E-posta: zahitb@yahoo.com.*

*Geliş Tarihi : 28.04.2000*

*Kabul Tarihi : 24.08.2000*