

RENAL WILMS TÜMÖRÜNDE HİSTOLOJİK KOMPONENTLER VE DİFERANSİYASYON VARLIĞININ SAĞKALIM İLE İLİŞKİSİ

Safiye AKTAŞ¹, Ragıp ORTAÇ¹, İrfan KARACA², Seda GEYLANI³

ÖZET

Amaç: Wilms tümörü böbreğin çocukluk çağında görülen en sık malign tümördür. Prognoz yeni gelişmelerle giderek iyileşmektedir. Bir trifazik embriyonel tümör olan Wilms tümöründe bulunabilen her üç histolojik komponent (blastemal, stromal, epitelial) değişik miktar ve diferansiyasyonlarda gözlenebilmektedir. Bu çalışmanın amacı çocukluk çağı renal Wilms tümöründe histolojik komponentlerin ve diferansiyasyon varlığının sağkalmı üzerine etkisini araştırmaktır.

Yöntem: Dr. Behçet Uz Çocuk Hastanesinde izlenen ve 1989-1997 yıllarında tanı almış 30 renal Wilms tümörü olgusu bu çalışmada yer almaktadır. Olguların yaş ortalaması 51 aydır. 13 olgu erkek, 17 olgu kız çocuğudur. 8 olgu kötü prognozladır (exitus).

Bulgular: 4 yıllık sağkalmı % 73.3' dür. Bir monofazik (blastemal), 7 bifazik tümör vardır. 22 olgu trifaziktir. 14 olguda mezenkimal, 9 olguda blastemal, 7 olguda tübüler komponent baskın bulunmuştur. 8 olguda mezenkimal komponentte çizgili kas diferansiyasyonu, 1 olguda kondroid, 1 olguda skuamöz diferansiyasyon gözlenmiştir.

Sonuç: İstatistiksel olarak bu seride diferansiyasyon varlığının, tümörün histolojik komponentleri yüzdesinin ya da baskınlığının sağkalmı ile ilişkisi saptanmamıştır. Wilms tümöründe bilinen ve yeni prognostik faktörlerin araştırılmasının izlem ve tedaviyi yönlendirmede yararlı olacağı sonucuna varılmıştır.

Anahtar Sözcükler: Wilms tümör, histolojik komponentler, diferansiyasyon, sağkalmı.

The Role Of Histological Components And Differentiation On Survival In Renal Wilms' Tumor

ABSTRACT

Objective: Wilms' tumor is the most common malignant neoplasm of kidney in childhood. The patients enjoy a better prognosis by new advances in medicine. Histologically, the classic Wilms' tumor has a triphasic appearance, composed of variable mixtures of blastemal, epithelial and stromal elements. Stromal or epithelial elements may show different levels of differentiation. The aim of this study is to evaluate the role of histological components and the presence of differentiation on survival in pediatric renal Wilms' tumors.

Materials and methods: This study includes 30 cases of renal Wilms' tumor diagnosed and followed at Dr. Behçet Uz Children's State Hospital between 1989 and 1997. The mean age of patients was 51 months. Thirteen cases were male and 17 cases were female. Poor prognosis (exitus) was observed in 8 cases.

Results: The 4 year survival rate was %73,3. One case was monomorphic (blastemal) while 7 cases were biphasic and 22 cases triphasic. The stromal component was dominant in 14 cases, blastemal component in 9 cases and epithelial component in 7 cases. Striated muscle was observed in 8 cases, cartilage in 1 case and squamous tissue in 1 case.

Conclusion: Statistical analysis showed no relationship between survival rate, histologic components and occurrence of differentiation in this series. We conclude that studying the known and new prognostic factors in Wilms' tumor will be useful in the assessment of patients.

Key Words: Wilms' Tumor, histologic components, differentiation, survival

Wilms tümörü böbreğin çocukluk çağında en sık görülen malign solid tümördür.¹ Başlangıçta ölümcül kabul edilmekte iken cerrahi teknikteki gelişmeler, radyoterapi ve kemoterapi etkileri ile prognozda önemli gelişmeler olmuş ve günümüzde kür oranı % 80- 90'lara ulaşmıştır.^{2,3} Prognostik faktörleri belirlemede, Wilms tümörü biyolojisini açıklamaya yönelik; genetik, immünohistokimyasal, nükleer morfolometri gibi alanlarda çalışmalar sürmektedir.^{4,7} Wilms tümöründe patolojik evre ve histolojik görünüm ile tedaviye yanıt arasındaki ilişki araştırılan konulardır.^{8,9} Bu çalışmanın amacı Wilms tümöründe histolojik komponentlerin ve diferansiyasyon varlığının sağkalmı üzerine etkisini

araştırmaktır.

GEREÇ YÖNTEM

Bu çalışmada İzmir Dr. Behçet Uz Çocuk Hastanesinde 1989-1997 yılları arasında izlenen renal Wilms tümörlü 30 olgu değerlendirilmiştir. Olgulara ait 6-15 adet hematoksilen eosin boyalı kesitler 2 patoloji uzmanı (SA, RO) tarafından tekrar incelenmiş ve tanıları gözden geçirilmiştir. Epitelial, blastemal ve mezenkimal alanların yüzdesi semikantitatif olarak saptanmış ve diferansiyasyon varlığı kaydedilmiştir. Değerlendirmede alan ölçümü yapılmamış tümör histolojik komponent % değerlendirmeleri patoloji

¹ İzmir Dr Behçet Uz Çocuk Hastanesi Patoloji Uzmanı, İZMİR

² İzmir Dr Behçet Uz Çocuk Hastanesi Çocuk Cerrahisi Kliniği, İZMİR

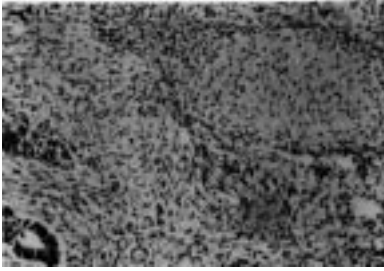
³ İzmir Dr Behçet Uz Çocuk Hastanesi Çocuk Sağlığı ve Hastalıkları Kliniği, İZMİR

uzmanlarının büyük büyütme alanı sayılarına dayanan gözlemlerine göre yapılmıştır. Hastane kayıtlarından hastaların cinsiyeti, tanı anındaki yaşı, tümör evresi, tedaviye yanıt durumu, izlem süreleri belirlenmiştir.

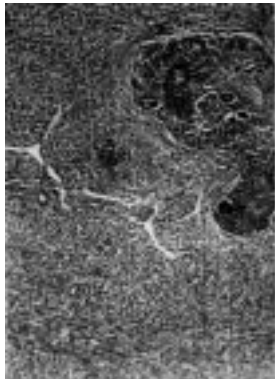
Bu parametreler SPSS istatistik programı kullanılarak tanımlayıcı ve dağılımsal değerleri alınmıştır. Pearson korelasyon analizi, Kaplan Meier sağkalım analizi ile Log Rank test uygulanmıştır. $P < 0.05$ değerleri istatistiksel olarak anlamlı kabul edilmiştir.

BULGULAR

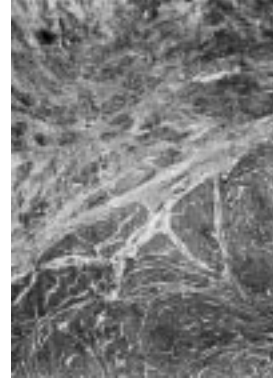
Bu çalışmada incelenen 13 erkek, 17 kız toplam 30 renal Wilms tümörü olgusunun yaş ortalaması $4,27 \pm 2,35$ (1-10) yıldır. Onüç olgu Evre I, 1 olgu Evre II, 11 olgu Evre III, 5 olgu Evre IV grubunda yer almaktadır. Mikroskopik olarak 8 olguda çizgili kas, 1 olguda kondroid (Resim 1), 1 olguda squamöz diferansiyasyon izlenmiştir. Ondört olguda mezenkimal (Resim 2), 9 olguda blastemal, 7 olguda epitelial komponent (Resim 3) baskın bulunmuştur. Olguların genel özellikleri tablo 1'de kaydedilmiştir. Yaşayan ve kaybedilen olguların histolojik komponent ve diferansiyasyon dağılımları tablo 2'de verilmiştir. Bu seride tedaviye kötü yanıt kabul edilen 8 olgu exitusla sonuçlanırken, 22 olgu (%73,3) ortalama 45 izleme ayında sağdır. İstatistiksel analizde histolojik komponentler ile diferansiyasyon varlığının sağkalım ile ilişkisi saptanmamıştır ($p=0.3752$). Yine tümör evresi ile histolojik komponent varlığının istatistiksel ilişkisi gözlenmemiştir ($p=0.6541$). Sağkalım eğrileri şekil 1'de izlenmektedir.



Resim 1: Wilms tümöründe kondroid diferansiyasyon (H&E x100)



Resim 2: Wilms tümöründe mezenkimal komponent baskınlığı (H&E x40)



Resim 3: Wilms tümöründe epitelial komponent baskınlığı (H&E x40)

TARTIŞMA

Bir trifazik embriyonel tümör olan Wilms tümöründe bulunan her üç komponent değişik miktar ve diferansiyasyonlarda görünüm sergileyebilmektedir.¹⁰ Tümör aynı zamanda içerdiği komponent sayısına göre bifazik ya da monomorfik te olabilmektedir. Wilms tümöründe tümörün en geniş çapının her santimetresine bir blok örnekleme yapılması önerilir ancak her üç komponent saptanamazsa ya da anaplazi varsa yaygınlığını saptamak için daha fazla örnekleme yapılmalıdır.⁸

İlk kez 1969 yılında toplanan, ikinci raporlarını 1978 yılında yayınlayan National Wilms Tumor Study Group'un (NWTSG) 1987 yılındaki üçüncü toplantısının raporunda baskın histolojik komponentin relaps ile ilişkisi bulunamadığı belirtilmektedir.¹² Ancak aynı grubun 1996'da yayınlanan bir makalesinde¹³ epitelial diferansiyasyonun baskın olduğu Wilms tümörü olgularında agresivitenin genelde daha az olduğu vurgulanmaktadır. Epitelial paternin baskın olduğu olguların çoğunluğunun (%81,3) Evre I olduğu belirtilmektedir. Ancak ileri evre olan bu tür olgular tedaviye kısmen dirençlidir.¹³

İleri evre Wilms tümörü olguları az sayıdadır. Wilms tümöründe tanı anında %10 oranında uzak metastaz saptanır ve bu olguların % 50'sinde iyi gidiş görülür. Kötü gidişli %5'i önceden öngörmek, tedaviyi düzenlemede, süre ve multipl kemoterapötikleri kullanma kararı vermede önemlidir.² Diffüz blastemal paternin izlendiği olgularda belirgin agresivite görülür. Ancak yine de bunlarda sağkalım tedaviye yanıt olduğu için iyidir.¹³ Yani bu tümör grubunda agresivite ile tedaviye yanıt birbirinden bağımsız olarak yorumlanmıştır. Bizim serimizde histolojik komponentlerin sağkalımla ilişkisiz çıkması da bu literatürle uyumludur. Bir komponentin baskınlığı için üçte ikisinden fazla olması önerilmektedir.¹³ Bu çalışmada baskın komponent yanısıra bu paternlerin yüzdeleri rakamsal olarak istatistiksel çalışmaya

alınmıştır. Bizim serimizde bir monofazik (blastemal), 7 bifazik tümör bulunmaktadır. Örneklem sayımızın bazı olgularda idealin altında olması nedeniyle bu olguların trifazik olma olasılığını tam olarak ekarte edemeyiz. Örneklem kriterleri tanımlanmadan önceki olgularda kesitler daha az sayıdadır. Ancak bu kesitlerin baskın komponenti yansıtmak için yeterli olduğu düşünülmüştür.

Sharma ve arkadaşları 25 olguluk serilerinin %12'sinde rabdomyoblastik diferansiyasyon, %4'ünde squamöz epitel pearlleri saptamışlardır.¹⁴ Bu serideki oranlar benzerdir. Diferansiyasyonlar genelde fokal mikroskobik odaklar halindedir. Bazı olgularda daha yaygındır ancak tümörün %10'undan fazla değildir.

NWTSG'un dördüncü toplantısında (1994), "microsubstaging" ile ilgili çalışmalar sürmektedir.¹⁵

Wilms tümöründe iyi gidişli olguları öngörmede, prognostik faktörleri belirlemede sorunlar güncelliğini korumaktadır. P53 ekspresyonu¹⁶, proliferating cell nuclear antigen ekspresyonu,¹⁷ neurotrophin receptor Trk B¹⁸ yeni araştırılan prognostik parametreler arasındadır. Yine genetik çalışmalar da bu tümör grubunda ön plana çıkmaktadır.^{19,20}

Bu çalışmada histolojik patern baskınlığının ve diferansiyasyon varlığının sağkalım ile ilişkisi saptanmamıştır. İzlem sürelerinin ve olgu sayısının artması ile bu veriler daha da objektif olarak değerlendirilebilecektir. Wilms Tümör grubu prognozu giderek iyileşen yeni prognostik faktörlerin üzerinde çalışılması gereken bir grup olduğu için serilerimizde bu faktörlerin etkilerini araştırmanın yararlı olacağı sonucuna varılmıştır.

Tablo 1: Olguların Genel Özellikleri

No	Yaş	Cins	Yerleşim	Evre	Durum	Sağkalım (ay)	Tedavi	Baskın patern	epitelial	mezenkimal	blastemal	Diferansiyasyon
1	3	K	SAĞ	IV	EX	24	NWTP	Mez	30	40	30	-
2	5	K	SAĞ	III	EX	18	NWTP	Blast	0	40	60	+
3	6	E	SAĞ	I	EX	25	NWTP	Blast	0	40	60	+
4	2	K	SOL	I	SAĞ	36	NWTP	Epit	60	20	20	+
5	7	E	SOL	III	SAĞ	48	NWTP	Mez	20	80	0	+
6	8	E	SOL	III	SAĞ	37	EPOC	Mez	0	70	30	-
7	7	K	SOL	II	SAĞ	35	NWTP	Blast	5	30	65	+
8	3	E	SAĞ	IV	EX	23	NWTP	Mez	30	40	30	+
9	6	K	SAĞ	IV	EX	24	EPOC	Blast	5	25	70	-
10	4	K	SAĞ	III	SaĞ	62	EPOC	Blast	0	10	90	-
11	3	K	SOL	I	SAĞ	58	EPOC	Blast	35	15	50	-
12	5	K	SOL	I	SAĞ	61	EPOC	Mez	10	60	30	-
13	7	E	SAĞ	I	SaĞ	69	EPOC	Blast	20	10	60	-
14	1	E	SAĞ	I	SAĞ	68	EPOC	Mez	30	60	10	+
15	5	E	SOL	I	SAĞ	66	EPOC	Mez	10	50	40	-
16	3	K	SOL	III	SAĞ	65	EPOC	Epit	40	30	30	-
17	1	K	SOL	I	SAĞ	67	EPOC	Epit	80	20	0	-
18	3	K	SAĞ	I	SAĞ	70	EPOC	Epit	60	15	25	-
19	3	E	SAĞ	III	SAĞ	70	EPOC	Mez	30	40	30	+
20	2	K	SAĞ	III	EX	10	EPOC	Epit	45	5	50	-
21	2	K	SAĞ	III	EX	11	EPOC	Blast	0	0	100	-
22	3	E	SAĞ	IV	SAĞ	90	NWTP	Epit	40	30	30	-
23	10	K	SOL	III	SAĞ	92	EPOC	Mez	5	55	40	-
24	4	E	SOL	I	SAĞ	6	EPOC	Mez	5	90	5	-
25	1	E	SAĞ	III	SAĞ	40	NWTP	Mez	10	80	10	-
26	3	K	SOL	III	SAĞ	60	EPOC	Blast	10	30	60	-
27	2	K	SAĞ	IV	EX	8	EPOC	Mez	20	70	10	-
28	5	E	SOL	I	SAĞ	13	EPOC	Mez	10	80	10	-
29	8	E	SAĞ	I	SAĞ	60	EPOC	Epit	70	20	10	-
30	6	K	SOL	I	SAĞ	42	EPOC	Mez	0	55	45	-

Mez: Mezenkimal komponent yüzdesi

Blast: Blastemal komponent yüzdesi

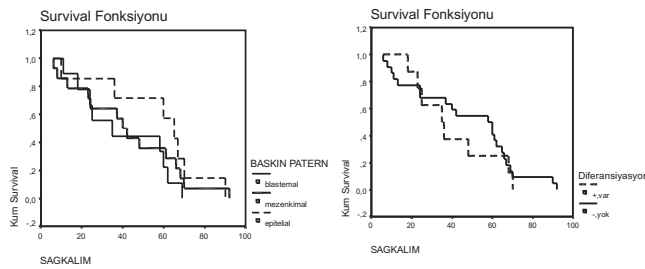
Epit: Epitelial komponent yüzdesi

NWTP: National Wilms Tumor Study Group Protocol

EPOC: European Paediatric Oncology committee

Tablo 2: Sağ ve ex olgularda olgu sayılarının histolojik komponent baskınlığı ve diferansiyasyon varlığı açısından dağılımı

Durum	Histolojik komponent baskınlığı	diferansiyasyon
Sağ (n=22,%73.3)	Epital:6	+:5
	Mezenkimal:11	:-17
	Blastemal:5	
ex (n=8, %36.7)	Epital:1	+:3
	Mezenkimal:3	:-5
	Blastemal:4	
P	0.3752	0.5441



Şekil 1a,b: Baskın histolojik komponent ve diferansiyasyon varlığına dayalı Kaplan Meier sağkalım eğrileri

KAYNAKLAR

- O' Toole KM, Brawn M, Hoffmann P. Pathology of benign and malignant kidney tumors. Urol Clin North Am 1993;20: 193-205.
- Ater JL, Gooch WM, Bybee BL, O'brein RT. Poor prognosis for mucin-producing Wilms' tumor. Cancer 1984; 53: 319-323.
- Green DM, D'Anjio GJ, Beckwith JB: Wilms' tumor. In Pizzo PA, Fopcek DG (eds). Principles and Practice of Pediatric Oncology. 2nd ed. Philadelphia, JB Lippincott Company, 1997: 733-759.
- Cheah PL, Lool LM, Chan LL. Immunohistochemical expression of p53 proteins in Wilms' tumor: A possible association with the histological prognostic parameter of anaplasia. Histopathol 1996; 38: 49-54.
- Green DM, Coppes MJ. Future directions in clinical research in Wilms' tumor. Hematol Oncol Clin North Am 1995; 9:1329-1339.
- Partin AW, Yoo JK, Crooks D, Epstein JI, Beckwith JB, Gearhart JP. Prediction of disease free survival after therapy in Wilms' tumor using nuclear morphometric techniques. J Ped Surg 1994; 29: 456-460.
- Partin AW, Walsh AC, Epstein JI, Leventhal BG, Gearhart JP. Nuclear morphometry as a predict or of response to therapy in Wilms' tumor: A preliminary report. JUrol 1990; 144: 952-954.
- Faria P, Beckwith JB, Mishra K, Zuppan C, Weeks DA, Breslow N, Green DM. Focal versus diffuse anaplasia in Wilms' tumor new definitions with prognostic significance. A report from the National Wilms' Tumor Study Group. Am J Surg Pathol 1996; 20: 909-920.
- Gearhart JP, Partin AW, Leventhal B, Beckwith JB, Epstein JI. The use of nuclear morphometry to predict

response to therapy in Wilms' tumor. Cancer 1992; 68: 804-808.

- Beckwith JB. Wilms' tumor and other renal tumors of childhood: A selective review from the National Wilms' Tumor Study Pathology Center. Hum Pathol 1983; 14: 481-492.
- Breslow NE, Palmer NF, Hill LR, Buring J, D'angio GJ. Wilms' tumor: Prognostic factors for patients without metastases at diagnosis. Results of the National Wilms' Tumor Study. Cancer 1978; 41: 1577-1589.
- Weeks DA, Beckwith JB, Luckey DW. Relapse-associated variables in stage I favorable histology Wilms' tumor. Cancer 1987; 60: 1204-1212.
- Beckwith JB, Zuppan CE, Browning NG, Moksness J, Breslow NE. Histological analysis of aggressiveness and responsiveness in Wilms' tumor. Med Ped Oncol 1996; 27: 422-428.
- Sharma S, Nath P, Srivastava AN, Singh KM. Wilms' tumor: a clinicopathologic study with special reference to its morphologic variants. Indian J Pathol Microbiol 1995; 38: 55-62.
- Green DM, Beckwith JB, Weeks DA, Moksness J, Breslow NE, D'angio GJ. The relationship between microsubstrating variables, age at diagnosis and tumor weight of children with stage I / Favorable histology Wilms' tumor. A report from the National Wilms' Tumor Study. Cancer 1994; 74: 1817-1820.
- Beniers AJ, Efferth T, Fuzesi L, Granzen B, Mertens R, Jakse G. p53 expression in Wilms' tümör: a possible role as prognostic factor. Int J Oncol 2001; 18: 133-9.
- Kim CJ, Oh MH, Shin HY, Ahn HS, Kim CW, Chi JG. Proliferating cell nuclear antigene expression in Wilms' tumor: a comparative study of pre- and post-chemotherapy specimens. Pathol Int 1996; 46: 137-141.
- Eggest A, Grotser MA, Ikegaki N, Zhao H, Cnaan A, Brodeur GM, Evans AE. Expression of the neurotrophin receptor TrkB is associated with unfavorable outcome in Wilms'tumor. J Clin Oncol 2001; 19: 689-696.
- Ghanem MA, Van der Kwast TH, Den Hollander JC, Sudaryo MK, Oomen MH, Noordzij MA, Van den Heuvel MM, Nassef SM, Nijman RM, Van Steenbrugs GJ. Expression and prognostic value of Wilms'tumor 1 and early growth response 1 proteins in nephroblastoma. Clin Cancer Res 2000; 6: 4265-4271.
- Hing S, Lu YJ, Summersgill B, King-Underwood L, Nicholson J, Grundy P, Grundy R, Gossler M, Shipley J, Pritchard-Jones K. Gain of 1q is associated with adverse outcome in favorable histology Wilms' tumors. Am J Pathol 2001; 158: 393-398.

YAZIŞMA ADRESİ

Dr. Ragıp ORTAÇ

İnönü Cad. No: 811 D: 11 Fahrettin Altay/İZMİR

Telefon : 0 232 4215414-0 232 4638980

Fax : 0 232 4892315

E-mail : rortac@superonline.com

Geliş Tarihi : 12.02.2001

Kabul Tarihi : 23.03.2001