

ORTA SEREBRAL ARTER ANEVİZMASINA BAĞLI BİLATERAL ABDUSENS SİNİR PARALİZİSİ

Ayça ÖZKUL¹, Cengiz TATAROĞLU¹, Ali AKYOL¹, Utku Ogan AKYILDIZ¹, Kutsi KÖSEOĞLU²

ÖZET

Bilateral orta serebral arter anevrizmasına bağlı bilateral abducens paralizisi olan bir olgumuzu nadir olması nedeniyle sunmayı uygun gördük. 46 yaşında, kadın hasta altı gündür devam eden akut başlangıçlı, çok şiddetli baş ağrısı, bulantı ve çift görme şikayetleri ile acil servisimize başvurdu. Nörolojik muayenesinde ense sertliği, fundoskopide papil ödem olmaksızın sağda subhyaloid hemoraji ve bilateral abducens paralizisi saptandı. Kranial MR normal olmakla birlikte beyin omurilik sıvısı ksantokromik idi. Acil yapılan serebral DSA'da sağda 7mm, solda 10mm orta serebral anevrizmaya ait orta serebral arter sakkuler anevrizması görüldü. Anevrizmaların klipslenmesinden sonra 6. sinir paralizisinin gerilediği görüldü. Abducens sinir paralizisi ayırıcı tanısında serebral anevrizmaya bağlı subaraknoid hemoraji de düşünülmelidir.

Anahtar kelimeler: Subaraknoid hemoraji, abducens nerve paralizisi, anevrizma

Bilateral Abducens Nerve Palsy Due To Middle Cerebral Artery Aneurysm

SUMMARY

We present a case of bilateral sixth nerve paralysis due to bilateral middle cerebral artery aneurysms. A 46-year-old woman with severe headache, nausea and diplopia which had started six days before her admittance was found unconscious at home and admitted to our emergency unit. On neurological examination she was alert and had nuchal rigidity. There was no papil oedema but right subhyaloid hemorrhage in fundoscopy and bilateral abducens nerve paralysis. Although cranial magnetic resonance images (MRI) showed no neuropathology, cerebrospinal fluid (CSF) was xanthochromic. The emergency digital subtraction angiography (DSA) demonstrated a 7mm at the right and 10mm at the left saccular aneurysms of middle cerebral arteries. After successful clipping of aneurysms bilateral abducens nerve palsies resolved. Subarachnoid hemorrhage should be considered in differential diagnosis of abducens nerve paralysis.

Key words: Subarachnoid hemorrhage, abducens nerve palsy, aneurysm

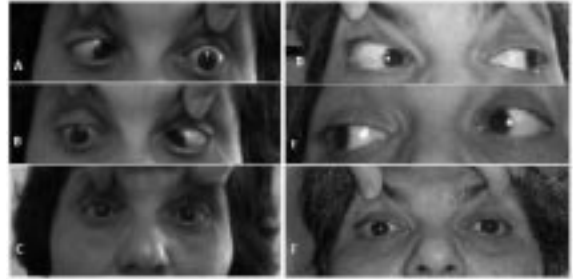Altıncı sinir paralizisi nedenleri çok çeşitlidir. 1918 hastanın ele alındığı bir seride %21'inin neoplazm, %15'inin travma, %12'sinin vaskuler, %3'ünün anevrizma kaynaklı olduğu bildirilmiştir.¹ Genç bireylerde multipl sklerozis ve neoplaziler akla gelmelidir.² Bir başka çalışmada da anevrizmaya bağlı 6. sinir paralizisi nedenlerin %3.3'ünü oluşturmaktadır.³ Sıklıkla intrakranial anevrizmalar direkt bası dolayısıyla abducens paralizisine yol açar.³⁻⁷ Bizim hastamızda ise 6. sinir tutulumu bilateral orta serebral arter anevrizmasına bağlı olup rüptüre anevrizmanın intrakranial basıncı artırması ve 6. Sinir etkilenmesine yol açması sonucudur.

OLGUSUNUMU

46 yaşında kadın hasta akut başlangıçlı, 6 gündür süre giden şiddetli baş ağrısı, bulantı ve çift görme şikayeti ile acil servisimize başvurdu. Hasta altı gün önce evde tek başına baygın bulunmuş. 30 dakika içinde kendine gelen hastada şiddetli baş ağrısı, bulantı- kusma ve çift görme gelişmiş. Hastamızın özgeçmiş ve soygeçmişinde ise bir özellik yoktu.

Nörolojik muayenesinde meningeal bilinci açtı, ense sertliği mevcuttu. Fundoskopide papil ödem yoktu ancak sağ gözde subhyaloid hemoraji

görüldü. Bilateral abducens sinir paralizisi mevcuttu (Şekil 1A, B, C). Motor veya duyuşsal kayıp yoktu. Rutin laboratuvar testleri normaldi. Kranial magnetik rezonans görüntüleme (MRG) nöropatoloji izlenmedi. Beyin omurilik sıvısı (BOS) ksantokromik olup BOS basıncı 20cmH₂O elde edildi. BOS gram boyama, kültür sonuçları negative idi. Acil planlanan dijital substraksiyon anjiyografide (DSA) 7mm sağda ve 10mm solda orta serebral arterde (OSA) sakkuler anevrizma izlendi (Şekil 2).

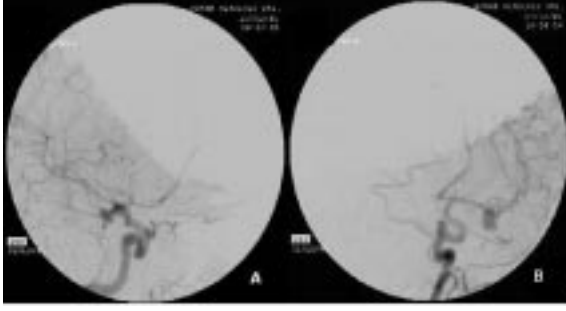


Şekil 1: Ameliyat öncesi bilateral abducens sinir paralizisi (A, B ve C) ve ameliyat sonrası (D, E ve F).

Hastaya dış merkezde anevrizma cerrahisi uygulandı. Önce sol OSA bifurkasyo anevrizması kliplendi. Bu ameliyattan sonra komplikasyon

¹Adnan Menderes Üniversitesi, Tıp Fakültesi, Nöroloji AD, AYDIN, TÜRKİYE

²Adnan Menderes Üniversitesi, Tıp Fakültesi, Radyoloji AD, AYDIN, TÜRKİYE



Şekil 2: Serebral DSA'da izlenen bilateral orta serebralarter sakkuler anevrizması (A ve B).

gelişmedi ve bir hafta sonra sağ OSA anevrizması kliplendi. Bilateral abducens paralizisi ikinci ameliyattan iki hafta sonra düzeldi (Şekil 1D, E, F).

TARTIŞMA

Intrakranial anevrizmaya bağlı abducens sinir paralizisi nadirdir.³ İnfraklinoid karotid interna, anterior kommunikan, bazilar, superior serebellar, vertebral, posterior inferior serebellar arterlere ait anevrizmalar ve hatta kontralateral vertebral arter dolikoektazisi direkt bası ile 6.sinir paralizisine neden olur.³⁻⁸ Diğer olası mekanizmalar arasında anevrizma rüptürü sonrası intrakranial basınç artışı, baziller arterin pontin dallarının vazospazm sonucu 6.sinir nukleusunun beslenmesinin bozulması, özellikle prepontin sistemde pıhtının 6.sinire direkt basısı sayılabilir. Olgumuzda abducens paralizisi anevrizmanın direkt basısına bağlı olması anatomik olarak mümkün olmamakla birlikte subaraknoid hemorajiye bağlıdır. Vazospazm durumunda ise bakış paralizisi daha geç bir semptom olarak ortaya çıkacak ve bakış paralizisi ve yüzde güçsüzlük gibi başka nörolojik etkilenme bulguları da tabloya eşlik edecekti. Bizim hastamızda ise 6 sinir tutulumu başlangıçtan beri mevcut olup diğer nörolojik bulgular yoktu. Her iki abducens sinir etkilenmesinin bazal sisternde pıhtı basısına bağlı olması ise ancak prepontin sisterne yaygın kanayan anevrizma durumunda mümkün olabilirdi. Ancak hastamızın kranial MRG bulguları normal olup anevrizma lokalizasyonu farklı konumda idi. Buradaki olası mekanizma anevrizma rüptürüne bağlı intrakranial basınç artışına bağlı bilateral abducens paralizisi gelişmesidir. Literatürde daha önce benzer şekilde anterior kommunikan arter anevrizma rüptürüne bağlı abducens paralizisi olguları^{6,8} yer almakta olup OSA anevrizma kanamasına bağlı abducens paralizisi bildirilmemiştir. Olgumuz nadir ancak önemli ve tedavi edilebilir 6.sinir tutulumu nedenleri arasında subaraknoid kanama olabileceğini desteklemektedir. Böyle bir durumda tanı ve cerrahi girişimin acil yapılması hayat kurtarıcıdır. Bu nedenle klinisyenler izole 6.sinir paralizisi nedenleri arasında anevrizma rüptürüne bağlı intrakranial basınç artışı ihtimalini düşünmelidirler.

KAYNAKLAR

1. Richards Bw, Jones Fr, Younge Br, Causes and prognosis in 4,278 cases of paralysis of the oculomotor, trochlear, and abducens cranial nerves. Am J Ophthalmol 1992; 113: 489-96.
2. Tiffin PAC, McEwen CJ, Craig EA, Clayton G. Acquired palsy of the oculomotor, trochlear and abducens nerves. Eye 1996; 10: 377-84.
3. Rush JA, Younge BR. Paralysis of cranial nerves III, IV and VI. Cause and prognosis in 1000 cases. Arch Ophthalmol 1981; 99: 76-9.
4. Berlit P. Isolated and combined pareses of cranial nerves III, IV and VI. A retrospective study of 412 patients. JNeurol Sci 1991; 103: 10-5.
5. Laun A, Tonn JC. Cranial nerve lesions following subarachnoid hemorrhage and aneurysm of the circle of Willis. Neurosurg Rev 1988; 11: 13741.
6. Nathal E, Yasui N, Suzuki A, Hadeishi H. Ruptured anterior communicating artery aneurysm causing bilateral abducens nerve paralyzes case report. Neurol Med Chir (Tokyo) 1992; 32: 17-20.
7. Giray S, Pelit A, Kizilkilic O, Karatas M. Isolated abducens nerve palsy caused by contralateral vertebral artery dolichoectasia. Neurol India 2005; 53: 246-7.
8. Ziyal IM, Ozcan OE, Deniz E, Bozkurt G, Ismailoglu O. Early improvement of bilateral abducens nerve palsies following surgery of an anterior communicating artery aneurysm. Acta Neurochir 2003; 145: 159-61.

YAZIŞMA ADRESİ

Dr. Ayça ÖZKUL
ADÜ Tıp Fakültesi, Nöroloji AD, Aydın

E-Posta : ozkulayca@hotmail.com

Geliş Tarihi : 21.07. 2008

Kabul Tarihi : 28.11. 2008