

ÇOCUKLUK ÇAĞININ KRONİK BÜLLÖZ HASTALIĞI TANILI BİR OLGUDA İNTRAVENÖZ İMMUNGLOBULİN TEDAVİSİ

*Pamir GÜLEZ¹, Murat HIZARCIOĞLU¹, Ertan KAYSERİLİ¹, Şule AFŞAR¹, Ragıp ORTAÇ¹,
Hurşit APA¹*

ÖZET

Çocukluk çağıının kronik büllöz hastalığı nadir görülen, etiyojisi tam olarak bilinmeyen subepidermal büllü hastalıklardandır. Bu hastalıkta direkt immunofloresan yöntemi ile epidermal bazal membranda IgA'nın lineer depolanması patognomoniktir. Tedavide sıklıkla dapson kullanılır. İntravenöz immunglobulin tedavide yeni bir yaklaşımdır. Oniki aylık erkek hasta özellikle ağız çevresinde olmak üzere yüzünde, kalçasında, kol ve bacaklarında çok sayıda bül varlığı yakınması ile başvuru üzerine hastaneye yatırıldı. Cilt biyopsi örneğinin direkt immunofloresan yöntemiyle incelenmesinde dermoepidermal hat boyunca IgA depolandığı görüldü. Bu bulgularla olguya çocukluk çağı kronik büllöz hastalığı tanısı konuldu. Olguda tedavi amacıyla intravenöz immunglobulin kullanıldı ve üç gün içinde tüm lezyonların tamamen iyileştiği belirlendi. Hasta bir yıldır herhangi bir tekrarlama görülmezsizin takip edilmektedir.

Anahtar kelimeler: Çocukluk çağıının kronik büllöz hastalığı, immunglobulin A, intravenöz immunglobulin

Intravenous Immunglobulin Therapy In A Case With Chronic Bullous Disease of Childhood

SUMMARY

Chronic bullous disease of childhood, one of the subepidermal bullous diseases is uncommon, and its etiology has not fully understood. A linear deposition of IgA at the epidermal basement membrane on direct immunofluorescence is pathognomonic for the disease. Dapsone is commonly used in the therapy. Intravenous immunglobulin is a recent choice in the treatment.

A twelve-months old boy was admitted to the hospital with the complaints of multiple blisters on his face, especially perioral region, buttocks and extremities. Examination of the skin biopsy specimen with direct immunofluorescence method showed linear deposits of IgA along the dermoepidermal junction. In the light of the findings, condition was diagnosed as chronic bullous disease of childhood. Following the intravenous immunglobulin use for treatment, the skin lesions revealed rapid healing within three days.

Key words: Chronic bullous disease of childhood, immunglobulin A, intravenous immunglobulin

Çocukluk çağıının kronik büllöz hastalığının etiyojisi henüz tam olarak anlaşılamamıştır. Bazı enfeksiyonların ve ilaçların hastalığı presipite ettikleri düşünülmektedir. Hastalık oldukça nadir görülür. Olguların büyük çoğunluğu beş yaş altındadır. Direkt immunofluoresan yöntemi ile epidermal bazal membranda IgA'nın lineer depolanmasının gösterilmesi patognomoniktir. Tedavide sıklıkla dapson kullanılmakta, bu ilaca yanıtın olmadığı durumlarda sulfametoksipridazin, prednisolon, azatiyoprin, siklosporin gibi ilaçlar tek başına ya da kombine olarak uygulanmaktadır. Ancak bu ilaçların potansiyel yan etkileri kullanımlarını sınırlamaktadır¹⁻³. Son yıllarda kolşisin⁴, dikloksasilin⁵ ve makrolid antibiyotikler⁶ ve intravenöz immunglobulin kullanımı ile ilgili raporlara^{7,8} rastlanmaktadır. Olgu oldukça nadir görülen bir antite olması ve tedavide yeni ve az sayıda denenmiş olan intravenöz immunglobulin ile başarılı bir sonuç alınması nedenleriyle sunuldu.

OLGU SUNUMU

Oniki aylık erkek olgu ağız çevresinde, kol ve bacaklarda, gluteal bölgede yer alan çok sayıda bül

yakınması ile hastaneye yatırıldı. Hikayesinden bu lezyonların ilk kez dört ay önce ortaya çıktığı, gittiği sağlık merkezlerince reçete edilen lokal ve sistemik tedavilere yanıt vermediği, eski büllerin kabuklanarak iyileştiği, ancak bu sırada yeni büllerin ortaya çıktığı öğrenildi. Büllerin ortaya çıkmasından önce herhangi bir hastalığı olmadığı ve ilaç kullanmadığı da belirlendi.

Fizik muayenesinde özellikle ağız çevresinde (Resim 1) ve bacaklarda olmak üzere tüm vücudunda şeffaf, pürülan içerikli veya kabuklanmış, çapları 2-5 mm arasında değişen çok sayıda bül saptandı. Diğer muayene bulguları normal bulundu.

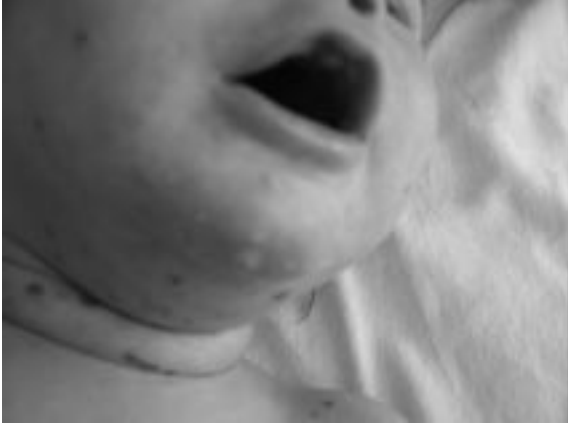Rutin kan biyokimyası, immunglobulin G, M, A, E değerleri ve immunglobulin G subtipleri normal sınırlardaydı. CRP < 0.3 mg/dl bulundu. Bül içeriğinin kültüründe üreme olmadı.

Bacağındaki aktif lezyondan alınan cilt biyopsi örneğinin histopatolojik incelemesinde subepidermal yerleşimli bül varlığı, nötrofil ve eozinofil infiltrasyonu görüldü. Direkt immunofluoresan incelemesi ise dermoepidermal bileşke boyunca IgA'nın lineer depolandığını gösterdi (Resim 2).

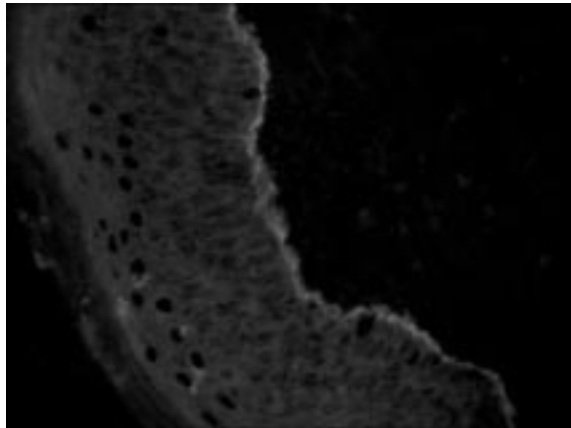
Mevcut fizik muayene bulguları ve cilt biyopsi örneğinin direkt immunofluoresan inceleme sonuçları ile olguya çocukluk çağıının kronik büllöz hastalığı

¹Dr.Behçet Uz Çocuk Hastalıkları ve Cerrahisi Eğitim ve Araştırma Hastanesi, Pediatri Kliniği, İZMİR, TÜRKİYE

tanısı kondu. Tedavide intravenöz immunoglobulin (1 g/kg/gün, iki gün) kullanıldı. İntravenöz immunoglobulin tedavisine ait herhangi bir yan etki ile karşılaşmadı. Tüm lezyonlar tedavi bitiminden sonraki üç gün içinde tamamen iyileşti. Hasta bir yıldır herhangi bir tekrarlama görülmezsizin takip edilmektedir.



Resim 1: Yüz, çene ve boyundaki lezyonların görünümü.



Resim 2: Cilt biyopsi örneğinin direkt immunfloresan görünümü.

TARTIŞMA

Çocukluk çağının kronik büllöz hastalığı dermoepidermal bileşkede IgA depolanması ile karakterize, heterojen klinik bulgularla seyreden, subepidermal büllü hastalıklardandır. Etiyolojisi henüz tam olarak anlaşılammıştır, ancak otoimmün mekanizmaların rol oynadıklarına inanılmaktadır. Hastalık oldukça nadirdir^{1,2}. İngiltere'de yıllık prevalans 500.000 çocukta 1 olarak bildirilmiştir. Hastalık 5 yaş altında sık olmakla birlikte dağılım yaşı 1 ile 11 yaş arasındır¹. Olgumuz ilk lezyonları ortaya çıktığında 8 aylık idi. Üst solunum yolu ve üriner enfeksiyonların, tifo ve kızamık gibi bazı enfeksiyonların^{1,2} ve vankomisin⁹, ampisillin/sulbaktam¹⁰, karbamazepin¹¹, asetaminofen¹², amoksisilin/klavulonik asit¹³ gibi sık kullanılan bazı

ilaçların hastalığı presipite ettikleri söylenmektedir. Literatürde ultraviyole ışığının presipite ettiği hastalık da bildirilmiştir¹⁴. Olgumuzda hastalığı tetikleyebilecek hastalık ya da ilaç öyküsü saptanmadı.

Hastalığın şiddeti birkaç küçük büll formasyonundan, ciddi mukozal tutulumun görüldüğü tüm vücudu etkileyen ağır seyre kadar değişkenlik gösterebilir. Büller tipik olarak küçük (1-3 mm) ve gergindir, ancak kaşıntı değişkendir. Karakteristik olarak perianal bölgeyi tutar, gövdeye, kol ve bacaklara, el ve ayaklara yayılır. Yüzün, özellikle de perioral bölgenin tutulumu çok sık görülür^{1,2}. Olgumuzda lezyonlar daha çok ağız çevresinde yoğunlaşmakla birlikte (Resim 1), vücudun diğer bölgelerinde de çok sayıda büll saptanmıştı. Oral mukoza tutulumu sıktır, nazal, okular ve genital mukoza tutulumu da görülebilir. Mukoza tutulumunda iyileşme bazen skarla olur, cilt lezyonlarında skar gelişmez^{1,2}. Olgumuzda mukozal tutulum saptamadık, eski lezyonlarda skar gelişimi yoktu.

Büller subepidermal yerleşimlidir, histopatolojik olarak dermoepidermal yerleşimli büllerde nötrofil ve eozinofiller gösterilebilir. Perilezyonal veya sağlam deriden alınan biyopsi örneğinde direkt immunfloresan yöntemi ile epidermal bazal membranda IgA'nın lineer depolanması patognomoniktir ve tanı bu gösterilemeden konamaz¹. Biz de olgumuzda ışık mikroskobu ile büll oluşumunu, nötrofil ve eozinofil infiltrasyonunu, ayrıca direkt immunfloresan yöntemle dermoepidermal bileşke boyunca IgA'nın lineer depolandığını gösterdik (Resim 2).

Hastalığın ortalama süresi 3-5 yıldır. Bu süre sonunda çocukların büyük bir kısmında hastalık remisyona girer. Remisyonun oluşmaması durumunda ise hastalık erişkin yaşlara kadar devam etmektedir.

Hastalığın belirlenmiş bir tedavi modeli yoktur. Tedavi hastalığın spontan remisyona girmesine kadar hastalığı kontrol altına almayı amaçlamaktadır. Tedavide sıklıkla dapson ve sülfapiridin başarılıdır. Dapsonun hemoliz, methemoglobinemi, nötropeni, motor nöropati ve hepatit; sülfapiridin ise nötropeni, agranülositoz ve hepatit gibi ciddi yan etkileri bulunmaktadır. Dapson ve sülfapiridine yanıt vermeyen ya da bu ilaçların yan etkileri nedeniyle kullanılmasında sakınca görülen hastalarda tedaviye düşük doz sistemik prednizon, azatiyoprin, siklosporin eklenebilir. Ancak bu ilaçların da potansiyel yan etkileri kullanımını sınırlamaktadır¹⁻³. Dapsonun kontrendike olduğu bir vakada kolşisinin yararlı olduğu rapor edilmiştir¹⁰. Eritromisin de içinde bulunduğu makrolid grubu antibiyotiklerin^{1,3,6,15}, tetrasiklinler gibi antiinflamatuvar mekanizma ile etkili olduğu, nötrofil kemotaksisini inhibe ettiği ve tedavide kullanılabileceği bildirilmiştir^{1,3,5,15}.

Flukloksasilin kullanımı ile yan etki gözlenmeden gerçekleşen başarılı bir tedavi rapor

edilmiştir¹⁶. Son yıllarda ciddi veya diğeri ilaçların yan etkileri nedeniyle kullanılmadığı seçilmiş olgularda intravenöz immunglobulin kullanıldığı ve başarılı sonuçlar elde edildiği bildirilmektedir^{1,3,7,8}. Biz de olgumuzun yaşının küçük olması, rutinde önerilen ilaçların ciddi yan etkilerinin bulunması, olgunun oturduğu yerin sağlık merkezlerine uzak oluşunun yan etkilerin izlemine güçlendirmesi gibi nedenlerle tedavisinde intravenöz immunglobulin kullandık. Bu tedaviye ilişkin herhangi bir yan etki gözlemedik ve olgumuzun lezyonlarında bir yıldır nüks saptanmadı.

Bu sonuç bize intravenöz immunglobulinin çocukluk çağının kronik büllöz hastalığının önde gelen alternatif tedavilerden biri olabileceğini düşündürdü. Ancak yine de ilacın etkinliği ve güvenilirliği konusunda başka çalışmalara da gereksinim vardır.

KAYNAKLAR

- Powell JJ, Wojnarowska F. Chronic bullous disease of childhood: Linear IgA disease of childhood and mixed immunobullous disease. In: Harper J, Oranje A, Prose N, eds. Textbook of pediatric dermatology 2nd ed. Blackwell Publishing, Massachusetts, 2006:835-47.
- Morelli JG. Linear IgA Dermatitis (Chronic Bullous Dermatitis of Childhood). In: Kliegman, Behrman, Jenson, Stanton eds. Nelson textbook of pediatrics 18th ed. Saunders, Philadelphia, 2007:2692-3.
- Bayram N, Eşrefoğlu M. Otoimmün büllöz hastalıklarda güncel tedavi yaklaşımları. İnönü Üniversitesi Tıp Fakültesi Dergisi 2002;9:67-76.
- Ang P, Tay YK. Treatment of linear IgA bullous dermatitis of childhood with colchicine. Pediatr Dermatol 1999;16:50-2.
- Siegfried CE. Chronic bullous diseases of childhood: successful treatment with dicloxacillin. J Am Acad Dermatol 1998;39:797-800.
- Cooper SM, Powell J, Wojnarowska F. Linear IgA disease: successful treatment with erythromycin. Clin Exp Dermatol 2002; 27: 677-9.
- Khan IU, Bhol KC, Ahmed AR. Linear immunoglobulin A bullous dermatitis patient with chronic renal failure: response to intravenous immunoglobulin therapy. J Am Acad Dermatol 1999;40:485-8.
- Segura S, Iranzo P, Martínez-de Pablo I, Mascaró JM Jr, Alsina M, Herrero J, Herrero C. High-dose intravenous immunoglobulins for the treatment of autoimmune mucocutaneous blistering diseases: evaluation of its use in 19 cases. J Am Acad Dermatol 2007;56:960-7.
- Waldman MA, Black DR, Callen JP. Vancomycin-induced linear IgA bullous disease presenting as toxic epidermal necrolysis. Clin Exp Dermatol 2004;29:633-6.
- Shimanovich I, Rose C, Sitaru C, Brocker EB, Zillikens D. Localized linear IgA disease induced by ampicillin/sulbactam. J Am Acad Dermatol 2004;51:95-8.
- Cohen LM, Ugent RB. Linear IgA bullous dermatitis occurring after carbamazepine. J Am Acad Dermatol 2002;46:S32-3.
- Avcı O, Ökmen M, Çetiner S. Acetaminophen induced linear IgA bullous dermatitis. J Am Acad Dermatol 2003;48:299-301.
- Ho JC, Ng PL, Tan SH, Giam YC. Childhood linear IgA bullous disease triggered by amoxicillin-clavulanic acid. Pediatr Dermatol 2007;24:40-3.
- Salmhofer W, Soyer HP, Wolf P, Fodinger D, Hodl S, Kerl H. UV light-induced linear IgA dermatitis. J Am Acad Dermatol 2004;50:109-15.
- Powell J, Kirtcschig. Mixed Immunobullous diseases of childhood: A good response to antimicrobials. Br J Dermatol 2001;144:769-74.
- Alajlan A, Al-Khawajah M, Al-Sheikh O, Al-Saif F, Al-Rasheed S, Al-Hoqail I, Hamadah IR. Treatment of linear IgA bullous dermatitis of childhood with flucloxacillin. J Am Acad Dermatol 2006;54:652-6.

YAZIŞMA ADRESİ

Uzm.Dr. Pamir GÜLEZ

Dr. Behçet Uz Çocuk Hastalıkları ve Cerrahisi Eğitim ve Araştırma Hastanesi, Pediatri Kliniği, İZMİR

E-Posta : drpgulez@yahoo.com.tr

Geliş Tarihi : 14.10.2008

Kabul Tarihi : 19.12.2008