

LENF NODU METASTAZI YAPAN BİR ADRENAL GANGLİONÖROM: OLGU SUNUMU

**Canten TATAROĞLU¹, Fıruzan KAÇAR DÖĞER¹, Zeliha ÇETİN¹, Serdar ÖZBAŞ²,
Hakan ERPEK²**

ÖZET

Ganglionöroma sempatik sinir sisteminin iyi diferansiye bir tümördür. Adrenal bezde nadiren görülür. En sık görülen tutulum yerleri posterior mediasten ve retroperitondur. Bu tümörler benign olmasına karşın nadiren bölgesel lenf nodlarına metastaz yaparlar. Genellikle klinik olarak bulgu vermezler ve başka sebepler için yapılan araştırmalarda rastlantı sonucu saptanırlar. Histopatoloji, ganglionöroma tanısını koyma ve ganglionöroblastom ile nöroblastom ayırıcı tanısını koymada en önemli basamaktır. Burada sol adrenalde ganglionöroma saptanan erişkin bir hasta sunulmaktadır. Histopatolojik bakıda adrenalde matür ganglion hücreleri ve Schwannian stromadan oluşan tümöral lezyon izlendi. Paraaortik lenf nodlarında benzer tümör dokusu saptandı. Adrenal bezde ganglionöroma nadir görülür ve operasyon öncesinde tanı koymak çok zordur. Histopatolojik inceleme tanı koymada en önemli basamaktır.

Anahtar sözcükler: Ganglionörom, adrenal, metastaz

Adrenal Ganglioneuroma with Lymph Node Metastasis: A Case Report**SUMMARY**

Ganglioneuroma is a well differentiated neoplasia of sympathetic nervous system. It is rare in the adrenal gland. The most common sites of involvement are the posterior mediastinum and retroperitoneum. These tumors though benign, can very rarely metastasize to regional lymph nodes. They are usually clinically silent and detected during exploration of other unrelated conditions. Histopathology is the only tool to diagnose ganglioneuroma and to differentiate it from ganglioneuroblastoma and neuroblastoma. We present an adult case with ganglioneuroma in her left adrenal. Histopathological examination showed that the tumoral lesion was a ganglioneuroma composed of both mature ganglion cells and Schwannian stroma arising in the adrenal gland. The paraaortic lymph node showed the same tumoral tissue. In conclusion, ganglioneuroma occurs rarely in adrenal gland and pre-operative diagnosis is difficult. Histopathological examination is the crucial step of diagnosis.

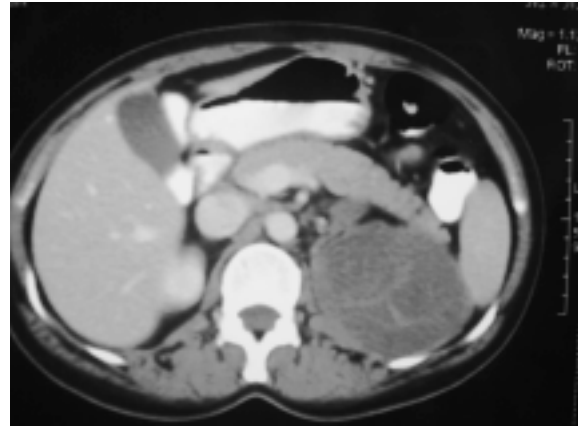
Key words: Ganglioneuroma, adrenal, metastasis

Ganglionöroma nöral krest kaynaklı diferansiye olmuş, nöroblastik komponent içermeyen nadir görülen bir tümördür. Ganglionöroma sinir sisteminin herhangi bir yerinden köken alabilir. En sık erişkinlerde posterior mediasten, retroperitonda izlenir. Bunun dışında servikal, parafaringeal, gastrointestinal yerleşimlerde de izlenebilir. Ganglionöromaların %30'undan azı adrenalde görülür^{1,5}. Tek olarak görülebileceği gibi multipl ve/veya diğer nöral-nöroendokrin tümörlerle birlikte görülebilir. Nöroblastoma, ganglionöroblastoma bunlardan bazılarıdır. Bu nedenle histopatolojik incelemede çok sayıda örnek alıp nöroblastik komponentin olup olmadığı araştırılmalıdır. Tümör metabolik olarak aktif olmadığı için genelde asemptomatiktir ve büyük boyutlara ulaşmadan nadiren saptanır^{6,7}. Benign bir tümör olmasına rağmen lenf nodu metastazı yapması son derece nadir görülen bir bulgudur.

OLGU SUNUMU

Adet düzensizliği nedeniyle hastanemize başvuran 40 yaşında bayan hastaya yapılan tetkikler sonucunda İdiopatik Trombotik Purpura (ITP) tanısı konularak medikal tedavi başlanmıştır. Hasta medikal tedavi altında takip edilirken dalak boyutlarını

değerlendirmek için abdominal bilgisayarlı tomografi(BT) çekilmiş ve retroperitoneal bölgede, sol adrenalde yaklaşık 8×6 cm boyutunda, postkontrast serilerde kontrastlanma gösteren kitle lezyonu ve çölyak paraaortik birkaç adet lenfadenopati saptanmıştır (Resim 1). Gerekli değerlendirmeler ve şüpheli böbrek invazyonu nedeniyle operasyon öncesi üroloji konsültasyonu da yapılan hasta ön tanı olarak adrenokortikal kanser ve eşlik eden ITP tanılarıyla operasyona alınmıştır.

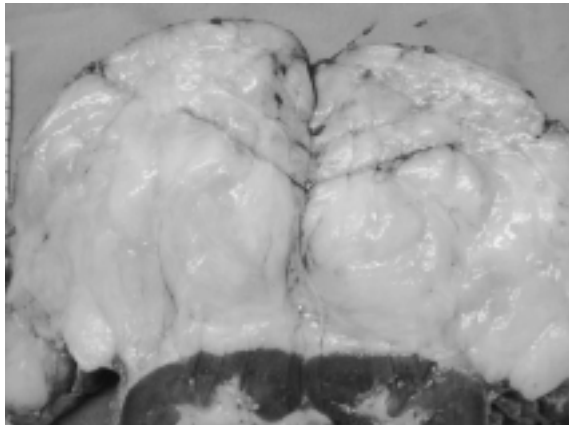


Resim 1. Sol adrenalde 8x6 cm boyutunda kitle (BT).

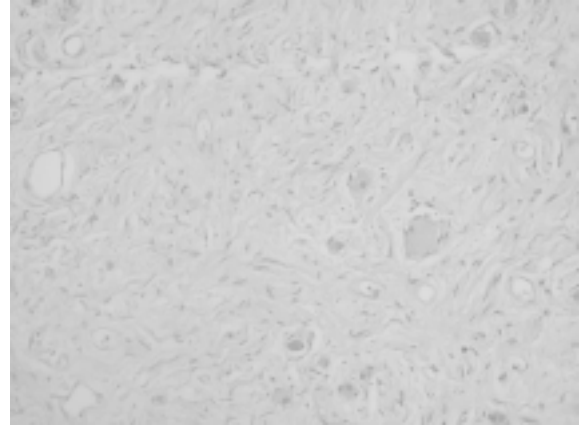
¹Adnan Menderes Üniversitesi Tıp Fakültesi, Patoloji AD, AYDIN, TÜRKİYE

²Adnan Menderes Üniversitesi Tıp Fakültesi, Genel Cerrahi AD, AYDIN, TÜRKİYE

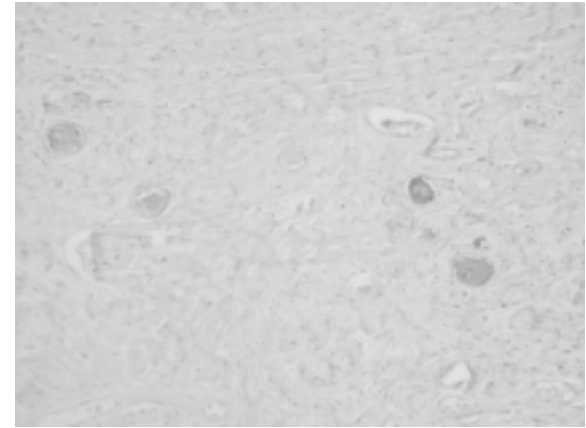
Splenektomi yapıldıktan sonra retroperiton açılmış ve eksplorasyonda birkaç noktada diyafragma ve sol böbreğe invaze görünümde, daha önce BT'de belirtilen boyutta kitle saptanmıştır. Operasyon sırasında "frozen" çalışılmış ve mezenkimal tümör öntanısından sonra kitle çıkarılmıştır. Kitlenin total eksizyonu sırasında yaklaşık 2-2.5 cm boyutundaki büyümüş paraaortik lenf nodları da kitle ile birlikte çıkartılmıştır. Hastanın trombosit değerleri de operasyondan sonraki birkaç gün içerisinde normal sınırlara yükselmiştir. Sol nefrektomi materyali makroskopik olarak incelendiğinde böbrek üzerinde 11x10x6 cm boyutunda dış yüzü lobüle görünümde kirli beyaz renkte kitle izlendi. Kitlenin kesit yüzeyi solid yer yer etsi kıvamda olup gri sarı renkli alanlar içermektedir. Kitlenin santralinde adrenal dokusu ile uyumlu olabilecek 4.5x0.3 cm boyutta turuncu renkli alan dikkati çekti. Kitle böbrek üzerinde, üst polü sarmış ancak parankimi infiltrate etmemiş görünümdeydi. Böbrek kesit yüzeyi olağan görünümdeydi (Resim 2). Mikroskopik olarak tümör değişken derecede kollajen içeren bir zeminde işçi çekirdeğe sahip Schwann hücreleri ve arada serpiştirilmiş küçük ve büyük gruplar halinde matür ganglion hücrelerinden oluşmaktaydı. Tümörde nekroz, mitoz, pleomorfizm ve belirgin atipi izlenmedi (Resim 3,4). İmmünohistokimyasal olarak tümör dokusunda S100 antikoruna ile schwann hücreleri olumlu boyandı. Ganglion hücrelerinde Synaptofizin ve NSE ile yaygın, Kromogranin antikoruna ile fokal zayıf boyanma oldu. GFAP antikoruna ile boyanma olmadı. ki-67 proliferasyon indeksi %5'in altında izlendi. Paraaortik lenf nodu olarak gönderilen lenf nodlarında ana tümör kitlesiyle aynı özellikte tümör dokusu izlendi. Dalağa ait kesitlerde ise fokal bir odakta subkapsüler bölgede mezotelial kist izlendi.



Resim 2. Olağan böbrek dokusu üzerinde adrenal glandı çepeçevre saran tümör dokusu.



Resim 3. İşçi nükleuslu schwannian bir stromada ganglion hücreleri (x200 HE).



Resim 4. NSE ile boyanan ganglion hücreleri (x200 NSE).

TARTIŞMA

Nöral krest kaynaklı primitif hücreler embriyonel dönemde izledikleri yolda öncelikle preaortik ve paravertebral sempatik pleksusa oradan da adrenal medullaya geçerler. Adrenal medullada nöroblast ve feokromoblast olarak ayrımlaşan primitif hücreler sempatik ganglion hücreleri ve matür kromofin hücrelerine diferansiye olurlar. Feokromoblastlardan feokromositoma gelişirken, nöroblastlardan nöroblastom, ganglionöroblastom, ganglionörom, malign periferik sinir kılıfı tümörü, schwannom ya da nörofibrom gelişebilir. Sonuçta sempatik sinir sisteminde görülen tümörler bir spektrum içinde incelenecek olsa nöroblastom spektrumun malign ucundaki tümörleri temsil ederken, ganglionörom da benign uçtaki tümörleri temsil edebilir^{2,8}.

Malign formların aksine ganglionöroma daha çok erişkinlerde görülür. Ganglionöroma benign bir tümör olup genelde asemptomatiktir. Semptomlar genelde tümörün yaptığı basıya bağlı olarak gelişir. Nadiren salgıladığı vasoaktif intestinal polipeptide bağlı olarak diare, hipertansiyon, hipokalemi veya

maskulinizasyon gözlenebilir ^{4,7,9}. Bunun dışında ganglionöroma nadir olarak ganglionöroblastoma, nöroblastoma ve feokromasitomaya ait komponentler içerebilir ve malign periferel sinir kılıfı tümörüne transforme olabilir ¹⁰. Radyolojik olarak pek çok tümörle karışabileceğinden preoperatif olarak tanı koymak çok zordur. Bu nedenle bu kitlere daha çok postoperatif olarak histopatolojik inceleme ile tanı konabilmektedir.

Ganglionörom son yıllarda matür ganglionörom ve matüre olan ganglionörom olmak üzere iki subtipte ayrılmıştır. Matür ganglionöromada tümörün tamamı ganglionöromatöz komponentten oluşmaktadır. Matüre olan ganglionöromda tümörün tamamına yakını ganglionöromatöz komponentten oluşmakta, ancak sınırları belirsiz odaklarda ya da serpintiler halinde nöroblastomatöz komponent vardır ¹¹. Ganglionörom benign bir tümör olmasına rağmen literatürde lenf düğümü metastazı yapan birkaç olgu bildirilmiştir ^{12,13}. Ganglionöroma tedavisinde cerrahi prosedürler uygulanır. Tümöre bağlı semptomlar göz önünde bulundurularak radikal ya da daha sınırlayıcı cerrahi uygulamalara gidilebilir. Cerrahi yöntemin belirlenmesinde tümörün yerleşim yeri, büyüklüğü, çevre dokulara baskı yapıp yapmadığı, ketakolamin sekresyonunun olup olmadığı önemlidir. Bizim olgumuzda paraaortik lenf nodlarına metastaz dikkati çekmiştir. Hastamız operasyon sonrası ek bir adjuvan tedavi almadan takibe alınmıştır. Hastanın 5 ay sonra yapılan kontrollerinde çölyak ve paraaortik lenfadenopati ile tüm vücut FDG-PET incelemesinde de aksiyel kemiklerde artmış glikolitik aktivite dışında başka bir patolojiye rastlanmamıştır. Bu bulgularla takip planında bir değişiklik yapılmayan hastanın halen hiçbir şikayeti olmaksızın kontrolleri devam etmektedir.

Sonuç olarak retroperitonda büyük kitlerle böbrek ve adrenal kökenli benign tümörler de akla gelmelidir. Bu makalede nadir görülen adrenal kaynaklı ganglionöroma yine çok nadir görülen metastaz yapma özelliği nedeniyle sunulmuştur.

KAYNAKLAR

1. Weiss SW, Goldblum JR. Enzinger and Weiss's soft tissue tumors. 4th edition: Mosby, St. Louis, 2001:1284-9.
2. Güzin K, Afşar S, Yiğit A, Eren SA, Özerden E, Kanadıkırık F. Pelvic ganglioneuroma. Int J Gynecol Cancer 2008;18:553-6.
3. Singh KJ, Suri A, Vijjan V, Singh P, Srivastava A. Retroperitoneal ganglioneuroma presenting as right renal mass. Urology 2006;67:1085e7-e8.
4. Mills SE, Carter D, Greenson JK, Oberman HA, Reuter V, Stoler MH. Sternberg's diagnostic surgical pathology. 4th edition: Lippincott Williams-Wilkins, Philadelphia, 2004:621-69.
5. Zografos GN, Kothonidis K, Ageli C, Kopanakis N, Dimitriou K, Papalidoli E, Kaltsas G, Pagoni M, Papastratis G. Laparoscopic resection of large adrenal ganglioneuroma. J Soc Lap Sur 2007;11:487-92.

6. Maweja S, Materne R, Detrembleur N, Leval L, Defechereux T, Meurisse M, Hamoir E. Adrenal ganglioneuroma. Am J Surg 2007;194:683-4.
7. Yamaguchi K, Hara I, Takeda M, Tanaka K, Yamada Y, Fujisawa M, Kawabata G. Two cases of ganglioneuroma. Urology 2006;67:622-5.
8. Fletcher CDM. Diagnostic histopathology of tumors. 2th edition: Churchill Livingstone, Philadelphia, 2003:1057-83.
9. Mendelsohn G, Eggleston JC, Olson JL, Said SI, Baylin SB. Vasoactive intestinal peptide and its relationship to ganglion cell differentiation in neuroblastic tumors. Lab Invest 1979;41:144-9.
10. Ricci A, Parham DM, Woodruff JM, Callihan T, Green A, Erlandson RA. Malignant peripheral nerve sheath tumors arising from ganglioneuroma. Am J Surg Pathol 1984;8:19-29.
11. Shimada H, Umehara S, Monobe Y, Hachitanda Y, Nakagawa A, Goto S, Gerbing RB, Stram DO, Lukens JN, Matthay KK. International neuroblastoma pathology classification for prognostic evaluation of patients with peripheral neuroblastic tumors. A report from the children's cancer group. Cancer 2001;92:2451-61.
12. Srinivasan R, Koliyadan KS, Krishnand G, Bhat SS. Retroperitoneal ganglioneuroma with lymph node metastasis: a case report. Ind J Pathol Microbiol 2007;50:32-5.
13. Hayes FA, Gren AA, Rao BN. Clinical manifestations of ganglioneuroma. Cancer 1989;63:1211-4.

YAZIŞMA ADRESİ

Doç. Dr. Canten TATAROĞLU
Adnan Menderes Üniversitesi Tıp Fakültesi, Patoloji AD, AYDIN, TÜRKİYE

Faks : 4441256
Telefon : 256 4441256

Geliş Tarihi : 17.03.2009
Kabul Tarihi : 26.06.2009