

KARACİĞER FONKSİYON TESTİ YÜKSEKLİĞİNİN NEDENİ: ÇÖLYAK HASTALIĞI**İrfan YAĞAŞOĞLU¹, Adil COŞKUN², İbrahim METEOĞLU³, Vahit YÜKSELEN², Gürhan KADIKÖYLÜ¹, Zahit BOLAMAN¹****ÖZET**

Çölyak hastalığı (ÇH) çevresel faktörün (gliadin) oluşturduğu bilinen tek otoimmün bozukluktur. Son yıllarda olguların %40'ında transaminaz yüksekliklerinin görülebileceği bildirilmektedir. On yedi yaşında bayan olgu 5 yıldır olan halsizliğinin son 6 aydır artması şikayeti ile başvurdu. Diyare ve dispeptik yakınmalar tariflemiyordu. Muayene, solukluk dışında normaldi. ALP: 1026 IU/L (kemik kaynaklı), AST: 50 IU/L, ALT: 71 IU/L, GGT: 52 IU/L, total bilirubin 1.93 mg/dL, direkt bilirubin 1,34 mg/dL, Anti HBs, HBsAg, Anti HCV, HAV Ig M negatif, hemoglobin: 7.7 gr/dl, ferritin: 2.92 ng/ml idi. Magnetik rezonans görüntüleme ile kolanjiopankreatikografisi normal, DEXA vertebral ölçümde T skoru: -5, Z skoru: -4.7 idi. Endomysial antikor (EMA) Ig A, anti Gliadin antikor IgA >200 RU/ml (>50 pozitif) ve Anti-Gliadin antikor IgG 61.5 RU/ml pozitif. Karaciğer biyopsisinde parankimde fokal spoty nekroz ve kolestaz bulguları vardı. Endoskopik duodenal biyopsisinde villuslarda atrofi, yüzey epitelyimunda yoğun intraepitelyal lenfosit varlığı, immunhistokimyasal boyamada intraepitelyal lenfositlerin CD3 ve CD8 ile diffüz boyandığı, CD4 ve CD20 ile az sayıda lenfositin pozitif boyandığı gözlemlendi. Bulgular ÇH modifiye Marsh sınıflamasına göre Tip 3B ile uyumluydu. Olguya biyopsi ve antikor değerlendirmesi ile ÇH tanısı kondu. Glutensiz diyet başlandı. Tedavinin birinci ayında ALP (büyüme çağında olgu) yüksekliği dışında AST, ALT, GGT, bilirubin değerleri normal sınırlarda saptandı. Sonuç olarak karaciğer fonksiyon testi yüksekliğinin ayırıcı tanısında diyare olmasa da ÇH düşünülmelidir.

Anahtar sözcükler: Çölyak Hastalığı, karaciğer fonksiyon testleri, glutensiz diyet

A Reason For High Liver Function Test Results: Celiac Disease**SUMMARY**

Celiac disease (CD) is the only autoimmune disorder caused by an environmental factor (gliadin). Recently it has been reported that transaminase increase was seen in 40% of the cases. A 17 years old female patient was admitted for increased weakness in the last 6 months, which she has been complaining for 5 years. She didn't have diarrhea or dyspepsia. Except paleness, her examination was normal. Biochemical test results were as follows; ALP:1026 IU/L (originating from bone), AST:50 IU/L, ALT:71 IU/L, GGT:52 IU/L, total bilirubin: 1.93mg/L, direct bilirubin: 1.34 mg/dL, Anti-HBs, HbsAg, Anti HCV, HAV IgM were negative, hemoglobin: 7.7g/dL, and ferritin: 2.92 ng/ml. Cholangiopancreatography with magnetic resonance imaging was resulted normal. In DEXA, vertebral measurement T score was -5 and Z score was -4.7. Endomysial autoantibody (EMA) IgA, anti gliadin antibody IgA >200 RU/ml (>50 positive), and anti gliadin antibody IgG 61.5 RU/ml were positive. Liver biopsy showed focal spotty necrosis and cholestasis in parenchyma. Endoscopic duodenal biopsy showed villous atrophy, intense intraepithelial lymphocytes in surface epithelium. Intraepithelial lymphocytes were dyed diffusely with CD3 and CD8 in immunohistochemical staining but few were dyed positively with CD4 and CD20. Findings were in agreement with type 3B according to modified Marsh classification for CD. She was diagnosed with CD according to biopsy and antibody evaluation. A gluten free diet was started. In the first month of treatment except ALP increase (she was in puberty), AST, ALT, GGT, bilirubin values were normal. In conclusion, even if no diarrhea, CD must be thought in differential diagnosis of increased liver function tests.

Key words: Celiac disease, liver function tests, gluten free diet

Çölyak hastalığı (ÇH) gluten içeren gıdaların (gliadin) alımıyla tetiklenen otoimmün bir bozukluktur. Farklı klinik tablolar oluşabilir. Diare tipik iken, büyüme geriliği, demir eksikliği anemisi, osteoporoz kliniği oluşturabilir. Esas etkilenen barsak olmasına rağmen %20-30 oranında diğer organ ve dokuların etkilendiği sistemik tablo oluşabilir. Deri, tiroid, kalp, pankreas, eklem, kas, kemik, üreme sistemi, santral, periferik sinir sistemi ve karaciğer tutulumu görülebilir¹. Toplumdaki sıklığı %0.5-1'dir. İleri yaşlarda tablo sessiz ve atipik olabilir. Gençlerde ve erişkinlerde bayan üstünlüğü vardır². Erişkinlerde yaklaşık %50 oranında nedeni bilinmeyen karaciğer

fonksiyon testi yüksekliği görülebilir^{3,4}. Burada karaciğer fonksiyon testi yüksekliği ile değerlendirilen ve ÇH tanısı koyduğumuz olguyu sunuyoruz.

OLGU SUNUMU

On yedi yaşında bayan olgu 6 aydır arttığını söylediği ama yaklaşık 5 yıldır olan halsizlik nedeni ile başvurdu. Diare, dispeptik yakınmalar tariflemiyordu. Öz ve soygeçmişinde özellik yoktu. Muayenesinde solukluk dışında normaldi. Gelişme geriliği yoktu. Alkalen fosfataz (ALP): 1026 IU/L (N:

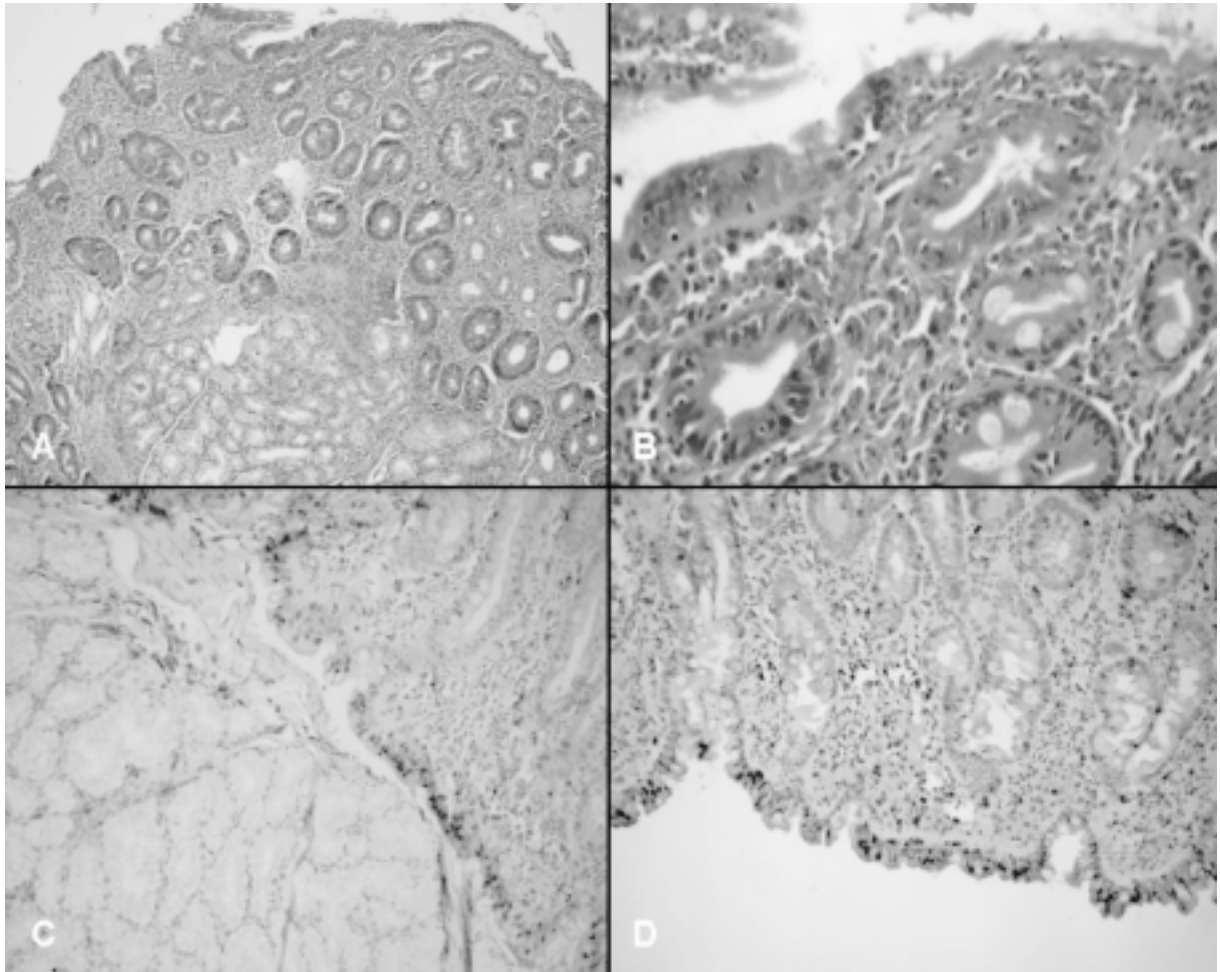
¹Adnan Menderes Üniversitesi Tıp Fakültesi, İç Hastalıkları AD, Hematoloji BD, AYDIN, TÜRKİYE

²Adnan Menderes Üniversitesi Tıp Fakültesi, İç Hastalıkları AD, Gastroenteroloji BD, AYDIN, TÜRKİYE

³Adnan Menderes Üniversitesi Tıp Fakültesi, Patoloji AD, AYDIN, TÜRKİYE

40-150) (kemik kaynaklı olarak değerlendirildi), aspartat transaminaz (AST): 50 IU/L (N: 5-34), alanin transaminaz (ALT): 71 IU/L (N:0-55), Gama glutamil transferaz (GGT): 52 IU/L (N: 9-36), total bilirubin 1.93 (N:0,2-1,2), direkt bilirubin 1,34 (N:0-0,5) Anti HBs, HBsAg, Anti HCV, HAV Ig M negatif, hemoglobin: 7.7 gr/dl, hematokrit %25.2, lökosit sayısı: 6100/mm³, trombosit sayısı: 444000/mm³, ferritin: 2.92 ng/ml (N:5-148), vitamin B12: 193 pg/ml (N: 193-982), trigliserit: 97 mg/dl (N:0-149), total kolesterol 125 mg/dl (N: 0-200) idi. Biyokimyasal testler Architech C 800 (Almanya), tam kan sayısı Beckman Coulter LH 780 Analyzer (İrlanda) cihazı ile çalışıldı. Abdominal ultrasonografisi ve Magnetik rezonans görüntüleme ile kolanjiopankreatikografisi normal, DEXA vertebral ölçümde T skoru: -5, Z skoru :-4.7 idi. EMA Ig A IFA pozitif (1/10 titre), anti-Gliadin antikor IgG 61.5 RU/ml (>50 pozitif), anti-Gliadin antikor IgA >200 RU/ml (>50 pozitif), ANA (IFA), AMA negatif, otoimmün karaciğer profili (M2(piruvat dehidrogenaz kompleksi), Sp 100 (nükleer granula

protein, Gp 210 (nükleus integral proteini), LKM 1 (Liver kidney mikrozom), LC-1 (sitozolik liver antijen tip 1), SLA/LP(soluble liver/ liver pankreas antijen) negatif bulundu. Karaciğer biyopsisinde parankimde fokal spoty nekroz ve kolestaz bulguları vardı. Endoskopik olarak duodenum 2. kısımdan alınan biyopsisinde villuslarda atrofi, yüzey epitelyumunda yoğun intraepitelyal lenfosit varlığı, immunhistokimyasal boyamada intraepitelyal lenfositlerin CD3 ve CD8 ile diffüz boyandığı, CD4 ve CD20 ile az sayıda lenfositin pozitif boyandığı gözlenmiştir. Bulgular ÇH modifiye Marsh klasifikasyonuna⁵ göre ÇH tip 3B'si ile uyumlu (Resim 1). Glutensiz diyet başlandı, osteoporozu için haftalık aledronat, kalsiyum, D Vitamini, demir eksiliği anemisi için parenteral demir verildi. Tedavinin birinci ayında ALP (kemik kaynaklı olduğu belirlenmişti, büyüme çağında) yüksekliği dışında AST, ALT, GGT, total bilirubin değerleri normal sınırlarda olan olgu izlenmiştir.



Resim 1: A) Duodenum biyopsi materyalinde kript hiperplazisi ile birlikte villüslerde komplet düzleşme (HE, x100), B) aynı biyopside enterosit hasarı ve yüzeyel intraepitelyal lenfositlerde artış (HE, x400), immünohistokimyasal boyamada intraepitelyal lenfositlerde; C) CD3, ve D) CD8 ile diffüz pozitif boyanma.

TARTIŞMA

Hastaya biyopsi ve antikor değerlendirmesi ile ÇH tanısı koyduk.

Volta ve ark. iki ayrı değerlendirmesinde, 110 ve 55 nedeni bilinmeyen karaciğer enzim yüksekliği olan olguda sırasıyla 10 (9.15) ve 6 (%9) ÇH tespit etmiştir^{6,7}.

ÇH'da karaciğer bozukluğu 2 klinik formda ortaya çıkar. Birincisi ortalama 6 hafta glutensiz diyetle düzelen ılımlı nadiren ağır olabilen form, ikincisi glutensiz diyetle düzelmeyen otoimmün karaciğer hastalığıdır. Birinci durum çölyak hepatit olarak ta adlandırılır. Burada transaminazlar yüksek iken bilirubin değerleri genellikle normaldir. Artışlar 2 katın altındadır, nadiren daha yüksek değerler görülebilir³. İlginç olarak biz transaminazların yanında GGT ve bilirubin yüksekliği de saptadık. Kliniğe olgumuzda olduğu gibi demir eksikliği anemisi, osteoporoz eşlik edebilir. Biyopside spesifik olmayan hepatit bulguları vardır. Yüzde 28 oranında kolestaz görülebilir⁸. Olgumuzda karaciğer biyopsisinde parankimde fokal spoty nekroz ve kolestaz bulguları gözlemlendi. Dört hafta glutensiz diyet ile transaminazları, bilirubini ve GGT'si normale geldi. İkinci durum, yüzde 3-7 oranında otoimmün kökenli karaciğer hastalıklarını (primer bilier siroz, otoimmün hepatit, primer sklerozan kolanjit) içeren formdur⁴. Olgumuzda karaciğerin otoimmün etkilenmesine yönelik antikor değerlendirmesi negatifti. Magnetik rezonans görüntüleme ile kolanjiopankreatikografisi normaldi bu sebeple otoimmün kolanjit de düşünmedik.

ÇH karaciğer hasarının patogenezi belirsizdir. Malabsorbsiyon, uzun süreli malnutrisyon, artmış barsak permeabilitesi, ince barsakta bakteriyel aşırı çoğalma, genetik yatkınlık suçlanan hipotezlerdir³. Olgumuzda aile öyküsü yoktu. Erkan ve ark.⁹ çocukluk yaş grubundaki ÇH'ında transaminaz yüksekliği ile HLA ilişkisinin olabileceğine vurgu yapmışlardır.

ÇH tanı anında karaciğer değerlendirmesi rutindir. Anormallik tespit edildiğinde viral, otoimmün, metabolik nedenler dışlanmalıdır. Glutensiz diyet ile 6-12 ay sonrası karaciğer enzim yüksekliği söz konusu ise otoimmün karaciğer hastalıkları akla gelmelidir^{3,4}. Karşıt olarak karaciğer yetmezliği tablosunda olup ÇH tanısı konan olgular söz konusudur¹⁰.

Volta derlemesinde nedeni bilinmeyen karaciğer fonksiyon bozukluklarında ve otoimmün karaciğer hastalıklarında ÇH taramasını önermektedir³. Sonuç olarak karaciğer fonksiyon testi yüksekliğinin ayırıcı tanısında diyare olmasa da ÇH düşünülmalıdır.

KAYNAKLAR

1. Green PH, Cellier C. Celiac disease. N Engl J Med 2007;357:1731-43.

2. NIH Consensus Development Conference on Celiac Disease. NIH Consens State Sci Statements 2004;21:1-23.
3. Volta U. Pathogenesis and clinical significance of liver Injury in celiac disease. Clinic Rev Allerg Immunol 2009;36:62-70.
4. Duggan JM, Duggan AE. Systematic review: the liver in coeliac disease. Aliment Pharmacol Ther 2005;21:515-8.
5. Marsh MN. Gluten, major histocompatibility complex, and the small intestine. A molecular and immunobiologic approach to the spectrum of gluten sensitivity ('celiac sprue'). Gastroenterology 1992;102:330-54.
6. Volta U, Granito A, De Franceschi L, Petrolini N, Bianchi FB. Anti tissue transglutaminase antibodies as predictors of silent coeliac disease in patients with hypertransaminasaemia of unknown origin. Dig Liver Dis 2001;33:420-5.
7. Volta U, De Franceschi L, Lari F, Molinaro N, Zoli M, Bianchi FB. Coeliac disease hidden by cryptogenic hypertransaminasaemia. Lancet 1998;352:26-9.
8. Jacobsen MB, Fausa O, Elgjo K, Schrupf E. Hepatic lesions in adult coeliac disease. Scand J Gastroenterol 1990;25:656-62.
9. Erkan T, Kutlu T, Yılmaz E, Çullu F, Tümay GT. Çölyak'li Türk çocuklarında HLA ile hipertransaminazemi ve Antigliadin düzeyi ilişkisi. Cerrahpaşa Tıp Dergisi 1998;29:38-42
10. Ojetti V, Fini L, Zileri Dal Verme L, Migneco A, Pola P, Gasbarrini A. Acute cryptogenic liver failure in an untreated coeliac patient: a case report. Eur J Gastroenterol Hepatol 2005;17:1119-21.

YAZIŞMA ADRESİ

Yrd. Doç. Dr. İrfan YAVAŞOĞLU
Adnan Menderes Üniversitesi Tıp Fakültesi, İç Hastalıkları AD, Hematoloji BD, AYDIN, TÜRKİYE

E-Posta : dr_yavas@yahoo.com
Telefon : 256 2120020

Geliş tarihi : 21.07.2009
Kabul tarihi : 03.11.2009