

**TEK TARAFLI ALAR KARTILAJ YOKLUĞU VE TEDAVİ YAKLAŞIMI: OLGU SUNUMU***Leyla KANSU<sup>1</sup>, Erdiñç AYDIN<sup>1</sup>***ÖZET**

Alar kıkırdaklar burnun alt 1/3 bölümünde yer alan kıkırdaklardır. Burnun uç kısmının desteği, şekli ve simetrisi bu kıkırdaklar tarafından sağlanmaktadır. Alar kıkırdakların şekli, büyüklüğü ve pozisyonu burnun tipinin şeklini belirlediği gibi aynı zamanda burnun solunum fonksiyonunda da etkilidir. Alar kıkırdakların büyüklük ve şekli kişiden kişiye farklılık gösterir. Fakat yokluğu oldukça nadir rastlanan bir durumdur. Genellikle travma ve enfeksiyon gibi nedenlere bağlıdır. Burnun alar kıkırdaklarının yokluğu hem estetik açıdan nazal tipte şekil bozukluğuna hem de solunum fonksiyon bozukluğuna problemlerine neden olur.

Bu çalışmada, 37 yaşında burnun tıkanıklığı şikâyeti ile başvuran, açık teknik septorinoplasti ameliyatı sırasında sağ alar kıkırdak kısmi yokluğu tespit edilen bayan hasta sunulmuş ve alar kıkırdak yokluğunun tedavisi tartışılmıştır.

**Anahtar sözcükler:** Burnun tıkanıklığı, alar kıkırdak yokluğu, kıkırdak greft

**Symptomatic Huge Pericardial Cyst: A Case Report****SUMMARY**

Alar cartilages are located in the lower 1/3 area of the nose. These cartilages are providing support, symmetry and contour to the nasal tip. The shape, size and position of alar cartilages are important both for the shape of the nasal tip and also for functional breathing. The size and shape of alar cartilages are different from person to person. But, congenital isolated absence of alar cartilage is seen very rarely. Trauma and infection are most common etiologic causes. Alar cartilages agenesis of noses causes both aesthetic problems due to deformity of the nasal tip's shape and breathing functional problems.

Here, we present a case of 37 year-old woman who has partial isolated right alar cartilage agenesis which has diagnosed at open technique septorhinoplasty; also the treatment of alar cartilages agenesis are discussed.

**Key words:** Nasal obstruction, alar cartilage agenesis, cartilage graft

Yüz ortasında bulunan burnun, hem yüz estetiğinin odak noktasını teşkil eder hem de solunum sisteminin en üst bölümünü oluşturması nedeni ile hayati öneme sahiptir. Burnun üst kısmı kemik, alt kısmı kıkırdak çatıdan oluşur. Kıkırdak çatıyı başlıca üç kıkırdak olan septal kıkırdak, üst lateral kıkırdak ve alar kıkırdaklar oluşturur<sup>1</sup>.

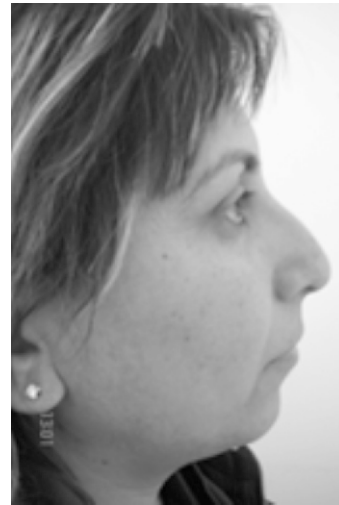Alar kıkırdaklar C şeklinde olan kıkırdak yapılarıdır. Burnun vestibülü ve nostrillerin oluşumunda rol alırlar. Burnun uç kısmının sivrililiği ve desteği bu kıkırdaklar tarafından sağlanmaktadır<sup>2</sup>. Alar kıkırdakların şekli, büyüklüğü ve pozisyonu hem burnun tipinin şeklini belirler hem de nazal valv açısını değiştirerek solunum fonksiyonunu etkiler. Alar kıkırdakların büyüklük ve şekli kişiden kişiye farklılık gösterir. Fakat yokluğu oldukça nadir rastlanan bir durumdur<sup>1,3,4</sup>. Alar kıkırdak yokluğu hem nazal tipte şekil bozukluğuna hem de nazal valv açısını daraltarak solunum problemlerine neden olur.

Bu olgu sunumunda, 37 yaşında burnun tıkanıklığı şikâyeti ile başvuran, açık teknik septorinoplasti ameliyatı sırasında sağ alar kıkırdak kısmi yokluğu tespit edilen bayan hasta sunulmuş ve alar kıkırdak yokluğunun tedavisi tartışılmıştır.

**OLGU SUNUMU**

Otuzyedinci yaşında bayan hasta yaklaşık 15-20 yıldan beri var olan burnun tıkanıklığı şikâyeti ile polikliniğimize başvurdu. Hastanın anamnezinde

nazal travma veya nazal vestibül enfeksiyonu öyküsü yoktu. Kulak burnun boğaz muayenesinde anterior rinoskopide septum altta sağa deviyeye, nostriller asimetrik, sağ nazal valv açısı dardı. Derin inspirasyonda sağ alar kanat burnun içine retrakte oluyor ve nazal valv açısını daraltıyordu. Sağ alar rim sol tarafa göre retrakte idi (Resim 1,2,3). Dudak ve damak yarığı yoktu. Daha önce herhangi bir ameliyat geçirmemişti. Mandibula ve maksilla gelişimi normaldi. Bilinen bir sistemik hastalığı yoktu.

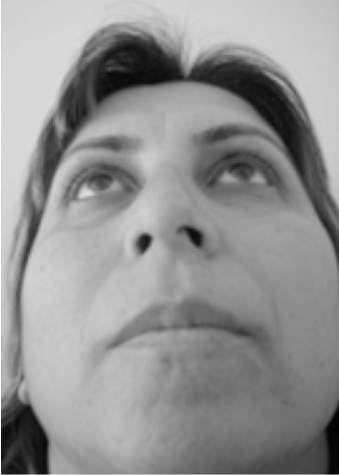

**Resim 1.** Hastanın operasyon öncesi sağ yan.

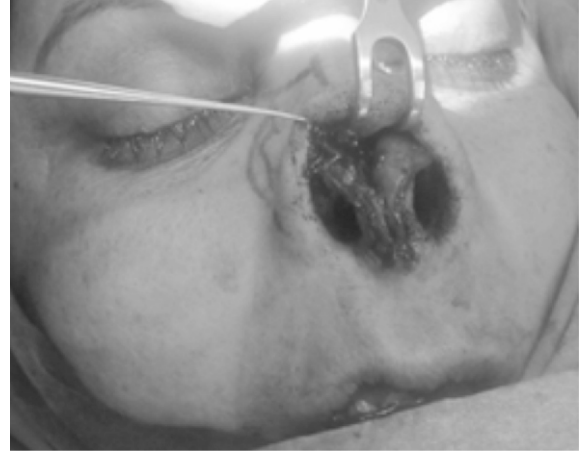
<sup>1</sup>Başkent Üniversitesi, Kulak Burun Boğaz Anabilim Dalı, ANTALYA, TÜRKİYE



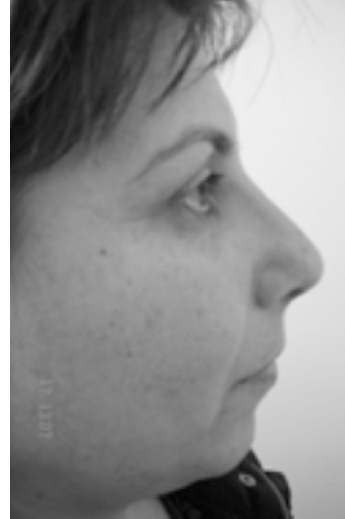**Resim 2.** Hastanın operasyon öncesi sağ oblik.



**Resim 3.** Hastanın operasyon öncesi bazal.



**Resim 4.** Hastanın operasyon sırasında kolumellar greft.

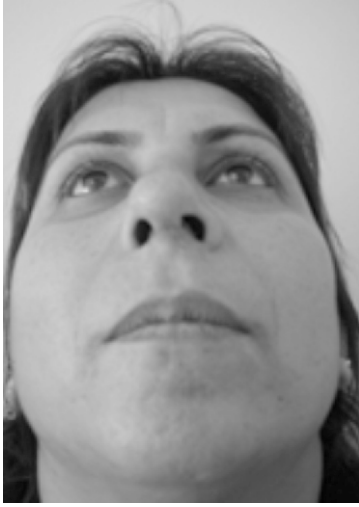

**Resim 5.** Hastanın postoperatif 2. hafta sağ yan.

Septum deviasyonu ve sağ alar valv açısı yetmezliği tanıları ile septoplasti ve sağ alar kartilajın kıkırdak ile desteklenmesi planlandı. Hasta burnunda estetik yönden de değişiklikler yapılmasını istediği için hastaya açık teknik septorinoplasti ameliyatı yapıldı. Septoplasti sonrası Goodman insizyonu yapılarak nazal dorsum cildi eleve edildi. Hastanın cilt ve ciltaltı dokusunun oldukça kalın olduğu görüldü. Sağ alar kıkırdak medial krus ve lateral krusun total olarak olmadığı görüldü (Resim 4). Septal kıkırdaktan alınan kıkırdak ile kolumellar strut greft kondu. Yine septal kıkırdak grefti ile sağ lateral krus oluşturuldu. Tip üzerine dikdörtgen şeklinde cap greft dikildi. Yeterli kozmetik ve fonksiyonel sonuç elde edildi. Hastadan "bilgilendirilmiş olur" alınmıştır. (Resim 5,6,7).



**Resim 6.** Hastanın postoperatif 2. hafta sağ oblik.



**Resim 7.** Hastanın postoperatif 2. hafta bazal.

## TARTIŞMA

Embriyolojik olarak burun gelişimi frontonazal prominensden intrauterin hayatın üçüncü haftasında başlar. Mezenkimal proliferasyonla medial ve lateral prosesler oluşur. Nazal septumun bir yarısı ve alar kıkırdakların medial krusları medial nazal prosesten gelişirken nazal kemikler, üst lateral kıkırdak ve alar kıkırdakların lateral krusları lateral nazal prosesten gelişir. Lateral nazal prosesin gelişimsel defektleri alar bölgede konjenital anomalilere neden olur<sup>3,5</sup>.

Burun alar kıkırdakların total veya kısmi yokluğu oldukça nadir rastlanan bir deformitedir. Genellikle en sık rastlanan neden travma veya enfeksiyona bağlı defektir. Konjenital eksikliğinde ise olguların tamamı yakını kıkırdak üzerindeki cilt defekti ile birlikte ve bilateraldir<sup>5</sup>. Hastamızda daha önce geçirilmiş travma veya burun enfeksiyonu öyküsü yoktu. Burun cildi normaldi. Ameliyat sırasında sağ alar kıkırdak kısmi yokluğu saptanarak rekonstrüksiyon yapıldı. Yapılan İngilizce literatür taramasında burun cildi normal olup sadece alar kıkırdak defekti olan olguya saptayamadık.

Alar kıkırdak yokluğunun tedavisinde amaç, normal kontür ve şekil oluştururken solunum fonksiyonunun da en iyi şekilde sağlanmasıdır<sup>6</sup>. Bu amaçla anatomiye tam olarak hakim olabilmek ve uygun tedavi için endonazal yerine açık teknik tercih edilmelidir<sup>4</sup>.

Alar kıkırdak yokluğunda nazal tip desteğinin ve kontürünün oluşturulması ile alar valv yetmezliğinin düzeltilmesi büyük problem oluşturur. Bu vakalarda mutlaka vertikal destek esastır. Kolumellar strut desteği konulmalıdır<sup>4</sup>. Bizim hastamızda da septal kıkırdaktan alınan greft ile kolumellar destek konuldu.

Alar kıkırdak yokluğunun tedavisinde çok çeşitli greft materyalleri kullanılabilir: alloplastik materyal ve otojen materyaller. Alloplastik

materyaller enfeksiyon, ciltten dışarı çıkma ve cilt altında yer değiştirme gibi dezavantajları nedeni ile burun cerrahisinde kullanımları çok uygun değildir. Daha çok otogen greft materyali tercih edilmektedir<sup>7</sup>. Kıkırdak greftler septum, kulak ve kostadan alınabilir. Hastanın septal kıkırdak yeterli olduğundan biz de hastamızda septal kıkırdak grefti kullandık.

Sadece kıkırdak kaybı olan olgularda septal kıkırdak yeterli olurken deri-kıkırdak-mukozadan oluşan full-thickness alar defektlerde kompozit aurikular greft tercih edilmelidir<sup>2,8</sup>. Bizim olgumuzda cilt normal olduğundan ve alar marjinde retraksiyon olmadığından septal kıkırdak greft kullanmak yeterli oldu.

Küçük alar defektler primer olarak kapatılabilir. Fakat büyük defektlerde çeşitli teknikler kullanmak gerekebilir. Alar defekt onarımında amaç; renk ve yapı olarak burun dokusu ile uyumlu greftlerle onarmak, nazal tip ve nostriller gibi komşu hareketli anatomik yapıların yer değiştirmesinden kaçınmak ve minimal skar oluşmasını sağlamak olmalıdır<sup>3</sup>.

Alar kıkırdak defekti onarımında nazal tip projeksiyonu ve lateral alar destek için farklı yöntemler uygulanmaktadır. Sheen bu amaçla ezilmiş kıkırdak kullanırken Peck kolumellar strut greft ve "umbrella" grefti tercih etmiştir<sup>4</sup>. Biz de olgumuzda alt lateral kıkırdak desteği için septal kıkırdaktan alınan ve şekillendirilen destek kıkırdak kullandık.

Gerek fonksiyonel gerekse estetik amaçla septorinoplasti kulak burun boğaz ve plastik cerrahların en sık yaptıkları operasyondur. Bazen cerrah operasyon sırasında beklenmedik anatomik varyasyonlar ile karşılaşılabilir. Rinoplasti yapan hekimlerin bu anatomik varyasyonları düzeltebilecek gerekli bilgi ve tecrübeye sahip olmaları gerekir. Septorinoplasti yapan cerrahların bu sırada fonksiyonel ve estetik açıdan hasta için en uygun ve morbiditesi en az olan tedavi yöntemini seçmeleri uygun olacaktır.

## KAYNAKLAR

1. Ergin T. Açık teknik septorinoplasti. Hekimler Yayın Birliği, Ankara, 1. Baskı 2001:10-16.
2. Lewin ML. Congenital absence of the nasal columella. Cleft Palate J 1988;25(1): 58-63.
3. Mutaf M, Günel E. A new technique of reconstruction of a congenital isolated alar defect. J Craniofac Surg 2010;21(2): 503-5.
4. Neu BR. A problem-oriented and segmental open approach to alar cartilage losses and alar length discrepancies. Plast Reconstr Surg 2002; 109(2):768-79.
5. da Silva Freitas R, Alonso N, de Freitas Azzolini T, Busata L, Dall'Oglio Tolazzi AR, Azor de Oliveira E Cruz G, Goldenberg D. The surgical repair of half-nose. J Plast Reconstr Aesthet Surg 2010;63(1): 15-21.
6. Cervelli V, Gentile P, Bottini DJ, Dasero GM. Reconstruction of the nasal alar. J Craniofac Surg 2007;18(6): 1475-7.
7. Yılmaz M, Vayvada H, Menderes A, Mola F, Atabay A.

- Dorsal nasal augmentation with rib cartilage: Long-term results and patient satisfaction. J Craniofac Surg 2007;18(6):1457-62.
8. Vural E. Reconstruction of retracted nasal alar margin. J Craniofac Surg 2007;18(2): 442-5.

**YAZIŞMA ADRESİ**

*Yrd. Doç. Dr. Leyla KANSU  
Başkent Üniversitesi, Kulak Burun Boğaz Anabilim  
Dalı, ANTALYA, TÜRKİYE*

**E-Posta** : leylakansu@hotmail.com

**Geliş Tarihi** : 19.09.2011

**Kabul Tarihi** : 26.03.2012