

Nasal Dermoid Sinüs Kisti Olgusuna Cerrahi Yaklaşım

Nasal Dermoid Cyst and Surgical Approach

Heval Selman Özkan, Saime İrkören, Hüray Karaca

Adnan Menderes Üniversitesi Tıp Fakültesi, Plastik Cerrahi Anabilim Dalı, Aydın

Özet

Dermoid kistler, gelişimsel patolojiler olup, ekdoderm kaynaklı skuamozepitelile döşelidirler. İçlerinde farklı deri ekleri (sebaceozeller, kilfolikülleri ve ter bezleri bazen yağ, kemik, tırnak, diş, göz, kıkırdak ve tiroid dokusu içerir) barındırırlar. Buna bağlı olarak kist lumeni keratin, sebaceomateriyel ve bazen de kılla doludur. Matür doku içermesi nedeniyle dermoid kistler çoğu zaman selimdir. Dermoid kistin nadiren görülen malign formu erişkinlerde sıklıkla skuamöz hücreli karsinom, bebek ve çocuklarda da endodermal sinus tümörü olarak gelişir. Dermoid kistler gerçek hamartomlardır ve malignite ihtimali nedeniyle dermoid kistlerin bütünüyle cerrahi olarak eksizyonu önerilir. Biz bu çalışmada, nazal bölgede dermoid kisti (NDSK) mevcut olan hastayı ve hastaya uygulanan cerrahi yöntemi sunmaktayız.

ANAHTAR KELİMELER: Dermoid kist, cerrahi yaklaşım, burun rekonstrüksiyonu

Abstract

Dermoid cysts are congenital pathologies that have squamous epithelial lining of ectodermal origin. They include different epidermal appendages (sebaceous glands, hair follicles, sweat glands, sometimes, fat, bone, nails, teeth, eyes, cartilage, and thyroid tissue). Cyst lumen is filled with keratin, sebaceous material and sometimes hair. Because it contains mature tissue, a dermoid cyst is almost always benign. The rare malignant dermoid cyst usually develops squamous cell carcinoma in adults; in babies and children it usually develops endodermal sinus tumor. Dermoid cysts are true hamartomas. Complete surgical excision of dermoid cysts is recommended because of the possibility of malignant degeneration. In this study we present a nasal dermoid cyst and surgical approach, reconstruction.

KEYWORDS: Dermoid cyst, surgical approach, nasal reconstruction

Giriş

Gelişimsel nazal orta hat kitleleri ortalama 20.000-40.000 canlı doğumda 1 oranında görülüp en sık karşılaşılanlar gliomlar, ensefaloseller venasaldermoid sinüs kistleridir (1, 2). Orta hat nazal kitlelerin ayırıcı tanısında inflamatuvar lezyonlar, travmatik deformiteler, maligniteler ve konjenital kitleler değerlendirilmelidir (3). NDSK'ler konjenital kitleler içinde en sık karşılaşılanı olup, füzyona uğrayan medial nazal çıkıntılar arasında ekdoderm tuzaklanmasıyla (superfisyel teori) veya frontobasis gelişimi sırasında duranın prenasal boşluktan geri çekilmesi sırasında; üstteki nazal cildin bu yöne ilerlemesiyle sinüs, kist oluşturmasına bağlı geliştiği düşünülmektedir (4). Bu kitlelerin teşhisinde ve tedavisinde gecikme hastaların menajit ve sekelleri gibi ciddi komplikasyonlarla başvurmalarına hatta ölüme yol açabilmektedir. Bu çalışmada kliniğimize NDSK ile başvuran bir hastanın pre-op değerlendirilmesi, cerrahi yaklaşımlar ve diğer konjenital malformasyonlarla birlikteliği literatür gözden geçirilerek değerlendirildi.

Olgu Sunumu

On üç yaşında erkek hastaya 3 ay önce burun çatısında çukurluk nedeni ile başvurduğu dış merkezde kıl dönmesi ön tanısıyla lokalesizyon uygulanmış. Hasta burunda tekrarlayan kitle, şişme, akıntı ve ağrı şikâyetleri ile kliniğimize başvurdu. İnceleme ile nazal dorsumda üzeri hiperemik ve fistül ağzı bulunduran yaklaşık 2x2 cm boyutunda kitle mevcuttu. Palpasyonla kitle üzerinden pürülan drenaj olup, kitle ağrılı ve tabana fiskeydi. NDSK ön tanısı ile hastaya CT, MRI görüntülemeleri ve NRŞ konsültasyonu istendi. CT raporunda nazal kemik anteriorundaki yumuşak doku kalınlığında artma ve nazal kemikte düzgün konturluluk lezyon olduğu raporlandı (Resim 1). Hasta GAA opere edildi. Martı kanadı şeklinde yapılarak, kitleye fistül çevresindeki cilt de eliptik olarak spesimene dâhil edilerek total eksizyon uygulandı. Lezyonun nasofrontal bölgede yaklaşık 2x2 cm'lik kavite oluşturduğu görüldü. Kemik defektikanselöz kemik grefti ile rekonstrükte edildi. Cilt primer onarıldı (Resim 2). Post-op izlemde nüks tespit edilmedi.

Tartışma

Orta hat konjenital kitlelerin içinde en sık karşılaşılan NDSK olup, derin dokulara hatta intrakraniyal bölgeye uzanım gösterebilmesi ile fasiyaldermoid kistlerden ayrılır (5). Patogenezi tam olarak ortaya konulamamış olmasına rağmen 3 ana teori öne çıkmaktadır. Kraniyal

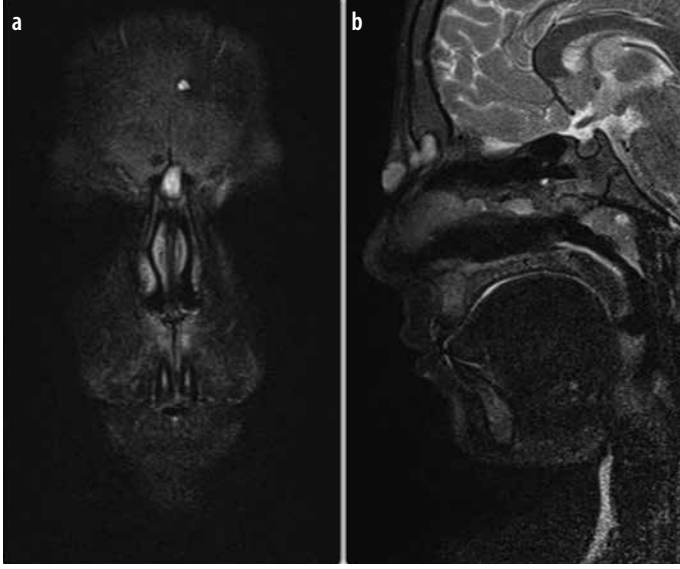Yazışma adresi / Correspondence to: Dr. Saime İrkören, Adnan Menderes Üniversitesi Tıp Fakültesi, Plastik Cerrahi Anabilim Dalı, Aydın, Türkiye

Tel. / Phone: +90 258 361 32 32 e.posta / e.mail: saimeirkoren@hotmail.com

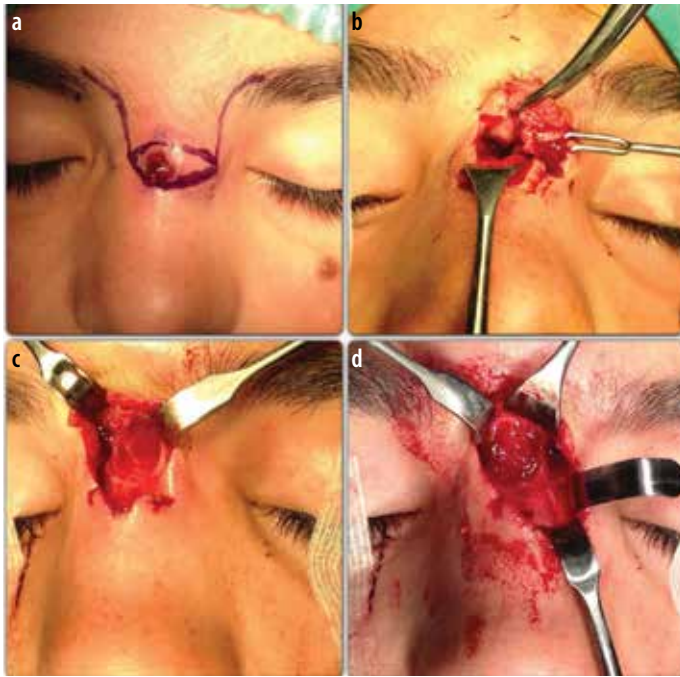
Geliş Tarihi / Received: 19.06.2013 • Kabul Tarihi / Accepted: 28.08.2013

©Telif Hakkı 2014 Adnan Menderes Üniversitesi Tıp Fakültesi - Makale metnine www.adutfd.org web sayfasından ulaşılabilir. / ©Copyright 2014 by Adnan Menderes University Faculty of Medicine - Available online at www.adutfd.org





Resim 1. a, b. Koronal (a) ve sagittal (b) kesitlerde nasaldorsumda mevcut dermoid kist görüntüsü. İntrakranial uzanım izlenmemekte



Resim 2. a-d. İntra-op görüntüler (a) Pre-op çizimler ve fistül ağzı (b) Lezyonun an-blok eksizyonu. (c) Nasaldorsumda mevcut ve frontale uzanan defektalanı (d) Defekt alanının kemik grefti ile rekonstrüksiyonu sonrası

veya prenasal teoriye göre embriyolojik gelişimde burun 3 tabakadan oluşmaktadır; ektoderm (cilt), mesoderm ve derin kıkırdak parça. Nasal kemik ve kartilaj arasında prenasal boşluk bulunmaktadır. Dura, foremençekum ve prenasal boşluk boyunca uzanır ve burada ciltle temas halindedir. Normal gelişim sırasında dura burada oblitere olur ve nöroektodermal bağlantı sonlanır. Eğer nasal ektoderm geri çekilme sırasında durayı takip ederse sinüs ve kist oluşur (6). Trilaminer teoriye göre ise septum 3 tabakadan gelişmektedir; ince bir ektodermal tabaka ve 2 kartilaj tabaka. Dura gelişimli ektoderm devamlılığı halinde bir sinüs veya kist gelişir (7, 8). Superfisyselstrasyon

teorisine göre ise embriyolojik gelişimin 5 ve 6. haftasında medialnasalproçeslerin füzyonu sırasında epitelyal tuzaklanmaya bağlı olarak sinüs traktları ve kistler oluşmaktadır. Bu teori superfisyseldermoidleri açıklarken, intrakranial uzanımı açıklayamamaktadır (9).

NDSK'lerinin çoğunluğu çocuklukta ve ilk 3 yaşta teşhis edilmesine rağmen bazı lezyonlar erişkinlikte ortaya çıkmaktadır. Klasik olarak hastalar burun alt 1/3 ünde sebasöz akıntılı bir sinüs veya çukurluk şikâyeti ile başvurmaktadır. Bilkay ve ark (10). bupresentasyonun %50 den az hastada olduğunu söylemektedir. NDSK'ler ağrısız ve taban dokulara sabit kitleler olarak görülebilir. Ayrıca hastalar tekrarlayan sinüs drenajı, abseformasyonu, menenjit, nasal genişleme, hypertelorism, osteomyelit, kişilik değişimi gibi semptomlarla başvurabilir (11). Ayırıcı tanıda glioma, ensefalosel, meningosel ve hemanjiom gibi konjenital olgular ve shwannom, nörofibrom, fibrom, osteom, kondrom, adenom, karsinom, lipom, sebasöz kist ve mukosel gibi edinsel etiyojiler değerlendirilmelidir (12, 13).

Nasal dermoidler çoğunluk olguda subkutanöz fistül traktında sonlanmasına rağmen %45'e varan olguda nasoseptuma, kafa tabanına ve intrakranial yapılara penetrasyon görülebilmektedir (14). Kranial tutulum ve cerrahi yaklaşımın belirlenmesi açısından CT ve MRI gerekmektedir. CT ve MRI NDSK'leri diğer lezyonlardan ayırmada eşit derecede başarılı bulunsalar da intrakranial uzanımın ve eşlik eden anomalilerin tespitinde MRI daha kullanışlı ve başarılı olup ana görüntüleme yöntemi olarak önerilmiştir (15). Lezyonun intrakranial uzanımı direkt olarak görülebileceği gibi genişlemiş foremençekum veya bozulmuş bifidkristaintrakranial uzanımın işaretçisi olabilir (16). Ancak radyolojik incelemelerin olası intrakranial uzanımı kesin olarak ekarte ettirmediğine dair çalışmalar olup cerrahi ekip bu yönde hazırlıklı olmalıdır.

Tedavide insizyon ve drenaj geçici rahatlatma yapabilir ancak nüksü önlemek için tüm traktus ve kistin çıkarılması gerekir. Kistin zamanla genişleyip progresifdeformiteye yol açma ihtimali olduğu için çocuk 2-3 yaşına gelene kadar tedavi edilmelidir. En uygun cerrahi yöntem ise açık rinoplasti tekniğidir. Ancak özellikle nasaldorsum ve proksimaldeki lezyonlara lokalinsizyonlar ve martı kanadı insizyonu ile ulaşılabilir. Ayrıca, intrakranial uzanımı olmayan yüzeysel yerleşimli olguların tanı ve tedavisinde nazal endoskopik girişimler yeterli olabilirken, intrakranial uzanımı olan olguların eksizyonu için mutlaka kraniyotomi de yapılmalıdır.

Tedavi rüptür olmadan tam olarak yapılan bir eksizyondur. Cerrahi prosedür kitlenin yerleşimine, uzanımına ve hastanın yaşına göre belirlenir. Literatürde tanımlanmış birçok cerrahi yaklaşım bulunmaktadır. Bu yaklaşımlardan bazıları açık septorinoplasti, biorbitofrontal-nasalkraniyotomi, tek basamaklı kombine intra-ekstra kranialeksizyon, lokaleksizyon, lateralnasalfleple beraber anteriorkraniyotomi, martı kanadı insizyonlarla lezyonun total eksizyonudur (17). Biz hastalarımızda martı kanadı insizyonu ve oluşan defekt alanının rekonstrüksiyonu için ise kollajenikomponentlispongios kemik grefti (Osteoplast® Biotech S.p.A, Italy) kullandık. Martı kanadı insizyonu, dermoid kistin derinliğine ve büyüklüğüne göre intra-op olarak genişletilebilmesi nedeni ile versatil bir insizyon olup yapılacak rekonstrüksiyon için de yeterli ekposure sağlamaktadır. Frontal ve nasal kemikte oluşan defektlerin onarımında birçok seçenek mevcut olup otojen kemik, kıkırdak ve dermofatgreftler, alloplastik materyaller ve allojenikgreftlerliteratürde tanımlanmıştır. Hastamızda kullandığımız kemik greftleri

uygulama kolaylığı ve donör alan deformitesi oluşturmaması nedeni ile tercih edilebilecek bir rekonstrüksiyon seçeneğidir.

Informed Consent: Informed consent was obtained from patient who participated in this study.

Peer-review: Externally peer-reviewed.

Author Contributions: Concept - H.S.Ö., S.İ., H.K.; Design - H.S.Ö.; Supervision - S.İ.; Funding - H.S.Ö., S.İ., H.K.; Materials - H.S.Ö., S.İ., H.K.; Data Collection and/or Processing - H.S.Ö., S.İ., H.K.; Analysis and/or Interpretation - H.S.Ö., S.İ., H.K.; Literature Review - H.S.Ö., S.İ., H.K.; Writer - H.S.Ö.; Critical Review - S.İ.; Other - H.K.

Conflict of Interest: No conflict of interest was declared by the authors.

Financial Disclosure: The authors declared that this study has received no financial support.

Hasta Onamı: Hasta onamı bu çalışmaya katılan hastadan alınmıştır.

Hakem değerlendirmesi: Dış bağımsız.

Yazar Katkıları: Fikir - H.S.Ö., S.İ., H.K.; Tasarım - H.S.Ö.; Denetleme - S.İ.; Kaynaklar - H.S.Ö., S.İ., H.K.; Malzemeler - H.S.Ö., S.İ., H.K.; Veri toplanması ve/veya işlemesi - H.S.Ö., S.İ., H.K.; Analiz ve/veya yorum - H.S.Ö., S.İ., H.K.; Literatür taraması - H.S.Ö., S.İ., H.K.; Yazıyı yazan - H.S.Ö.; Eleştirel İnceleme - S.İ.; Diğer - H.K.

Çıkar Çatışması: Yazarlar çıkar çatışması bildirmemişlerdir.

Finansal Destek: Yazarlar bu çalışma için finansal destek almadıklarını beyan etmişlerdir.

Kaynaklar

- Pratt LW. Midlinecysts of the nasal dorsum: Embryologic origin and treatment. *Laryngoscope* 1965;75:968-80. [\[CrossRef\]](#)
- Paller AS, Pensler JM, Tomita T. Nasal midline masses in infants and children. *Laryngoscope* 1991;107:795-800.
- Cauchois R, Laccourreye O, Bremond D, Testud R, Küffer R, Monteil JP. Nasal dermoid sinus cyst. *Ann Otol Rhinol Laryngol* 1994;103:615. [\[CrossRef\]](#)
- Bradley PJ. The complex nasal dermoid. *Head Neck Surg* 1983;5:469. [\[CrossRef\]](#)
- Hacker DC, Freeman JL. Intracranial extension of a nasal dermoid cyst in a 56-year-old man. *Head Neck* 1994;16:366-71. [\[CrossRef\]](#)
- Pratt LW. Midline cysts of the nasal dorsum: Embryologic origin and treatment. *Laryngoscope* 1965;75:968. [\[CrossRef\]](#)
- Littlewood AHM. Congenital dermoid cysts and fistulae. *Br Plast Surg* 1961;14:169. [\[CrossRef\]](#)
- Vibe P, Lontoff E. Congenital nasal dermoid cyst and fistulas. *Scand J Plast Reconstr Surg* 1985;19:105. [\[CrossRef\]](#)
- Bland-Sutton J. Tumors-Innocent and Malignant. Philadelphia: Lea Brothers, 1893. Pp. 287-98.
- Bilkay U, Gundogan H, Ozek C, Tokat C, Gurler T, Songur E, et al. Nasal dermoid sinus cysts and the role of open rhinoplasty. *Ann Plast Surg* 2001;47:8-14. [\[CrossRef\]](#)
- Zerris VA, Annino D, Heilman CB. Nasofrontal dermoid sinus cyst: report of two cases. *Neurosurgery* 2002;51:811-4. [\[CrossRef\]](#)
- Harley EH. Pediatric congenital nasal masses. *Ear Nose Throat J* 1991;70:28.
- Rohrich RJ, Lowe JB, Schwartz MR. The role of open rhinoplasty in the management of nasal dermoid cysts. *Plast Reconstr Surg* 1999;104:2163-70. [\[CrossRef\]](#)
- Pollack RA. Surgical approaches to the nasal dermoid cyst. *Ann Plast Surg* 1983;10:498. [\[CrossRef\]](#)
- Lusk RP, Lee PC. Magnetic resonance imaging of congenital midline nasal masses. *Otolaryngol Head Neck Surg* 1986;95:303.
- Pensler JM, Bauer BS, Naidich TP. Craniofacial dermoids. *Plast Reconstr Surg* 1988;82:953. [\[CrossRef\]](#)
- Huisman TAGM, Schneider JFL, Kellenberger CJ, Martin-Fiori E, Willi UV, Holzmann D. Developmental nasal midline masses in children: neuro-radiological evaluation. *Eur Radiology* 2004;14:243-9. [\[CrossRef\]](#)