

Gastrik Karsinomlarda Siklooksijenaz-2, Vasküler Endotelyal Büyüme Faktörü Ekspresyonu ve Anjiyogenezle İlişkisi

Cyclooxygenase-2 and Vascular Endothelial Growth Factor Expression and Their Correlation with Angiogenesis in Gastric Carcinomas

Özlem Ekici¹, Çiğdem Tokyol², Fatma Hüsnüye Dilek², Fatma Aktepe², Önder Şahin³, Dursun Ali Şahin⁴

¹Ankara Numune Eğitim ve Araştırma Hastanesi, Patoloji Kliniği, Ankara, Türkiye

²Afyon Kocatepe Üniversitesi Tıp Fakültesi, Patoloji Anabilim Dalı, Afyonkarahisar, Türkiye

³Namık Kemal Üniversitesi Tıp Fakültesi, Patoloji Anabilim Dalı, Tekirdağ, Türkiye

⁴Rize Üniversitesi Tıp Fakültesi, Genel Cerrahi Anabilim Dalı, Rize, Türkiye



Anahtar Kelimeler

COX-2, VEGF, anjiyogenez, mide karsinomu, immünohistokimya

Keywords

COX-2, VEGF, angiogenesis, gastric carcinoma, immunohistochemistry

Geliş Tarihi/Received : 06.10.2010

Kabul Tarihi/Accepted : 17.10.2010

doi:10.4274/meandros.1038

Yazışma Adresi/Address for Correspondence:

Dr. Çiğdem Tokyol,
Afyon Kocatepe Üniversitesi Tıp Fakültesi,
Patoloji Anabilim Dalı, Afyonkarahisar, Türkiye
Telefon : +90 272 246 33 33
E-posta : ctokyol@yahoo.com

*Bu çalışma Afyon Kocatepe Üniversitesi Tıp Fakültesi'nde yapılmıştır. Dr. Özlem Ekici'nin uzmanlık tez çalışmasının bir kısmıdır.

©Meandros Medical And Dental Journal, published by Galenos Publishing.

©Meandros Medical And Dental Journal, Galenos Yayınevi tarafından basılmıştır.

Öz

Amaç: Bu çalışmanın amacı, mide karsinomları ile bunların lenf nodu metastazlarında siklooksijenaz-2 (COX-2) ve vasküler endotelyal büyüme (growth) faktörü (VEGF) immün reaktivitelerini belirlemek, bunların anjiyogenezle ve histopatolojik prognostik parametrelerle olan ilişkisini araştırmaktır.

Gereç ve Yöntemler: Otuz üç gastrik karsinom olgusunda immünohistokimyasal yöntemlerle COX-2, VEGF ekspresyonu ve CD34 ile belirlenen mikrodamar dansitesi (MVD) derecesi incelendi.

Bulgular: COX-2 ile normal mukoza %96,9, karsinom grubu %87,8 oranında pozitif boyandı. Tümördeki COX-2 boyanma derecesi ile mukozadaki COX-2 boyanma derecesi arasında istatistiksel olarak anlamlı bir fark izlenmedi. Damar invazyonu pozitif olguların COX-2 ile lenf nodu boyanma derecesi anlamlı olarak daha yüksek idi ($p<0,01$). VEGF ile normal mukoza %100, karsinom grubu %93,9 oranında pozitif boyandı. Normal mukoza karsinom grubuna kıyasla VEGF ile anlamlı olarak daha yüksek oranda pozitiflik gösterdi ($p=0,05$). MVD derecesi tümöre kıyasla mukozada daha fazla idi ($p<0,01$). Kötü diferansiyel karsinomlar, iyi ve orta derecede diferansiyel karsinomlara göre anlamlı olarak daha yüksek MVD derecesine sahipti ($p<0,05$). Tümörde ve metastatik lenf nodlarında COX-2 ve VEGF ekspresyonu ile MVD derecesi arasında herhangi bir ilişki tespit edilmedi. COX-2, VEGF ve MVD derecesinin klinikopatolojik parametrelerle ilişkisi istatistiksel olarak anlamlı bulunmadı.

Sonuç: Bu bulgulara göre gastrik karsinomlarda MVD derecesi artarken, tümör diferansiyasyonu azalıyor olabilir, fakat COX-2 ve VEGF'nin gastrik karsinom gelişimindeki rolü henüz tam olarak anlaşılamamıştır. COX-2, VEGF ve MVD derecesinin gastrik karsinogenez sürecindeki yerini tam olarak açığa kavuşturabilmek için daha geniş serilerle ileri çalışmalara gereksinim vardır.

Abstract

Objective: The aim of this study was to investigate the expression of cyclooxygenase-2 (COX-2) and vascular endothelial growth factor (VEGF) in gastric carcinomas and lymph node metastasis and their relationship with angiogenesis and prognostic histopathological parameters.

Materials and Methods: COX-2 and VEGF expression and microvessel density (MVD) grade identified by antibodies against CD34 were investigated immunohistochemically in 33 patients with gastric carcinoma.

Results: The expression of COX-2 was 96.9% in normal mucosa and 87.8% in gastric carcinoma. Although COX-2 expression in mucosa was higher than in carcinoma, the difference was not statistically significant. The COX-2 positivity rates in lymph nodes were significantly higher in patients with vascular invasion ($p<0.01$). The expression of VEGF was 100% in normal mucosa and 93.9% in gastric carcinoma. VEGF levels in mucosa were significantly higher than in carcinoma ($p=0.05$). MVD grade in mucosa was significantly higher than in gastric carcinoma ($p<0.01$). MVD values were significantly higher in poorly differentiated carcinomas than in well and moderately differentiated carcinomas ($p<0.05$). There was no association between COX-2 and VEGF expression and MVD grade in tumor tissues and metastatic lymph nodes. There was no correlation of clinicopathological parameters with COX-2 and VEGF expression and MVD grade.

Conclusion: Our results suggest that the MVD in gastric carcinoma may correlate with tumor grade, but the precise roles of COX-2 and VEGF in gastric cancers are not yet fully understood. Further studies with large series are needed to clarify the importance of COX-2, VEGF and MVD in cancer progression.

Giriş

Gastrik karsinomlar bütün dünyadaki kanser ölümlerinde ilk sıralarda yer almaktadır (1). Adenokarsinom midenin en sık görülen malign tümörüdür (2). Türkiye’de 1997 yılında sağlık bakanlığı tarafından yapılan kanser bildirimlerinin değerlendirilmesinde kadın ve erkeklerde 3. sıklıkta rastlanılan kanser türü olduğu saptanmıştır (3). Son yıllarda siklooksijenazların (COX) kanser oluşumunda rolleri olduğuna dair veriler bulunmuştur. Hücre duvarı fosfolipidlerinden oluşturulan araşidonik asitten, COX adı verilen enzimler ile prostaglandinler oluşmaktadır. Prostaglandin sentetaz enzimleri olarak da adlandırılan COX’ların 2 izoformu vardır (4). COX-2, COX enziminin bir izoformu olup, enflamatuvar süreç ve karsinogenezle ilişkili olduğuna dair çalışmalar mevcuttur. Kolon kanserinde ve diğer bazı tümörlerde COX-2 ekspresyonu artmaktadır (5).

Anjiyogenezis, tümör hücrelerinin büyümesi ve metastazında önem taşır. Solid tümörlerin büyük çoğunluğu uzamış avasküler evre sonucunda maksimum 1-2 mm çapa ulaşabilir. Tümöral kitlenin sürekli olarak genişlemesi ve hematojen metastaz oluşturması için konakçı damarlarından kendisine doğru yeni kapiller damarların tomurcuklanmasına yol açan anjiyogenezisin başlaması gerekmektedir (5). Tümör içi mikrodamar dansitesi (MVD) ölçümü anjiyogenezisi değerlendiren bir parametre olarak kullanılmaktadır (6,7). Vasküler endotelial büyüme (growth) faktörü (VEGF); anjiyogenezis, endotelial hücre proliferasyonu ve vasküler geçirgenlikten sorumlu spesifik hücre sitokinidir (8). Anjiyogenezisin regülasyonunda COX-2 enzimi de rol oynamaktadır (1).

Bu çalışmanın amacı, mide karsinomları ile varsa bunların lenf nodu metastazlarında, tümör

dokusunda COX-2 ve VEGF immünreaktivitelerini belirlemek, bunların MVD ve histopatolojik prognostik parametrelerle olan ilişkisini araştırmaktır.

Gereç ve Yöntemler

Afyon Kocatepe Üniversitesi Tıp Fakültesi Hastanesi’nde 2000-2007 yılları arasında mide karsinomu tanısı alan 33 hastaya ait gastrektomi ve lenf nodu disseksiyon materyallerinin hematoksil-eozin (HE) boyalı preparatları yeniden gözden geçirildi.

Hastaların yaşı, cinsiyeti, tümör boyutu, lokalizasyonu patoloji rapor kayıtlarından, tümörün histolojik tipi, derecesi, lokal yayılımı, lenfovasküler invazyon ve lenf düğümü metastazına ait bilgiler HE boyalı preparatların yeniden incelenmesiyle elde edildi. Tüm olgular Dünya Sağlık Örgütü’nün 2000 yılında yaptığı sisteme göre derecelendirildi ve evrelendirildi.

İmmünhistokimya

Her bir karsinom olgusunda tümörden uzak normal mukoza, tümör ve varsa bunların lenf nodu metastazını temsil eden 3 adet blok seçildi. Normal mukoza kontrol grubu olarak kullanıldı. Seçilen örneklemelerden poly-L-lizin ile kaplı adezivli lamlara alınan kesitlere immün boyama, peroksidaz ile işaretlenmiş streptavidin-biotin yöntemi ile COX-2 (poliklonal, 1/100, Neomarkers, USA), VEGF (monoklonal, 1/50, Neomarkers, USA) ve CD34 (monoklonal, 1/200, Neomarkers, USA) primer antikoları kullanılarak yapıldı.

Sitoplazmik boyanma pozitif olarak kabul edildi. Tümör, normal mukoza ve varsa lenf nodu metastazına ait örnekler COX-2 ve VEGF ile boyandıktan sonra semikantitatif olarak değerlendirildi. İmmünreaktif hücrelerin yüzde oranı 0-4 arasında derecelendirildi (0: boyanma yok, 1: %1-25 pozitif hücre, 2: %26-50 pozitif hücre, 3: %51-75 pozitif hücre, 4: %76-100

pozitif hücre). Boyanma yoğunluğu; boyanma yok (0), hafif (1), orta (2) ve şiddetli (3) olarak derecelendirildi (9). Boyanma yüzdesi ve boyanma yoğunluğundan elde edilen dereceler toplanarak skorlandı. Elde edilen skorlar tekrar derecelendirildi (1: skor 0, 2: skor 1-2, 3: skor 3-4, 4: skor 5-7). MVD derecesini belirlemek için, tümör, normal mukoza ve lenf nodu metastazına ait örnekler CD34 ile boyandı. Işık mikroskopunun küçük büyütmesinde (x40, x100) en çok kapiller ve küçük venül boyanan en yüksek neovaskülarizasyona sahip alan seçildi. Mikrodamar sayımı x200'lük (0,15 mm²) büyütmede yapıldı. CD34 ile pozitif boyanan endotel hücre veya hücre kümeleri sayıma dahil edildi. Kalın duvarlı geniş damarlar ve yaklaşık sekiz eritrositin sığabileceği lümene sahip damarlar sayıma dahil edilmedi. x200'lük büyütmede sayılan damar sayısı 1-3 arasında derecelendirildi (1: <20 damar, 2: 20-29 damar, 3: ≥30 damar) (6,7).

İstatistiksel Analiz

İstatistiksel analizde SPSS 13.00 versiyonu ile Kruskal Wallis, Mann-Whitney U testi, Pearson korelasyon testi ve ki-kare testi kullanıldı. P≤0,05 değerleri anlamlı olarak kabul edildi. Sürekli veriler ortalama ± standart hata olarak verildi.

Bulgular

Mide karsinom olgularının yirmi dördü intestinal tip adenokarsinom (%72,7), beşi diffüz tip adenokarsinom (%15,2), üçü taşlı yüzük hücreli karsinom (%9,1), biri adenoskuamöz karsinom (%3,0) tanısı almış idi.

Olguların 24'ü erkek (%72,7), 9'u kadındı (%27,3). Hastaların yaş aralığı 38 ile 84 arasında değişmekteydi. Yaş ortalamaları 64 olarak saptandı. Dört olgu iyi diferansiye (%12,1), 14 olgu orta derece diferansiye (%42,4), 15 olgu kötü diferansiye idi (%45,5).

Hastaların 22 tanesinde (%66,6) lenf nodu metastazı, 16 tanesinde lenfovasküler (%48,4) invazyon mevcuttu. Makroskopik tümör çapı 2-15 cm arası değişmekte idi ve ortalama çap 6,4 cm olarak belirlendi.

Üç olgu kardiya (%9,1), 6 olgu fundus-korpus (%18,2), 17 olgu antrum (%51,5), 4 olgu küçük kurvatur (%12,1), 3 olgu büyük kurvatur (%9,1) yerleşimliydi. On sekiz olguda komşu mukozada intestinal metaplazi (%54,5) görüldü. Bu olguların 3'ü (%9,1) aynı zamanda displastik değişiklikler de içermekteydi.

Tümör hastaların birinde (%3,1) submukozada, 3'ünde (%9,1) müskülaris propriada sınırlı idi.

Geriye kalan 29 hastada (%87,8) ise tümör, serozayı aşmış çevre yağ dokuya invazyon göstermekte idi. İstatistiksel analize olanak verebilmek amacıyla, submukoza ve müskülaris propriada sınırlı tümörler birleştirilerek serozayı aşan tümörlerle karşılaştırıldı. Olguların 13'üne (%39,4) total, 20'sine (%60,6) subtotal gastrektomi operasyonu yapılmıştı. Mide karsinom olgularının tümör ve hasta özellikleri Tablo 1'de, COX-2, VEGF, CD34 boyanma dereceleri Tablo 2'de gösterilmiştir.

Siklooksijenaz-2

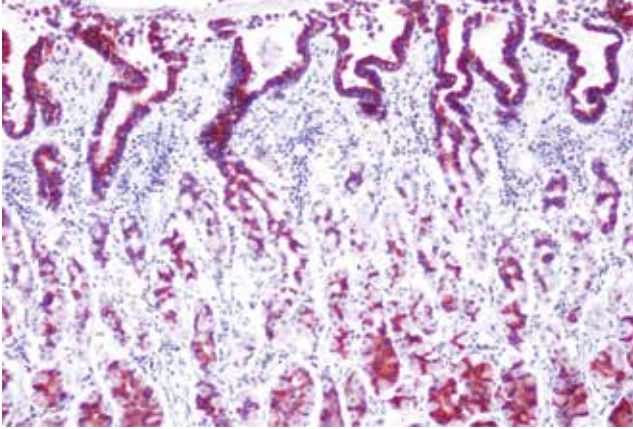
COX-2 ile normal glandlarda ve tümör hücrelerinde sitoplazmik boyanma izlendi. Stromal boyanma görülmedi. Plazma hücrelerinde de COX-2 ile pozitif boyanma izledik. COX-2 ile normal mukoza %96,9, karsinom grubu %87,8 oranında pozitif boyandı (Resim

Tablo 1. Tümör ve hasta özellikleri		
Özellik	Olgu sayısı	(%)
Yaş		
<50	5	15,1
≥50	28	84,9
Cinsiyet		
Kadın	9	27,8
Erkek	24	72,2
Tümör çapı		
<5 cm	10	30,3
≥5 cm	23	69,7
Derece		
İyi	4	12,1
Orta	14	42,4
Kötü	15	45,5
İnvazyon derinliği		
Submukoza	1	3,02
Müskülaris propria	3	9,09
Seroza	29	87,9
Tümöre komşu mukozada intestinal metaplazi		
Pozitif	18	54,5
Negatif	15	45,5
Lenfovasküler invazyon		
Pozitif	16	48,5
Negatif	17	51,5
Lenf nodu metastazı		
Pozitif	22	66,6
Negatif	11	33,4

Tablo 2. Tümör, normal mukoza ve tümör grubu içinde lenf nodu metastazı pozitif olguların lenf nodunda siklooksijenaz-2, vasküler endotelial büyüme faktörü ve mikrodamar dansitesi derecesi ortalaması

	COX-2 derecesi ortalaması ± standart hata	VEGF derecesi ortalaması ± standart hata	MVD derecesi ortalaması ± standart hata
Tümör	3,27±0,19	3,06±0,74	1,55±0,13
Mukoza	3,70±0,12	3,52±0,13*	2,21±0,13**
Lenf nodu	3,64±0,18	3,32±0,30	1,23±0,09

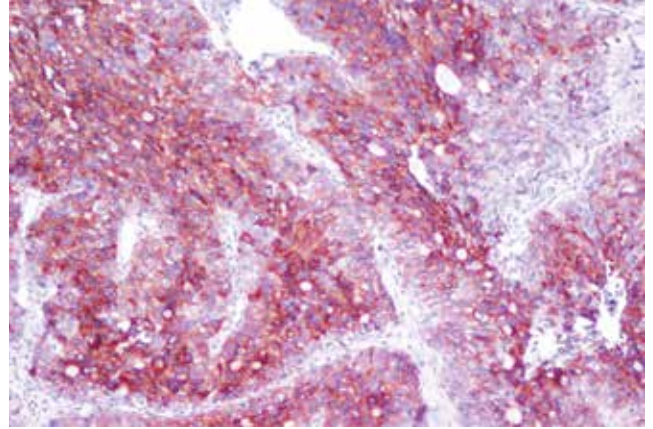
*p=0,05 mukoza-tümör vasküler endotelial büyüme faktörü derecesi, **p<0,01 mukoza-tümör mikrodamar dansitesi derecesi, COX-2: Siklooksijenaz-2, VEGF: Vasküler endotelial büyüme faktörü, MVD: Mikrodamar dansitesi

**Resim 1.** Normal mukozada yüzeydeki ve derindeki kriptlerde siklooksijenaz-2 pozitifliği (x100)

1, 2). COX-2 pozitif boyanan karsinom olgularının boyanma derecesinin ortalaması 3,27±0,19 iken, bu ortalama mukozada 3,70±0,12 idi. Tümördeki boyanma derecesi ile normal mukozadaki boyanma derecesi arasında istatistiksel olarak anlamlı bir fark izlenmedi. Karsinomlarda tümörün santralinde ve periferinde homojen bir boyanma vardı. Mukozada yüzeydeki ve derindeki kriptlerde COX-2 boyanma yüzdesi ve yoğunluğunda belirgin fark izlenmedi. Mukozada fokal intestinal metaplazik değişiklikler içeren alanlarda COX-2 boyanma yoğunluğunda artış gözlemlendi.

COX-2 ekspresyonunun yaş, damar invazyonu, tümör çapı, tümör derecesi, tümörün invazyon derinliği, metastatik lenf nodu sayısı ve komşu mukoza değişiklikleri gibi klinikopatolojik parametrelerle ilişkisi istatistiksel olarak anlamlı bulunmadı. COX-2 boyanma derecesi ile VEGF boyanma derecesi ve MVD derecesi arasında herhangi bir ilişki tespit edilmedi.

Çalışmamızda yer alan 33 olgunun 22'sinde (%66,6) lenf nodu metastazı pozitifliği. Bu 22 olgunun lenf nodundaki COX-2 boyanma derecesi ortalaması 3,64±0,18 olarak bulundu. Lenf nodu metastazı pozitif olan yalnız bir olguda lenf nodunda COX-2 ile boyanma

**Resim 2.** Kötü diferansiye adenokarsinom olgusunda şiddetli siklooksijenaz-2 ekspresyonu (x100)

izlenmedi. Bu olguya ait tümör dokusunda da COX-2 ile boyanma olmadığı dikkati çekti.

Damar invazyonu pozitif olguların COX-2 ile lenf nodu boyanma derecesi daha yüksek idi. Aralarındaki bu korelasyon istatistiksel olarak anlamlıydı (p<0,01).

Lenf nodunda COX-2 boyanma derecesi ile tümör çapı, tümör derecesi, invazyon derinliği, metastatik lenf nodu sayısı gibi klinikopatolojik parametreler arasında anlamlı bir ilişki saptanmadı. Metastatik lenf nodlarında COX-2, VEGF ve CD34 boyanma derecesi arasında herhangi bir ilişki tespit edilmedi.

Vasküler Endotelial Büyüme Faktörü

VEGF ile karsinom grubu %93,9 normal mukoza %100 oranında pozitif boyandı (Resim 3). VEGF pozitif boyanan karsinom olgularının boyanma derecesinin ortalaması 3,06±0,74 iken, normal mukozanın boyanma derecesinin ortalaması 3,52±0,13 idi. Karsinomlarda tümörün santralinde ve periferinde homojen bir boyanma vardı. Normal mukozada ise kriptlerin derininde boyanma yoğunluğu ve yüzdesinde artış dikkati çekti (Resim 4). Mukozada fokal intestinal metaplazik değişiklikler içeren alanlarda VEGF boyanma yoğunluğunda artış gözlemlendi.

Normal mukoza, karsinom grubuna kıyasla VEGF ile daha yüksek oranda pozitiflik gösterdi. Aralarındaki bu fark istatistiksel olarak da anlamlıydı ($p=0,05$).

VEGF ekspresyonunun yaş, damar invazyonu, tümör çapı, tümör derecesi, tümörün invazyon derinliği, metastatik lenf nodu sayısı ve komşu mukoza değişiklikleri gibi klinikopatolojik parametrelerle ilişkisi istatistiksel olarak anlamlı bulunmadı. Lenf nodu metastazı pozitif olguların VEGF boyanma derecesi ortalaması $3,32\pm 0,30$ olarak bulundu.

Lenf nodunda VEGF boyanma derecesinin yaş, damar invazyonu, tümör çapı, tümör derecesi, tümörün invazyon derinliği, metastatik lenf nodu sayısı ve komşu mukoza değişiklikleri gibi klinikopatolojik parametrelerle ilişkisi istatistiksel olarak anlamlı bulunmadı. VEGF ile damarlarda fokal immün reaktivite izlendi. Damar invazyonu pozitif olgularda damar içindeki tümör adalarında da VEGF ekspresyonu saptandı.

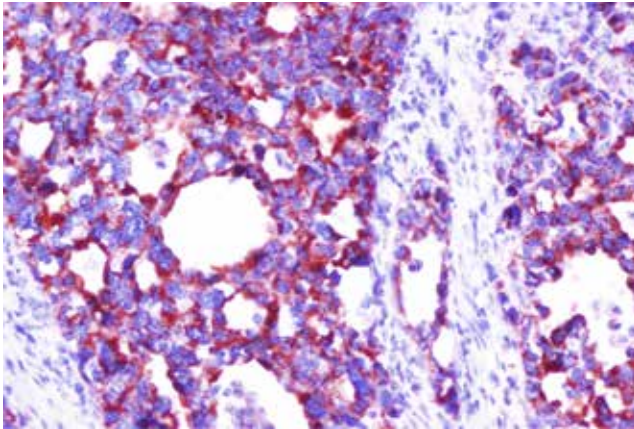
CD34

MVD derecesi normal mukozada tümöre kıyasla daha fazla idi. Aralarındaki fark istatistiksel olarak da

Tablo 3. İyi ve orta derecede diferansiye mide karsinomları ile kötü diferansiye karsinomların mikrodamar dansitesi derecesi ortalaması

Tümör derecesi	MVD derecesi \pm standart hata
İyi-orta	$1,22\pm 0,10$
Kötü	$1,93\pm 0,23^*$

* $p<0,05$ kötü diferansiye karsinomlar-iyi ve orta diferansiye karsinomlar, MVD: Mikrodamar dansitesi



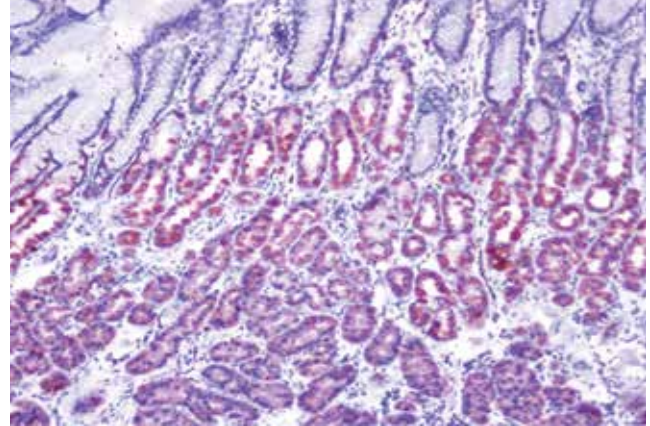
Resim 3. Orta derecede diferansiye adenokarsinom olgusunda şiddetli vasküler endotelial büyüme faktörü ekspresyonu (x400)

anlamlıydı ($p<0,01$). İyi ve orta diferansiye mide karsinomları ile kötü diferansiye karsinomlar arasında MVD derecesi açısından istatistiksel olarak anlamlı bir fark vardı ($p<0,05$) (Tablo 3, Resim 5).

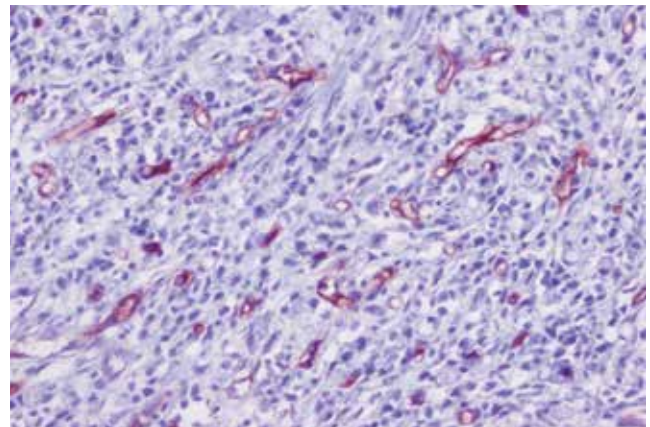
MVD derecesi ile yaş, damar invazyonu, tümör çapı, tümör derecesi, tümörün invazyon derinliği, metastatik lenf nodu sayısı ve komşu mukoza değişiklikleri gibi klinikopatolojik parametreler arasında istatistiksel olarak anlamlı ilişki bulunmadı.

Tartışma

Malign neoplazm aşırı büyüme, lokal invazyon ve uzak metastaz yapma yeteneği gibi çeşitli özelliklere sahiptir. Bu özellikler aşamalı bir şekilde kazanılır ve olay tümör progresyonu olarak adlandırılır. Genetik değişimler sadece gelişimi düzenleyen genleri değil, aynı zamanda anjiyogenez, invazyon ve metastazı



Resim 4. Normal mukozada derindeki kriptlerde lokalize vasküler endotelial büyüme faktörü ekspresyonu (x100)



Resim 5. Taşlı yüzük hücreli karsinomda CD34 pozitifliği (mikrodamar dansitesi derecesi 2) (x200)

düzenleyen genleri de etkiler. Tümör içinde barındırdığı tüm genetik anomalilere karşın 1-2 mm çaptan daha fazla büyüyemez (10).

COX enzimi, araşidonik asitten prostaglandin H2 sentezinde hız sınırlayıcı adımı katalizleyen enzimdir (11,12). COX-2'nin epitel hücre proliferasyonunu ve anjiyogenezisi uyararak ve apoptozisi inhibe ederek karsinogeneziste rol oynadığı düşünülmektedir (13). COX-2 araşidonik asitin prostaglandin E²'ye dönüşümünü indükler. Prostaglandin E²'nin ise VEGF gibi anjiyogenik faktörlerin sentezini stimüle ettiği düşünülmektedir (14,15). Mide adenokarsinomlarında COX-2 ekspresyonunun normal mukozaya kıyasla arttığına dair çok sayıda çalışma vardır. Han ve ark. (16) ile Lim ve ark. (17) yaptıkları çalışmada mide kanserlerinde normal mukozaya kıyasla COX-2 ekspresyonunun arttığını tespit etmişlerdir. Bu bulguya dayanarak COX-2 ekspresyonunun mide karsinogenezisinde rol alabileceğini ileri sürmüşlerdir. Lim ve ark. (17) aynı zamanda metaplastik ve adenomatöz prekanseröz lezyonlarda da COX-2 ekspresyonu olduğunu, bu nedenle COX-2'nin karsinogenezisin başlangıç safhasından sorumlu olabileceğini ileri sürmüşlerdir.

COX-2 seviyeleri ile klinikopatolojik parametreler arasındaki ilişkiyi araştırarak pek çok çelişkili çalışma vardır. Fujita ve ark. (18) kolon karsinomlarında COX-2 seviyesinin hem tümör boyutu hem de invazyon derinliği ile ilişkisi olduğunu öne sürmüşlerdir. Aksine Lim ve ark. (17) ise mide kanserlerinde COX-2 overekspresyonunun tümör-lenf nodu-metastaz evresi, tümör tipi, lenfatik invazyon gibi klinikopatolojik parametrelerle ilişkisinin olmadığını savunmuşlardır. Benzer şekilde Murata ve ark. (19) yaptıkları bir çalışmada COX-2 overekspresyonunun çap, uzak metastaz, derece, invazyon derinliği ve damar invazyonu gibi parametrelerle ilişkisinin olmadığını göstermişlerdir. Koga ve ark. (20) mide kanserlerinde COX-2 ekspresyonu ile evre, tümör histolojisi ve vasküler invazyon arasında bir ilişki olmadığını savunmuşlardır. Bu yüzden COX-2 ekspresyonunun bağımsız bir prognostik faktör olmadığını öne sürmüşlerdir.

Tatsuguchi ve ark. (21) gastrik karsinom olgularında COX-2 ekspresyonu ile yaş, lenf nodu metastazı ve serozal invazyon arasında doğru orantılı bir ilişki saptamışlardır. Bu yüzden sağkalımı belirlemede COX-2'nin bağımsız bir prognostik faktör

olduğunu belirtmişlerdir. Aynı çalışmada COX-2'nin anjiyogenezisi artırarak ve apoptozisi inhibe ederek kanser gelişimine yardımcı olduğu vurgulanmıştır.

Murata ve ark. (19) ise erken gastrik karsinomlu olgularda komşu mukozada COX-2 protein ekspresyonunun daha yüksek olduğunu gözlemişlerdir. Uefuji ve ark. (22) immunblot analizi ile normal gastrik mukozada sporadik COX-2 reaksiyonu olduğunu saptamışlardır. Aynı çalışmada COX-2 ekspresyonu ile tümör evresi ve prognozu arasında herhangi bir ilişki bulunmamıştır. Bu çalışmada COX-2 ekspresyonu ile kanser gelişimi arasında belirgin bir ilişki saptanmamıştır.

COX-2 mRNA, granülasyon dokusu ve mide ülserlerinin akut fazında artmaktadır. Helikobakter pilori (H. pilori) gastritinde lamina propriayı infiltre eden iltihabi hücreler ile fibroblastlarda COX-2 immün reaktivitesi mevcuttur. Tüm bu bulgular COX-2'nin doku tamirinde de rol aldığını gösterir (23). Bilindiği üzere 1994'den bu yana H. pilori mide kanser etiyopatogenezinde rol alan bir numaralı karsinojen olarak kabul edilmektedir. Son yıllarda yapılan araştırmalarda mide mukozasında H. pilori'nin COX-2 ekspresyonunu arttırdığı bulunmuştur (24,25). COX-2 ekspresyonunun, intestinal metaplazi ve kanser hücrelerinde sınırlı olup olmadığı konusu çok net değildir. Sung ve ark. (24) H. pilori ile ilişkili kronik aktif gastrit ve intestinal metaplazi olgularında epitelial ve stromal hücrelerde COX-2 ekspresyonu izlendiğini bildirmişlerdir. Kronik aktif gastrit, gastrik atrofi, intestinal metaplazi ve gastrik adenokarsinom olgularında COX-2 boyanması açısından anlamlı bir fark izlenmemişlerdir.

Biz çalışmamızda COX-2 ekspresyonunun normal mukozada %96,6, karsinom grubunda %87,8 olduğunu gördük. Mukozadaki COX-2 boyanma derecesi tümördekine göre daha yüksekti. Ancak aralarında istatistiksel olarak fark izlenmedi. Bu bulgular Sung ve ark.'nın (24) görüşünü desteklemektedir. Damar invazyonu pozitif olguların metastatik lenf nodunda COX-2 ile boyanma derecesi damar invazyonu negatif olgulara göre daha yüksek idi. Aralarındaki bu ilişki istatistiksel olarak anlamlıydı. Literatürde lenf nodlarındaki metastaz odağında COX-2 ekspresyonuna ilişkin çalışma bulunmamaktadır. Yaptığımız çalışmada, metastatik lenf nodundaki COX-2 derecesi ile tümör çapı, tümör derecesi, invazyon derinliği ve metastatik lenf nodu sayısı gibi parametreler arasında istatistiksel olarak anlamlı bir ilişki bulunmadı.

Çalışmamızda COX-2'nin normal mukozada tümöre göre daha fazla eksprese olmasının iki sebebi olduğuna inanmaktayız: Birincisi, kontrol grubunu mide kanserli hastaların normal mukozasından seçtik. Literatürde bazı çalışmalardaki kontrol grubu, mide kanseri olmayan tamamen sağlıklı gönüllülerden oluşmaktadır. Tümöre komşu mukoza kronik gastrit, atrofik gastrit, intestinal metaplazi, ülser, rejeneratif atipi, displazi gibi değişiklikler içermektedir. Çalışmamızda COX-2 ekspresyonunu mukozada daha yüksek oranda izleme nedenimiz tümör gelişimi öncesindeki enflamatuvar süreç ile ilişkili olabilir. Bu hipotezi güçlendirmek için daha geniş serileri içeren çalışmalar yapılması gerektiğini düşünüyoruz. İkincisi, COX-2 ekspresyonunun karsinogenezis erken dönemlerinde tümöre komşu mukozada tümör hücrelerine karşı lokal immüniteyi sağlamak amacıyla arttığı, tümör oluştuktan sonra da overekspresyonun azaldığı ihtimali üzerinde durmaktayız. Ancak bizim çalışmamızda intraepitelyal neoplazi ve erken gastrik karsinom içeren olgu sayımız kısıtlıydı. Bu hipotezi desteklemek için daha fazla sayıda olgu içeren, daha kapsamlı ileri çalışmalara gereksinim vardır.

VEGF ailesi endotel hücrelerinin büyümesini regüle eden büyüme faktörlerindedir. Kolorektal karsinomlarda ilk olarak Brown ve ark. (26) in situ hibridizasyon yöntemiyle malign epitelyal hücrelerin kuvvetli bir şekilde VEGF mRNA eksprese ettiğini, immünohistokimyasal olarak da tümör hücrelerinin VEGF ile kuvvetli boyandığını göstermişlerdir. Niki ve ark. (27) 2000 yılında yayınladıkları bir makalede VEGF-C ve VEGF-D mRNA seviyelerinin normal akciğer dokusunda tümöre kıyasla daha yüksek olduğunu bulmuşlardır. Bu iki büyüme faktörünün normal akciğer damarlanmasının homeostazında rolleri olabileceğini düşünmüşlerdir. George ve ark. (28) yaptıkları çalışma ile VEGF-D mRNA ekspresyonun kolorektal karsinom ve poliplerde normal mukozaya göre daha düşük olduğunu saptamışlardır.

Berse ve ark. (29) in situ hibridizasyon yöntemi ile akciğer, karaciğer, böbrek, adrenal bez, kalp ve mide mukozası gibi pek çok organda VEGF geninin eksprese edildiğini göstermişlerdir. Bu organlarda VEGF mRNA ekspresyonundaki belirgin artışın mikrovasküler geçirgenliği düzenleyerek, artıkların uzaklaştırılmasında ve doku beslenmesinde temel rolü olduğunu düşündürmüştür. Tümörsüz dokuda VEGF mRNA'nın bulunması normal fizyolojik

süreçte VEGF'nin rolü olduğunu desteklemiştir. Normal mikrosirkülasyonda permeabilitenin düzenlenmesinde rolü olabileceği hipotezini öne sürmüşlerdir. Bu hipoteze göre; VEGF mikrovasküler geçirgenliği düzenlerken, aynı zamanda normal dokuların endotel hücre artışından da sorumlu olabilir. Ayrıca embriyonik gelişim, iyileşme ve neoplazilerdeki yeni damar gelişiminde de rolü olabilir. Ballie ve ark. (30) tümöre komşu normal bronşial epitelde ve stromal hücrelerde güçlü VEGF ekspresyonu olduğunu görmüşlerdir. Bizim çalışmamızda normal mukoza karsinom grubuna kıyasla VEGF ile daha yüksek oranda pozitiflik gösterdi. Aralarındaki bu fark istatistiksel olarak da anlamlıydı. VEGF'nin tümöre kıyasla mukozada daha yüksek oranda eksprese olması bize VEGF'nin normal mide damarlanmasının homeostazında rolü olabileceğini düşündürmektedir.

Bir çok solid neoplazide anjiyogenezis araştırma konusu olmuş ve tümör progresyonunda önemli rol oynadığı gösterilmiştir. Meme kanserlerinde anjiyogenezisin, metastaz yeteneği ile ilişkili olduğu, tümörün metastatik potansiyelinin belirlenmesinde ve antianjiyogenik tedavi alacak hastaların seçiminde önemli olduğu gösterilmiştir. İnvaziv meme karsinomlarında anjiyogenezis hem aksiller lenf düğümü metastazı hem de uzak metastazın bağımsız bir göstergesi olarak bulunmuştur (6).

Transmembran protein olan CD34, endotelial hücrelerin yüzeyinde bulunur. Lenfohematopoetik progenitör hücreler, küçük damarlar, embriyonik fibroblastlar, perivasküler stromal hücreler gibi farklı mezenkimal hücreleri de boyadığı için özgüllüğü sınırlıdır (31).

Kumar ve ark. (32) anti-CD34 antikorumun tümörle ilişkili endotel hücrelerinin gösterilmesi için ideal olmadığını bildirmişlerdir. Meme kanserlerinde anti-CD105 antikoru kullanılarak ölçülen MVD'nin postoperatif yaşam süresi ile ilişkili olduğunu, ancak anti-CD34 antikoru ile ölçülenin ilişkili olmadığını belirtmişlerdir.

Ding ve ark. (33) CD34'ün tümöral anjiyogeneziste önemli bir rolü olmayabileceğini ifade etmişler, CD34 kullanılarak yapılan klinikopatolojik araştırmalarda MVD ve tümör progresyonu arasında tutarsız sonuçlar çıkabileceğini vurgulamışlardır. CD34'ün hem benign hem de malign süreçle ilişkili gastrik lezyonlarda mikrodamarlarda güçlü bir şekilde eksprese edildiğini; CD34 ile ölçülen MVD'nin lenfovasküler invazyon ve

uzak metastazla ilişkisi olmadığını, ancak CD105 ile ölçülen MVD'nin bu parametrelerle ilişkisi olduğunu tespit etmişlerdir.

Bazı çalışmalarda VEGF ekspresyonunun vaskülarite ile korele olduğu, bazı çalışmalarda da korele olmadığı iddia edilmiştir. Ballie ve ark. (30) VEGF ile MVD arasında bir ilişki bulamamışlardır. Ayrıca akciğer ve meme tümörlerinde von Willebrand faktör, CD34, CD31 gibi antikorlarla ölçülen MVD değerinin anjiyogenezisi yansıtmadığı görüşüne varmışlardır. Valente ve ark. (34) sinonazal karsinomlarda MVD ile VEGF ekspresyonu arasında pozitif bir korelasyon saptamışlardır.

Shi ve ark. (35) ise mide kanserlerinde COX-2 ekspresyonu ile VEGF ve MVD arasında ilişki olduğunu öne sürmüşlerdir. Bu çalışmaya göre MVD değerleri COX-2 ve VEGF pozitif grupta daha yüksek iken, COX-2 ve VEGF negatif grupta daha düşüktür.

Li ve ark. (36) da gastrik karsinomlarda MVD ile COX-2 ekspresyonu arasında pozitif bir korelasyon olduğunu tespit etmişlerdir. Bu çalışmaya göre bu iki antite tümör çapı ve histolojik tip ile korelasyon göstermemekte, ancak lenf nodu metastazı ve invazyon derinliği ile korelasyon göstermektedir. Kawabe ve ark. (37) mide kanserlerinde COX-2 ile VEGF ekspresyonu arasında herhangi bir korelasyon saptamamışlardır.

Çalışmamızda kötü diferansiye karsinomlardaki MVD derecesi iyi ve orta diferansiye karsinoma göre anlamlı olarak yüksekti. Tümöral dokuda VEGF ekspresyonu ile MVD derecesi arasında pozitif bir korelasyon saptadık, ancak bu korelasyon istatistiksel olarak anlamlı değildi. Kawabe ve ark.'nın (37) sonuçlarına benzer şekilde COX-2 ve VEGF ekspresyonu ile MVD arasında anlamlı bir ilişki tespit etmedik. Çalışmamızda MVD derecesi, mukozada tümöre kıyasla daha fazla idi. Aralarındaki bu fark istatistiksel olarak da anlamlıydı.

Literatürdeki bazı çalışmalar MVD'nin prognozu gösteren iyi bir marker olduğunu iddia ederken, başka çalışmalarda da tam tersini savunmaktadır (38-40). Bize göre literatürdeki bu görüş farklılıklarının sebepleri şunlardır;

1. Tümör vaskülarizasyonunun niceliği, morfometrik yöntemlerle ölçülen kör bir kesitte gelişigüzel sayılan mikrodamar sayısına bağlıdır. Pek çok araştırmacı damar sayımını "hot spot" adını verdikleri damarlanmanın en yoğun olduğu

alanlarda yapmaktadır. Bu yöntemler damarların basısı ve kıvrımlanmaları gibi çeşitli faktörlerden etkilenmektedir,

2. "Hot spot" denilen damarlanmanın en yoğun olduğu alanın seçimi gözlemciye bağlı olduğu için hatalara neden olabilmektedir,

3. MVD sayımında farklı metod ve teknikler kullanılmaktadır,

4. MVD sayımında farklı panendotelial markerler kullanılmaktadır: CD31, CD34, von-Willebrand faktör, CD105 gibi.

Çalışmamızda mukozadaki MVD derecesini tümöre göre daha yüksek bulduğumuz için MVD derecesini ölçmede CD34'ün iyi bir antikor olmadığı sonucuna vardık. CD34 sadece yeni oluşan damarları değil, perivasküler stromal hücreler de dahil pek çok mezenkimal hücreyi boyuyor olabilir. Bunun yanısıra CD34 hem benign hem de malign dokudaki kan damarlarında eksprese edildiği için tümörle ilişkili endotelial hücreleri göstermede daha spesifik bir antikorun kullanılması daha yararlı olacaktır.

Sonuç

COX-2, VEGF ve CD34 antikorları ile mukozada tümöre kıyasla daha yüksek boyanma oranları elde ettik. VEGF ve CD34 ile bu korelasyonu istatistiksel olarak anlamlı da bulduk. COX-2, VEGF ve CD34 ekspresyonu arasında istatistiksel olarak anlamlı bir ilişki saptamadık. Lenf nodu COX-2, VEGF, MVD derecesi ile tümör çapı, tümör derecesi, invazyon derinliği, metastatik lenf nodu, uzak metastaz, sağkalım gibi parametreler arasında istatistiksel olarak anlamlı bir ilişki tespit etmedik.

Gözlemlerimize göre tümör heterojenitesi, değişik metodların kullanılması ve antikorların özgüllüğündeki farklılıklar bu uyumsuzluğa neden olabilecek faktörlerdir. Kullanılan metodları standardize ederek daha geniş, kapsamlı seriler ve ileri yöntemlerle daha net sonuçlara varabiliriz.

Etik

Etik Kurul Onayı: Çalışma için Afyon Kocatepe Üniversitesi Tıbbi Etik Kurulu'ndan onay alınmıştır, Hasta Onayı: Çalışma retrospektif olduğu için bilgilendirilmiş onam formu alınmamıştır. Hakem Değerlendirmesi: Editörler kurulu dışında olan kişiler tarafından değerlendirilmiştir.

Yazarlık Katkıları

Konsept: Özlem Ekici, Çiğdem Tokyol, Dizayn:

Çiğdem Tokyol, Fatma Aktepe, Fatma Hüsnüye Dilek, Veri Toplama veya İşleme: Önder Şahin, Dursun Ali Şahin, Analiz veya Yorumlama: Özlem Ekici, Çiğdem Tokyol, Literatür Arama: Özlem Ekici, Yazan: Özlem Ekici.

Çıkar Çatışması: Yazarlar bu makale ile ilgili olarak herhangi bir çıkar çatışması bildirmemiştir.

Finansal Destek: Bu çalışma Afyon Kocatepe Üniversitesi Bilimsel Araştırma Projeleri Komisyonu tarafından desteklenmiştir (07.TIP.21).

Kaynaklar

- Liu C, Crawford JM. The Gastrointestinal Tract. In: Kumar V, Abbas AK, Fausto N (eds). Robbins Pathologic Basis of Disease. 7th ed. China: Elsevier Saunders, 2005: 797-76.
- Rosai J. Gastrointestinal Tract. In: Rosai J (ed). Rosai and Ackerman's Surgical Pathology. 9th ed. Edinburgh: Mosby, 2004: 648-711.
- Göçmen E, Kocaoğlu H. Mide Kanseri Epidemiyolojisi. Türkiye Klinikleri Cerrahi Dergisi 2000; 15: 161-2.
- Kumar V, Abbas AK, Fausto N. Acute and Chronic Inflammation. In: Kumar V, Abbas AK, Fausto N (eds). Robbins Pathologic Basis of Disease. 7th ed. China: Elsevier Saunders, 2005: 47-86.
- Kumar V, Abbas AK, Fausto N. Neoplasia. In: Kumar V, Abbas AK, Fausto N (eds). Robbins Pathologic Basis of Disease. 7th ed. China: Elsevier Saunders, 2005: 269-342.
- Weidner N, Semole JP, Welch WR, Folkman J. Tumor angiogenesis and metastases correlation in invasive breast carcinoma. N Eng J Med 1991; 324: 1-8.
- Bosari S, Lee AK, De Lelli S, Willey BD, Heatly GJ, Silverman ML. Microvessel quantitation and prognosis in invasive breast carcinoma. Hum Pathol 1992; 23: 755-61.
- Kumar V, Abbas AK, Fausto N. Tissue Renewal and Repair: Regeneration, Healing, and Fibrosis. In: Kumar V, Abbas AK, Fausto N (eds). Robbins Pathologic Basis of Disease. 7th ed. China: Elsevier Saunders, 2005: 87-118.
- Topak N. Kolon karsinogenezisinde siklooksijenazların rolü. Uzmanlık Tezi, Afyonkarahisar: Afyon Kocatepe Üniversitesi Tıp Fakültesi Patoloji Anabilim Dalı, 2007.
- Folkman J, Watson K, Ingber D, Hanahan D. Induction of angiogenesis during the transition from hyperplasia to neoplasia. Nature 1989; 339: 58-61.
- Brooks P, Emery P, Evans JF. Interpreting the clinical significance of the differential inhibition of cyclooxygenase-2. Rheumatology 1999; 38: 779-88.
- Buskens CJ, Sivula A, Van Rees BP, Haglund C, Offerhaus GJ, van Lanschot JJ, et al. Comparison of cyclooxygenase-2 expression in adenocarcinomas of the gastric cardia and distal oesophagus. Gut 2003; 52: 1678-83.
- Bottone FG, Martinez JM, Alston-Mills B, Eling TE. Gene modulation by COX-1 and COX-2 specific inhibitors in human colorectal carcinoma cancer cells. Carcinogenesis 2004; 25: 349-57.
- Cheng T, Cao W, Wen R, Steinberg RH, Lavail MM. Prostaglandin E2 induces vascular endothelial growth factor expression and basic fibroblast growth factor mRNA expression in cultured rat Müller cells. Invest Ophthalmol Vis Sci 1998; 39: 581-91.
- Ben-Av P, Crofford LJ, Wilder RL, Hla T. Induction of vascular endothelial growth factor expression in synovial fibroblast by prostaglandin E and interleukin-1: A potential mechanism for inflammatory angiogenesis. FEBS Lett 1995; 372: 83-7.
- Han SL, Tang HJ, Hua YW, Ji SQ, Lin DX. Expression of COX-2 in stomach cancers and its relation to their biological features. Dig Surg 2003; 20: 107-14.
- Lim HY, Joo HJ, Choi JH, Yi JW, Yang MS, Cho DY, et al. Increased expression of cyclooxygenase-2 protein in human gastric carcinoma. Clin Cancer Res 2000; 6: 519-25.
- Fujita T, Matsui M, Takaku K, Vetake H, Ichikawa W, Taketo M, et al. Size and invasion dependent increase in cyclooxygenase 2 levels in human colorectal carcinomas. Cancer Res 1998; 58: 4823-6.
- Murata H, Kawano S, Tsuji S, Sawaoka H, Kimura Y, Shiozaki H, et al. Cyclooxygenase-2 overexpression enhances lymphatic invasion and metastasis in human gastric carcinoma. Am J Gastroenterol 1999; 94: 451-5.
- Koga T, Shibahara K, Kabashima A, Sumiyoshi Y, Kimura Y, Takahashi I, et al. Overexpression of cyclooxygenase-2 and tumor angiogenesis in human gastric cancer. Hepatogastroenterology 2004; 51: 1626-30.
- Tatsuguchi A, Matsui K, Shinji Y, Guidis K, Tsukui T, Kishida T, et al. Cyclooxygenase-2 expression correlates with angiogenesis and apoptosis in gastric cancer tissue. Hum Pathol 2004; 35: 488-95.
- Uefuji K, Ichikura T, Mochizuki H, Shinomiya N. Expression of cyclooxygenase-2 protein in gastric adenocarcinoma. J Surg Oncol 1998; 69: 168-72.
- Gudis K, Sakamoto C. The role of cyclooxygenase in gastric mucosal protection. Dig Dis Sci 2005; 50: 16-23.
- Sung JJ, Leung WK, Go MY, To KF. Cyclooxygenase-2 expression in helicobacter pylori-associated premalignant and malignant gastric lesions. Am J Pathol 2000; 157: 729-35.
- Tatsuguchi A, Sakamoto C, Wada K, Akamatsu T, Miyake K, Futagami S, Kishida T, Fukuda Y, Yamanaka N, Kobatashi N. Localisation of cyclooxygenase 2 in Helicobacter pylori related gastritis and gastric ulcer tissues in humans. Gut 2000; 46: 782-9.
- Brown LF, Guidi AJ, Schnitt SJ. Vascular permeability factor/vascular endothelial growth factor and vascular stroma formation in neoplasia: Insight from in situ hybridisation studies. J Histochem Cytochem 1998; 46: 569-75.
- Niki T, Iba S, Tokunou M, Yamada T, Matsuno Y, Hirohashi S. Expression of vascular endothelial growth factors A,B,C and D and their relationship to lymph node status in lung adenocarcinoma. Clin Cancer Res 2000; 6: 2431-9.
- George ML, Tutton MG, Jansen F, Arnaout A, Abulafi AM, Eccles SA. VEGF-A, VEGF-C and VEGF-D in colorectal cancer progression. Neoplasia 2001; 3: 420-7.
- Berse B, Brown LF, Water L, Dvorak HF, Senger DR. Vascular permeability factor (vascular endothelial growth factor) gene is expressed differentially in normal tissues, macrophages and tumors. Mol Biol Cell 1992; 3: 211-20.

30. Ballie R, Carlile J, Pendleton N, Schor AM. Prognostic value of vascular endothelial growth factor expression in non-small cell lung cancer. *J Clin Pathol* 2001; 54: 116-20.
31. Perrella G, Brusini P, Spelat R, Hossain P, Hopkinson A, Dua HS. Expression of haematopoietic stem cell markers CD133 and CD34 on human corneal keratocytes. *Br J Ophthalmol* 2007; 91: 94-9.
32. Kumar S, Ghellal A, Li C, Byrne G, Haboubi N, Wang JM, et al. Breast carcinoma: Vascular density determined using CD105 antibody correlates with tumor prognosis. *Cancer Res* 1999; 59: 856-61.
33. Ding S, Li C, Lin S, Yang Y, Liu D, Han Y, et al. Comparative evaluation of microvessel density determined by CD34 or CD105 in benign and malignant gastric lesions. *Hum Pathol* 2006; 37: 861-6.
34. Valente G, Mamo C, Bena A, Btechn EP, Cavaliere BS, Comino A, Palestro G, Isidoro C, Beatrice F. Prognostic significance of microvessel density and vascular endothelial growth factor expression in sinonasal carcinomas. *Hum Pathol* 2006; 37: 391-400.
35. Shi H, Xu JM, Hu NZ, Xie H. Prognostic significance of expression of Cyclooxygenase-2 and vascular endothelial growth factor in human gastric carcinoma. *World J Gastroenterol* 2003; 9: 1421-6.
36. Li XH, Chang XM, Song ZJ, He SX. Correlation between expression of cyclooxygenase-2 and angiogenesis in human adenocarcinoma. *World J Gastroenterol* 2003; 9: 674-7.
37. Kawabe A, Shimada Y, Uchida S, Maeda M, Yamaski S, Kato M, et al. Expression of cyclooxygenase-2 in primary and remnant gastric carcinoma: Comparing it with p53 accumulation, helicobacter pylori infection and vascular endothelial growth factor expression. *J Surg Oncol* 2002; 80: 79-88.
38. Yano T, Tanikawa S, Fujie T, Masutani M, Horie T. Vascular endothelial growth factor expression and neovascularisation in non-small cell lung cancer. *Eur J Cancer* 2000; 36: 601-9.
39. Tanaka F, Otake Y, Yanagihara K, Kawano Y, Miyahara R, Li M, Yamada T, Hanaoka N, Inui K, Wada H. Evaluation of angiogenesis in non-small cell lung cancer: Comparison between anti-CD34 antibody and anti-CD105 antibody. *Clin Cancer Res* 2001; 7: 3410-5.
40. Chandrachud LM, Pendleton N, Chisholm D, Horan MA, Schor AM. Relationship between vascularity, age and survival in non-small-cell lung cancer. *Br J Cancer* 1997; 76: 1367-75.