

Yenidoğan Döneminde Görülen Ağır Kalp Yetmezliğinin Ender Bir Nedeni: Galen Veni Anevrizmal Malformasyonu

A Rare Cause of Severe Heart Failure in the Neonatal Period: Vein of Galen Aneurysmal Malformation

Arzu AKDAĞ, Bayram Ali DORUM

Bursa Şevket Yılmaz Eğitim ve Araştırma Hastanesi, Çocuk Sağlığı ve Hastalıkları Kliniği, Bursa, Türkiye



ÖZET

Galen Veni anevrizmal malformasyonu nadir görülen konjenital bir malformasyondur. Tüm damarsal malformasyonların %1'ini oluşturmakla birlikte çocukluk çağında bu oran %30'a ulaşmaktadır. Yenidoğan döneminde genellikle yüksek debili kalp yetmezliği ile bulgu verir. Daha az oranda kitle etkisiyle ilerleyici nörolojik bozukluklara ve hidrosefaliye yol açabilir. Erken yenidoğan döneminde bulgu verdiğinde ölüm oranları yüksektir. Tedavi multidisipliner yaklaşım gerektirir. Günümüzdeki tedavi seçeneği endovasküler embolizasyon olup özellikle erken dönemde yapılırsa hayat kurtarıcı olabilir. Yazıda doğumdan hemen sonra kalp yetmezliği bulguları ile kliniğimizde tanı alan bir yenidoğan olgu sunuldu.

Anahtar Sözcükler: Galen Veni anevrizmal malformasyonu, Yenidoğan, Yüksek debili kalp yetmezliği

ABSTRACT

The vein of Galen aneurysmal malformation is rare congenital vascular malformation. Abnormalities of the vein of Galen account for 1% of all vascular arteriovenous malformations and around 30% of all vascular malformations in the pediatric population. It usually manifests in the newborn period with high-output cardiac failure. It can also cause mass effect leading to progressive neurological impairment and can result in hydrocephalus. The death rate is higher in those who present early in the neonatal period. The management of this condition requires a multidisciplinary approach. The current treatment of choice is endovascular embolization and can be life-saving, especially when used in the early period. The management of this condition requires a multidisciplinary approach. We report a female newborn with a vein of Galen aneurysmal malformation who presented with cardiac failure immediately after birth.

Key Words: Vein of Galen aneurysmal malformation, Newborn, High-output cardiac failure

GİRİŞ

Galen Veni anevrizmal malformasyonu (GVAM), beyin ön ve orta bölümlerinin posterior serebral fossadaki sinüslere drenajını sağlayan galen veninin arteriovenöz fistüle bağlı genişlemesi ile ortaya çıkan konjenital intrakranial bir malformasyondur (1,2). Görülme sıklığı 1/25000'den daha az orandadır. Tüm vasküler malformasyonların %1'ini oluşturmakla birlikte çocukluk çağında bu oran %30'a ulaşmaktadır (1).

Yenidoğan döneminde %95 oranında geniş ve sürekli sistemik şant nedeniyle yüksek debili kalp yetmezliği ile kendini gösterirken, %5 oranında ise hidrosefali, intraventriküler veya subaraknoid kanama ile bulgu verebilmektedir (2). Bu hastalar erken tedavi edilmediklerinde yüksek oranda mortalite ve morbidite ile sonuçlanabilmektedir (3,4). Prenatal veya postnatal erken dönemde tanı ve etkin tedavi hayati önem taşımaktadır. Günümüzde girişimsel nöroradyoloji ve embolizasyon yöntemlerinin

kullanılması ile bu hastalardaki ölüm oranı belirgin olarak azalmıştır (5-7).

Burada GVAM'a bağlı ağır kalp yetmezliği ile yenidoğan yoğun bakım servisine yatırılan ve girişimsel tedavinin yapılacağı merkeze sevki gerçekleşene kadar kaybedilen bir olgu sunulmaktadır. Erken dönemde kalp yetersizliğinin ayırıcı tanısında GVAM'a dikkat çekilmek istenmiştir. Ayrıca antenatal dönemde bu hastalar tanı alabildikleri takdirde doğum öncesi tedavi edilebileceği ve mortalite riskinin azalabileceği vurgulanmak istenmiştir.

OLGU

Yirmi dokuz yaşındaki annenin 3. gebeliğinden 3. yaşayan bebeği olarak, 38. gebelik haftasında sezeryan ile doğurtulan kız

hastanın Apgar skoru sırayla 1 ve 5. dakikada 7 ve 9 olarak değerlendirildi. Prenatal dönemde takipsiz olan hastanın soygeçmişinde özellik yoktu. Hastanın ağırlığı 3240 gr (25.p), boyu 50 cm (50.p) ve baş çevresi 36 cm (25.p) olarak saptandı. Fizik bakışında patolojik bulgu olarak takipneik (dakika solunum sayısı 72), hafif interkostal ve subkostal çekilmesi saptandı. Kardiyovasküler sistem muayenesinde en iyi sternumun sol tarafında duyulan 3/6 sistolik üfürümü ve hiperdinamik prekordiyumu tespit edildi. Periferik nabızları belirgin olan olgunun karın muayenesinde midklaviküler hatta kosta kavsi kenarından itibaren 4 cm karaciğer ele geliyordu.

Olgu bu bulgular ile solunum sıkıntısı, doğumsal kalp hastalığı ön tanılarıyla yenidoğan yoğun bakım ünitesine yatırıldı. Damar yolu açılıp sıvı tedavisi başlandı ve başlık ile oksijen verildi. Yapılan tetkiklerinde tam kan sayımında trombositopeni (PLT: 72000/mm³) dışında özellik yoktu. Kan gazı, serum elektrolitleri, koagülasyon testleri, karaciğer ve böbrek fonksiyon testleri normal olarak değerlendirildi.

Telekardiyografisinde kardiyomegali (Kardiyotorasik indeks: 0.7) mevcuttu. Ekokardiyografik değerlendirme sonucu geniş patent duktus arteriozus (PDA), patent foramen ovale (PFO), sağ atrium ve ventrikülde genişleme ve hipertrofi, vena kava superior akımında artış ve ana pulmoner arterde genişleme görüldü. Bunun üzerine hastaya digoksin, kaptopril ve furosemid tedavileri başlandı. Ekokardiyografideki patolojiler ile açıklanamayan hipervolemik kalp yetmezliği bulguları nedeniyle hastada periferik şant olabileceği düşünülerek transfontanel ultrasonografi (USG) ve doppler USG yapıldı. Ultrasonografide 3. ventrikül düzeyinde orta hattan sağa uzanan 42x67 mm çapında, ventriküllerde dilatasyona ve sağ ventrikülde basıya bağlı itilmeye yol açan aneikoik lezyon saptandı. Doppler USG'de venöz akım saptanan olguda intrakranial arteriovenöz malformasyon (AVM) açısından kranial MR görüntülemesi yapıldı ve 56x53 mm boyutlarında GVAM ile uyumlu görünüm saptandı (Şekil 1, 2). Bunun yanında beyaz cevherde iskemi ve kanamaya ait olabilecek sinyal değişiklikleri görüldü. Ayrıca galen venin anteriorunda 12 mm kalınlıkta tromboz ya da kanama alanına ait olabilecek sinyal değişikliği dikkati çekti.

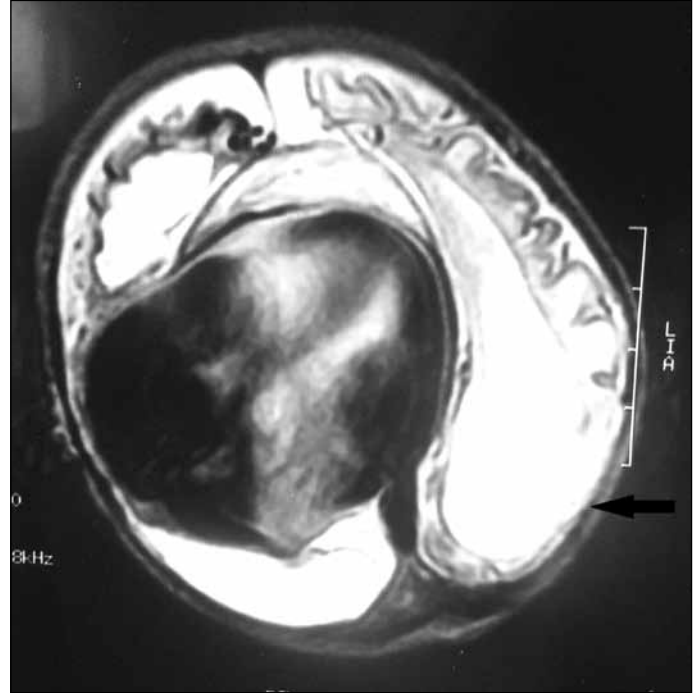
Hastanın uygun cerrahi girişimin yapılabileceği merkeze sevki planlandı. Postnatal 4. gün solunum sıkıntısı artan hasta mekanik ventilatöre bağlandı. Trombositopeni derinleşip koagülasyon testlerinde bozulma olunca replasman tedavisi verildi. Takibinde tedaviye dirençli konvülsiyonları gelişen olgunun uygun destek tedavisine rağmen genel durumu giderek kötüleşti ve postnatal 13. gün kaybedildi.

TARTIŞMA

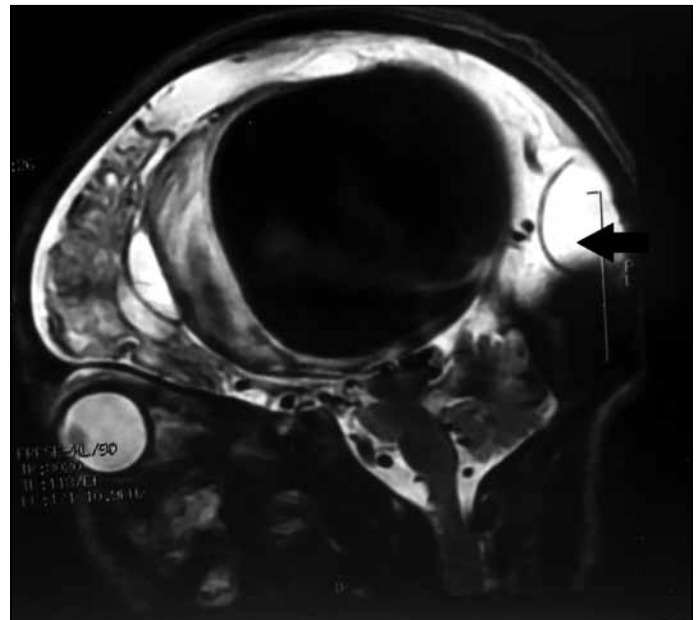
Periferik AVM'lar yenidoğan döneminde kalp yetmezliğinin ender sebeplerinden birisidir. Bunlardan biri olan GVAM'ın etiyolojisi tam olarak bilinmemektedir (2). Talamositrat ve koroid venlerin birleşmesinden oluşan internal serebral venlerin oluşturduğu

Galen veni, ince duvarlı, yaklaşık 1 cm uzunluğunda derin serebral bir vendir. Dört anatomik varyasyonu tanımlanmıştır (3). Yenidoğan döneminde semptomatik olan tip 3 çok sayıda besleyici damarla ilişkili fistülož bağlantılar içeren, yüksek debili kan akımı olan bir lezyondur (3).

Prenatal görüntüleme yöntemleriyle tanısı konabilen bu konjenital anomali fetüste kalp yetmezliğine yol açmamaktadır (8). Bunun nedeni kardiyak atımın çoğunu alan düşük basınçlı



Şekil 1: Kranial manyetik rezonans görüntülemesinde Galen Veni anevrizmal malformasyonunun görünümü.



Şekil 2: Kranial manyetik rezonans görüntülemesinde sagittal kesitte Galen Veni anevrizması görünümü.

uteroplasental dolaşımın, yine düşük dirençli GVAM'da yüksek miktarda soldan sağa şanti engellemesidir. Doğum sonrası değişen basınçlar ve artan serebral kan akımı nedeniyle kalpten pompalanan yüksek miktarda kan GVAM'dan sağ kalbe geri dönerek volüm ve basınç artışına yol açmaktadır. Bu durumda duktus açık kalmakta ve artan basınç pulmoner hipertansiyona yol açarak durumu daha da kötüleştirmektedir (9,10). Arteriyel ve koroner hipoksemi miyokardial iskemiye neden olmakta ve bu ise kalp yetmezliğini şiddetlendirmektedir. GVAM'a bağlı kalp yetmezliği bu nedenle kardiyak nedenli kalp yetmezliklerine göre daha ağır seyretmektedir. Genellikle agresif medikal tedaviye rağmen girişimsel tedavi yapılmadan stabilizasyon çok zor olduğundan bu dönemde ağır kalp yetmezliği girişim için engel değildir (11).

Hastalar doğumu takiben dirençli, ilerleyici konjestif kalp yetmezliği semptomları ile bulgu verirler. Canlı üst ekstremité nabızlarına karşı zayıf alt ekstremité nabızları, hepatomegali, akciğerde raller, artan basınca bağlı açık kalan duktus üfürümü saptanan bulgulardır. Fontanel üzerinde üfürüm saptanabilir. AVM'un büyüklüğüne bağlı olarak kitle etkisi sonucu hidrosefali, konvülsiyon gibi nörolojik bulgular ortaya çıkabilir ve yaşayan olgularda periventriküler lökomalazi görülebilir (4). Yenidoğan döneminde semptomatik olmamış lezyonlar ileriki dönemlerde nöromotor gelişme geriliği, konvülsiyonlar, baş ağrısı ve subaraknoid kanama gibi semptom ve bulgularla karşımıza çıkabilir (12). Antenatal dönemde takipsiz olan hastamızda klinik olarak doğumu takip eden saatler içerisinde kalp yetmezliği bulguları gelişmiştir. Ekokardiografi incelemesinde saptanan kardiyak anatomik bulgular ile açıklanamayacak yüksek debili kalp yetmezliği olan hastamızda arteriovenöz fistül düşünülmüş ve en sık neden olan intrakranial malformasyonlara yönelik yapılan transfontanel USG'de her iki ventrikülü dilate eden ve iten supratentorial kitle saptanmıştır. Yapılan doppler USG ile kitle içinde akım saptanarak GVAM düşünülmüştür. Kesin tanı ise kranial MR görüntüleme ile konulmuştur.

Bu hastalarda, kalp yetmezliği nadiren medikal tedavi ile kontrol altına alınabilmektedir. Günümüzde endovasküler embolizasyon yöntemi seçilen girişimsel tedavi yöntemidir (5-7). Bu işlemler için femoral ve umbilikal damarlar kullanılabilir. Ancak ülkemizde bu girişimsel tedavi yöntemleri sınırlı merkezlerde yapılabilmektedir. Endovasküler girişimlerin başarısız olduğu olgularda son seçenek olarak yüksek mortalitesi olan (%90) cerrahi kipleme yöntemi denenebilmektedir (11). Olgumuzda medikal tedavi ile kalp yetmezliği kısmen kontrol edilebilmiş ve ileri bir merkeze sevki planlanmıştır. Ancak hastamız girişimsel tedavinin uygulanacağı merkeze transferi öncesi dirençli konvülsiyonlar ve multiorgan yetmezliği sonucu kaybedilmiştir.

Yaşayan hastaların prognozu, kalp yetmezliğinin medikal tedavi veya girişimsel işlem sonrası erken dönemde kontrol altına alındığı yenidoğanlarda daha iyidir. Mitchell ve ark. (9) bu hastaların %60'ının normal nörolojik gelişim gösterdiğini bildirmişlerdir. Tedavi öncesi çoklu organ yetmezliği gelişen olgularda ise nörogelişimsel sonuçlar oldukça kötüdür. Yenidoğan dö-

minde yüksek debili kalp yetmezliği bulguları ile tanı alan GVAM olgularında medikal tedaviye rağmen multiorgan yetmezliği gelişebilmektedir. Tanı ve tedavi yöntemlerindeki tüm gelişmelere rağmen mortalite ve morbidite oranları halen yüksektir.

SONUÇ

Doğum sonrası erken dönemde birincil kardiyak nedenli olmayan ağır yüksek debili kalp yetmezliği bulgusu olan yenidoğanlarda başta intrakranial olmak üzere arteriovenöz fistüller mutlaka akılda tutulmalıdır. Bu hastalar için erken girişimsel tedavi hayat kurtarıcı olmaktadır. Bu yüzden prenatal tanı alan olgular, sonrasında yaşanabilecek stabilizasyon ve transfer güçlüklerinden dolayı, doğum için girişimsel işlemin yapılabileceği bir merkeze yönlendirilmelidir.

KAYNAKLAR

1. Hassan T, Nassar M, Elghandour M. Vein of Galen aneurysms: Presentation and endovascular management. *Pediatr Neurosurg* 2010;46:427-34.
2. Gupta AK, Varma DR. Vein of Galen malformations: Review. *Neurol India* 2004;52:43-53.
3. Yasargil MG. *Microneurosurgery III B*. New York: Thieme Medical Publishers, 1988:323-57.
4. Lasjaunias P, Hui F, Zerah M, Garcia-Monaco R, Malherbe V, Rodesch G, et al. Cerebral arteriovenous malformations in children: Management of 179 consecutive cases and review of the literature. *Childs Nerv Syst* 1995;11:66-79.
5. Frawley GP, Dargaville PA, Mitchell PJ, Tress BM, Loughnan P. Clinical course and medical management of neonates with severe cardiac failure related to vein of Galen malformation. *Arch Dis Child Fetal Neonatal Ed* 2002;87:F144-9.
6. McSweeney N, Brew S, Bhate S, Cox T, Roebuck DJ, Ganesan V. Management and outcome of vein of Galen malformation. *Arch Dis Child* 2010;95:903-9.
7. Jones BV, Ball WS, Tomsick TA, Millard J, Crone KR. Vein of Galen aneurysmal malformation: Diagnosis and treatment of 13 children with extended clinical follow-up. *AJNR Am J Neuroradiol* 2002;23:1717-24.
8. McConnell ME, Aronin P, Vitek JJ. Congestive heart failure in neonates due to intracranial arteriovenous malformation: Endovascular treatment. *Pediatr Cardiol* 1993;14:102-6.
9. Mitchell PJ, Rosenfeld JV, Dargaville P, Loughnan P, Ditchfield MR, Frawley G, et al. Endovascular management of vein of Galen aneurysmal malformations presenting in the neonatal period. *AJNR Am J Neuroradiol* 2001;22:1403-9.
10. Patton DJ, Fouron JC. Cerebral arteriovenous malformation: Prenatal and postnatal central blood flow dynamics. *Pediatr Cardiol* 1995;16:141-4.
11. Tekşam Ö, Çekirge S, Yiğit Ş, Karagöz T, Yurdakök M. Bir yenidoğanda ağır kalp yetmezliğine neden olan Galen ven anevrizmasının transumbilikal yolla embolizasyonu. *Çocuk Sağlığı ve Hastalıkları Dergisi* 2005;48:168-74.
12. Meral C, Karademir F, Kul M, Aydınöz S, Süleymenoğlu S, Kemer S, et al. Galen Ven anevrizmalı bir yenidoğan. *Gülhane Tıp Dergisi* 2011;53:208-10.