

PREMATÜRE BİR BEBEKTE MİDE PERFORASYONU

GASTRIC PERFORATION IN A PREMATURE BABY

Didem ALİEFENDİOĞLU¹, Tutku SOYER², Ahmet Murat ÇAKMAK²

¹Kırıkkale Üniversitesi Tıp Fakültesi, Çocuk Sağlığı ve Hastalıkları AD, Neonatoloji Bilim Dalı, KIRIKKALE

²Kırıkkale Üniversitesi Tıp Fakültesi, Çocuk Cerrahisi AD, KIRIKKALE

Yazışma Adresi
Dr. Didem ALİEFENDİOĞLU
Çiğdem Mah. Park Sitesi 18/15
06530 Balgat, ANKARA.
E-posta:
didem.aliefendioglu@gmail.com

ÖZET

Yenidoğanda mide perforasyonu sıklıkla prematüre bebeklerde gözlenen, nadir ve yaşamı tehdit eden bir sorundur. Burada mide perforasyonu saptanan prematüre bir bebek sunulmuş ve yenidoğanda mide perforasyonlarının klinik özellikleri, tanı ve tedavi yöntemleri tartışılmıştır
Anahtar Sözcükler: Mide perforasyonu, prematüre, yenidoğan

ABSTRACT

Gastric perforation is a rare but life threatening problem that frequently encountered in premature babies. Here in, a premature baby with gastric perforation is presented to discuss the clinical features, diagnosis and treatment modalities of neonatal gastric perforations.
Key words: Gastric perforation, prematurity, newborn

GİRİŞ

Mide perforasyonu, yenidoğan döneminde, sıklıkla prematüre bebeklerde görülen ciddi ve yaşamı tehdit eden bir sorundur. İlk kez 1825'te Siebold tarafından tanımlanmasından bu yana literatürde çok sayıda olgu tanımlanmıştır (1). Patogenezi farklı mekanizmalar öne sürülmektedir. İlk görüş gastrointestinal sorunun eşlik etmediği, doğumsal gastrik müsküler ageneziye bağlı olarak kendiliğinden oluştuğu şeklindedir (2). Shaw doğumsal kas tabakası agenezisinden farklı olarak artmış gastrik basınca bağlı mekanik rüptürle oluştuğu görüşünü öne sürmüştür, Holgerson ise bu olgulardaki histolojik bulgulara dayanarak perforasyonun hemen yanındaki kas yokluğunun nonspesifik bir bulgu olduğunu ve muhtemelen bir retraksiyon, agenezi bulgusundan ziyade, artmış intragastrik basınç nedeniyle midenin basitçe yırtılması sonucunda oluşmuş olabileceğini öngörmüştür (3,4). Touloukian ve arkadaşları ise, bu tabloya yenidoğan döneminde ortaya çıkan iskeminin neden olabileceği vasküler teoriyi öne

sürmüşlerdir (5). Bu nedenle varolan bir sorunun eşlik ettiği olgular yanı sıra herhangi bir etyolojik faktörle ilişkilendirilemeyen ve spontan/idiopatik olarak kabul edilen olgular da bulunmaktadır. Mortalite erken tanı ve uygun cerrahi girişim sayesinde yıllar içinde azalmakla birlikte eşlik eden ve çoklu organ yetmezliğine yol açan sorunların varlığı nedeniyle halen yüksek seyretmektedir.

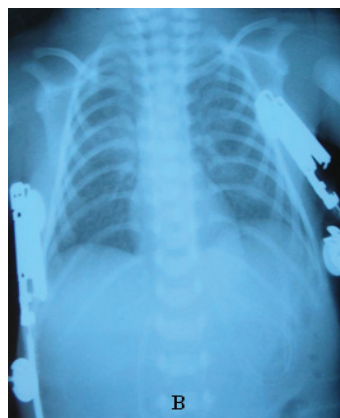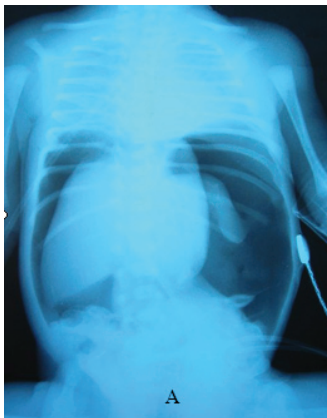
Şimdiye dek yenidoğan mide perforasyonları ile ilgili birçok olgu tanımlanmakla birlikte nedenleri ve oluş şekillerine yönelik literatür bilgilerindeki karışıklık devam etmektedir. Bu nedenle, burada sunulan olgu nedeniyle literatür bilgileri gözden geçirilmiş ve ortak özellikler tartışılmak istenmiştir.

OLGU SUNUMU

35 yaşındaki annenin dördüncü gebeliğinden ablasyo plasenta nedeniyle sezaryen ile 30 haftalık olarak doğan ve birinci ve beşinci dakikadaki Apgar puanları sırasıyla 6, 8 olan, bebek Yenidoğan Yoğun Bakım Ünitesi'nde izleme alındı. Fizik incelemesinde, ağırlığı 1480 g (%50-75); boyu 42 cm (%75) ve baş çevresi 28.5 cm (%25) idi. Respiratuvar distres sendromu (RDS) nedeniyle öncelikle nazal CPAP'e alınan, ardından sürfaktan verilerek SIMV modunda solunumuna destek olunan bebek ikinci günde ekstübe edilerek yeniden Nazal CPAP uygulamasına geçildi. Orogastrik sonda aracılığıyla anne sütü ile beslenen ve genel durumu iyi olan bebeğin doğumdan sonraki 64. saatinde aniden karın şişliği, genel durum bozukluğu ve belirgin solunum sıkıntısı ortaya çıktı.

Laboratuvar incelemesinde tam kan sayımı ve periferik yayma bulguları yanı sıra sedimentasyon hızı ve C-reaktif protein düzeyleri de normal olarak saptandı, kan kültürü alındı. Direkt karın grafisinde diyafram altında serbest hava gözlenmesi üzerine mide ya da bağırsaklarda perforasyon düşünüldü (Şekil 1A). Doğumdan sonraki 72. saatte yapılan laparotomide mide ön yüzünde, kardiyada yaklaşık 2 cm'lik perforasyon alanı izlendi. Uygun şekilde onarımı yapıldıktan sonra Treitz ligamentinin 40 cm aşağısına beslenme amaçlı tüp jejunostomi yerleştirildi.

Sonraki klinik izleminde genel durumu orta-iyi arasında seyreden bebek, jejunostomiden anne sütü ile beslenmeye başlandı. İzleminin 12. gününde solunum çabasında artış, karın şişliği ve karaciğer büyümesi saptanan hastanın tam kan sayımı incelemesinde anemi ve hafif trombositopeni saptandı. Ameliyat sonrasında çekilen karın grafisinde özellik yoktu (Şekil 1B). Sepsis, nekrotizan enterokolit (NEK), ve bağırsak tıkanık-



Şekil 1 A-B: Klinik bulgular ortaya çıktığında çekilen ve karın içinde yaygın serbest havanın (masif pnömo-peritoneumun) görüldüğü karın grafisi (A). Ameliyat sonrasında çekilen karın grafisi (B).

lığı şüphesiyle enteral beslenmesi kesilen hastaya ikili antibiyotik kombinasyonu yanısıra ornidazol başlandı ve pentaglobulin verildi. Genel durumu giderek bozulan, karın şişliği artan ve hepatomegalisi belirginleşen hastada mide-bağırsak sisteminden kanama gözlemlendi. Bu dönemde yapılan laboratuvar incelemesinde anemi, trombositopeni, hipoalbuminemi, hiperferritinemi, PT/PTT uzunluğu saptandı. Kanamaları kontrol altına alınamayan bebek yatışının 19. gününde kaybedildi.

TARTIŞMA

Prematüre ve erkek bebeklerde daha sık görülen mide perforasyonunun insidansı çok açık olmamakla birlikte, tahmini insidansı 5000 canlı doğumda bir olarak bildirilmekte ve tüm gastrointestinal sistem perforasyonlarının %7'sini oluşturmaktadır(6,7). Bizim hastamızda da olduğu gibi, etkilenen yenidoğanların % 96'sında yaşamın ilk haftasında (en sık 3. günde) ani olarak başlayan karın şişliği ve belirgin solunum sıkıntısı ile klinik bulgu verir(8,9). Klinik bulgulara karın duvarında subkütan amfizem veya skrotal şişlik de eşlik edebilir (10). Tablo 1'de literatürdeki yenidoğan spontan mide perforasyon serilerinin yaş, cinsiyet, ortalama gebelik yaşı, ortalama doğum ağırlığı, preterm/term oranı, klinik bulguların ortaya çıkış zamanı ve mortalite oranları

özetlenmiştir.

Kardiya ve fundus kas tabakasının ince olması, sırtüstü pozisyonda hava yutulması, gastrik peristaltizmin ve motilitenin anormal, boşalmanın yavaş olması ve koordinasyonsuz kusma hazırlayıcı faktörler olarak bildirilmekle birlikte olguların ancak %20'sinde hazırlayıcı faktör tanımlanabilmiştir. Etyolojide sıklıkla NEK, stres ülseri, gastrik entübasyon, kortikosteroid veya nonsteroidal antiinflatuvar ilaçların rol oynayabileceği bildirilmiştir(11-14). Prematüre bebeklerde daha çok NEK sorumlu iken term bebeklerde özellikle steroidlerin rolü üzerinde durulmuştur. Yine gastrointestinal sistemde motiliteden sorumlu "pacemaker" hücrelerden "Interstitial Cajal" hücrelerinin yenidoğan midesinde olmayışı ve yenidoğan midesinin erken postnatal dönemde nispeten daha fazla asit salgılaması mide perforasyonuna zemin hazırlayan nedenler arasında sayılmaktadır(15,16). Kendiliğinden tanımı ise daha çok NEK, gastrik entübasyon travması veya distal intestinal obstrüksiyon gibi sorunların eşlik etmediği durumları belirtmek amacıyla kullanılmıştır. Bu nedenle prematüre bebeklerde sıklıkla eşlik eden sorunun varlığı nedeniyle, etyolojinin ısrarla sorgulanması gerektiği ve gerçekte kendiliğinden olan olguların çok nadir olduğu bildirilmektedir(17).

Tablo1. Gözden geçirilen olguların klinik özellikleri ve mortalite oranları.

Yazarlar	Yıl	Erkek/ Kız	Pre/term	Gebelik yaşı (hafta)	Vücut ağırlığı (gram)	PN yaşı (gün)	Mortalite oranı (%)
Shashikumar VL ²⁴ (n: 19)	1975	9/10	2/17	38	2478	3.3	45
Holgersen LO ⁴ (n: 28)	1981	16/12	16/12	*	*	2-7	23
Rosser SB ²⁵ (n:16)	1982	13/3	10/6	37.5	2528	3.1	25
Chung MT ²⁶ (n=12)	1994	9/3	*	*	*	*	58
Leone RJ ¹⁷ (n:7)	2000	3/4	3/4	33	1942	8	57
Jawad AJ ²⁷ (n=5)	2002	2/3	*	33	1830	6	0
Oztürk H ²³ (n=5)	2003	4/1	2/3	*	*	*	60
Kara CS ¹⁹ (n=12)	2004	11/2	4/13	29-35	2375	3.2	54
Duran R ²² (n=5)	2007	3/2	3/2	32	1650	10	60

* Bilgi yok

Diyafraam altında serbest hava, mide havasının yokluğu ile karın içi organların içe yer değiştirmesi (heybe görünümü) tanıyı doğrulayan önemli radyolojik bulgulardır ve hastamızın batın grafisinde de görülmektedir (18) (Şekil 1A). Yenidoğanda pnömoperitoneuma neden olan birçok klinik tablo bulunmakla birlikte hayatın ilk haftasında görülen pnömoperitoneum sebeplerinden birisinin de mide perforasyonu olduğu unutulmamalıdır(19).

Mide perforasyonu tanısı konulan ya da düşünülen yenidoğanlarda zaman kaybedilmeden cerrahi sağaltım planlanmalıdır. Leger ve arkadaşları başarılı ilk spontan mide perforasyon onarımını 1950'de yapmışlardır(20). Bu yenidoğanlar ameliyat öncesinde çok dikkatli bir bakım gerektirir. Gerektiğinde kolloid ve hacim desteği, inotropik ilaçlar ve uygun antibiyotikler tedaviye eklenmelidir(21). Olguların %90'ında perforasyon alanı mide ön yüzünde büyük kurtur ve kardiya bölgesindedir(4). Buna karşılık küçük kurturdaki perforasyonların sık olduğunu bildiren seriler de bulunmaktadır(19). Kendiliğinden olan perforasyonlarda değişik boyutlarda lineer perfere alanlar saptanırken, etrafında hemorajinin eşlik ettiği delik şeklindeki perforasyonlar daha çok iyatrojenik etiyojijiyi düşündürmektedir. Mide perforasyonlarının cerrahi tedavisi iki sıra mide onarımını içermektedir.

KAYNAKLAR

1. Siebold JF: J Geburtshilfe, Frauenzimmer und Kiderkrankheiten. 1825; 5: 3.
2. Herbut PA. Congenital defect in the musculature of the stomach with rupture in the newborn infant. Arch Pathol. 1943; 36:191-194.
3. Shaw A, Blanc WA, Santulli TV, Kaiser G. Spontaneous rupture of the stomach in the newborn: A clinical and experimental study. Surgery 1965; 58: 561-571.
4. Holgerson LO. The etiology of spontaneous gastric perforation of the newborn: A reevaluation. J Pediatr Surg. 1981;15: 608-612.
5. Touloukian RJ. Gastric ischaemia: the primary factor in neonatal perforation. Clin Pediatr(Phila). 1973;12:219-225.
6. Attridge JT, Clark R, Walker MW, Gordon PV. New insights into spontaneous intestinal perforation using a national data set: (2) two populations of patients with perforations. J Perinatol.2006;26:185-188.
7. St-Vil D, LeBouthillier G, Luks FI, Bensoussan AL, Blanchard H, Youssef S. Neonatal gastrointestinal perforations. J Pediatr Surg 1992; 27:1340-1342.
8. Inouye WY, Evans G. Neonatal gastric perforation. a report of six cases and a review of 143 cases. Arch Surg .1964; 88: 471-485.
9. Saracli T, Mann M, French DM, Booker CR, Scott RB. Rupture of the stomach in the newborn infant. Report of three cases and review of the world literature. Clin Pediatr (Phila).1967; 6:583-588.
10. Lipton M, Bradham RR. Perforation of the stomach in newborns. A report of two cases. J S C Med Assoc 1961; 57: 102-106.
11. Gardikis S, Giannakopoulou C, Hatzidakis E, Vlazakis S, Vlahakis I, Kazanis I, Charissis G. Spontaneous gastric perforation in premature twins. Minerva Pediatr. 2000; 52: 743-746.
12. Kliegman RM, Fanaroff AA. Neonatal necrotizing enterocolitis: a nine-year experience. Am J Dis Child. 1981; 135: 603-607.
13. Köhl G, Wille L, Bolkenius M, Seyberth HW. Intestinal perforation associated with indomethacin treatment in premature infants. Eur J Pediatr. 1985; 143: 213-216.
14. Ng PC, Brownlee KG, Dear PR. Gastroduodenal perforation in

- preterm babies treated with dexamethasone for bronchopulmonary dysplasia. *Arch Dis Child*. 1991; 66: 1164-1166.
15. Ohshiro K, Yamataka A, Kobayashi H, Hirai S, Miyakara K, Sueyashi N, Suda K, Miyano T. Ideopathic gastric perforation in neonates and abnormal distribution of interstitial pacemaker cells. *J Pediatr Surg*. 2000; 35: 675-676.
 16. Houck WS, Griffin JA 3rd. Spontaneous linear tear of the stomach in the newborn infant. *Ann Surg*. 1981; 193: 763-768.
 17. Leone RJ, Krasna IH. 'Spontaneous' neonatal gastric perforation: is it really spontaneous? *J Pediatr Surg*. 2000; 35: 1066-1069.
 18. Sobel DB. Radiological case of the month. Neonatal gastric perforation. *Arch Pediatr Adolesc Med*. 1998; 152: 599-600.
 19. Kara CS, İlce Z, Celayir S, Sarimurat N, Erdogan E, Yeker D. Neonatal gastric perforation: review of 23 years' experience. *Surg Today*. 2004; 34: 243-245.
 20. Leger JL, Richard PM, Leonard C, Piette J. Ulcere gastrique perforéchez un nouveau-ne. *Surv Union Med Can*. 1950; 79: 1277-1280.
 21. Young AE, Sury MR. Spontaneous neonatal gastric perforation. *Paediatr Anaesth*. 1996; 6: 143-145.
 22. Duran R, Inan M, Vatanserver U, Aladağ N, Acunaş B. Etiology of neonatal gastric perforations review of 10 years' experience. *Pediatr Int*. 2007; 49: 626-630.
 23. Öztürk H, Onen A, Otcu S, Dokucu AI, Gedik S. Gastric perforation in neonates: analysis of five cases. *Acta Gastroenterol Belg*. 2003; 66: 271-273.
 24. Shashikumar VL, Bassuk A, Pilling GP IV, Cresson SL. Spontaneous gastric rupture in newborn. a clinical review of nineteen cases. *Ann Surg*. 1975; 182: 22-25.
 25. Rosser SB, Clark CH, Elechi EN. Spontaneous neonatal gastric perforation. *J Pediatr Surg*. 1982; 17: 390-394.
 26. Chung MT, Kuo C, Wang JW, Hsieh WS, Huanq CB, Lin JN. Gastric perforation in the neonate: clinical analysis of 12 cases. *Acta Paediatr Sin*. 1994; 35: 565.
 27. Jawad AJ, Al-Rabie A, Hadi A, Al-Sowailem A, Al-Rawaf A, Abu-Touk B, Al-karfi T, Al-Sammarai A. Spontaneous neonatal gastric perforation. *Pediatr Surg Int*. 2002; 18: 396-399.