

MEATUS ACUSTICUS INTERNUS'UN MORFOMETRİSİ VE
VARYASYONLARI*

Morphometry and Variations of the Internal Acoustic Meatus

Osman ÖZOCAK¹, Erdoğan UNUR², Harun ÜLGER², Nihat EKİNCİ²,
Kenan AYCAN³, Niyazi ACER⁴

Özet : Bu çalışmada; meatus acusticus internus'un uzunluğunu, porus acusticus internus'un çaplarını ve fundus meatus acustici interni'nin morfolojik varyasyonlarını ortaya koymak için 13 adet cranium'a ait 26 adet temporal kemik (13 sağ ve 13 sol) ile farklı kafataslarından elde edilmiş olan 41 adet izole temporal kemik incelendi. Meatus acusticus internus'un uzunluğu (26 kemik) ortalama 7.6 ± 1.3 mm olarak ölçüldü. Ölçülen 67 temporal kemikte, porus acusticus internus'un medio-lateral çapı ortalama 9.8 ± 2.0 mm, supero-inferior çapı 4.3 ± 0.7 mm, antero-posterior çapı 4.9 ± 0.8 mm olarak bulundu.

Meatus acusticus internus'a ait bulgular elde edildikten sonra fundus meatus acustici interni'yi inceleyebilmek için; izole temporal kemiklerin 33 adedi tur yardımıyla açıldı ve varyasyonlarına bakıldı. Crista transversalis'in uzunluğu ortalama 5.1 mm bulundu. Crista transversalis; % 69.7 oranında keskin ibik şeklinde, % 30.3 oranında ise yassı ve künt bir kenar şeklinde tespit edildi. Crista verticalis; % 75.7 oranında + şeklinde ve crista transversalis'i çaprazlamış şekilde, % 24.3 oranında ise area nervi facialis ile area vestibularis superior'un arasında belirgin olarak tespit edildi.

Anahtar kelimeler: Meatus acusticus internus, cranium, porus acusticus internus, fundus meatus acustici interni

Temporal kemiğin pars petrosa'sının posterior yüzünde bulunan meatus acusticus internus (MAI), iç kulağı fossa cranii posterior'a bağlayan kemik bir

Summary : In this study; the length of the internal acoustic meatus, the diameters of internal acoustic opening and morphological variations of the fundus meatus acustici interni were investigated in 26 temporal bones (13 right and 13 left) from 13 cranium and 41 isolated temporal bones from different skulls. The average length of internal acoustic meatus (26 bone) was 7.6 ± 1.3 mm. In the 67 temporal bones, the average medio-lateral diameters of internal acoustic opening was 9.8 ± 2.0 mm, supero-inferior diameters was 4.3 ± 0.7 mm and antero-posterior diameters was 4.9 ± 0.8 mm.

After obtaining the data from internal acoustic meatus, 33 isolated temporal bones were opened with tour in order to examine fundus of internal acoustic meatus and its variations. The average length of transvers crest was 5.1 mm. The transvers crest was either like a sharp crest (69.7 %) or flat edge (30.3 %). The vertical crest was either like plus sign and cross obliquely the transvers crest (75.7 %) or situated between facial area and superior vestibular area (24.3 %).

Key words: Internal acoustic meatus, cranium, internal acoustic opening, fundus of the internal acoustic meatus

kanaldır. MAI'un dış ağzına porus acusticus internus (PAI), dip kısmına ise fundus meatus acustici interni (FMAI) denir. Fundus, crista transversalis (CT) ile üst ve alt olmak üzere iki bölüme ayrılır. Tam ortasında bulunan crista verticalis (CV) ile de ön ve arka bölmelerine ayrılır. MAI'un içerisinde n. facialis, n. vestibulocochlearis, a.v. labirynthi, gibi önemli oluşumlar bulunmaktadır

¹ Bilim Uzm, Erciyes Ün.Sağlık Bil.Ens. Anatomi AD, Kayseri

² Doç.Dr. Erciyes Ün.Tıp Fak.Anatomi AD, Kayseri

³ Prof.Dr. Erciyes Ün.Tıp Fak.Anatomi AD, Kayseri

⁴ Yrd.Doç.Dr. Muğla Ün.Sağlık Yüksekokulu, Muğla

* Bu çalışma Erciyes Üniversitesi Araştırma Fonu 02.11.16 nolu proje ile desteklenmiştir.

(1-3). Üst bölgenin ön tarafındaki alana area nervi facialis denir ve bu alandan n. facialis geçer. Üst bölümün arka tarafındaki alana area vestibularis superior denir ve buradan n. vestibularis'in üst dalı geçer. CT'nin altında kalan sahanın arka bölümüne area vestibularis inferior denir ve buradan n. vestibularis'in alt dalı geçer. Area vestibularis inferior'un arka-alt kısmında foramen (for.) singulare denilen tek bir delik bulunur. Bu delikten ise n. vestibularis'in arka dalı geçer. CT'nin ön alt ve area vestibularis inferior'un da ön tarafında kalan sahaya area cochlearis ve buradaki deliklere ise tractus spiralis foraminosus denir. Bu deliklerden n. cochlearis geçer (1-3).

Klasik kaynaklarda MAI'nın uzunluğu yaklaşık 1 cm kadar olduğu bildirilmektedir (1-2). Konu ile ilgili yapılan çalışmalarda ise, MAI'nın uzunluğu 3.0 mm ile 18.0 mm arasında değiştiği bildirilmektedir (4-5). Bu çalışmaların bir kısmı MAI'nın morfolojisi ve varyasyonlarını belirlemeye yönelik olup daha ziyade kuru kemikler üzerinde yapılmıştır (6-8). Çalışmaların bir kısmı ise klinik anatomiye yönelik olarak tespit edilmiş taze kadavralar üzerinde yapılmıştır (9). Son yıllarda radyolojik görüntüleme tekniklerindeki gelişmelere bağlı olarak Magnetic Resonance Imaging (MRI), Computerize Tomografi gibi görüntüleme yöntemleri de iç kulak yolunun anatomisini aydınlatmak için yoğun bir şekilde kullanılmaktadır (9-11).

Fundus meatus acustici interni'nin morfolojisi ve varyasyonları ile ilgili yapılan çalışmalarda, daha çok CT ve CV'nin morfolojik boyutları incelenirken; morfolojik görünümü ile ilgili literatür taramalarında herhangi bir çalışmaya rastlanılmadı (11-14). Bu yapıların önemli fonksiyonları nedeniyle bu bölgede meydana gelebilecek tümör ve travmalar buradaki yapılara baskı yaparak fonksiyon kayıplarına neden olmaktadır. Bu yüzden özellikle MAI'nın anatomik yapısını ve PAI'nın temporal kemiğin çeşitli kısımlarına olan uzaklığını ve FMAI'nın morfolojik görünümünü ortaya konulması amaçlanmıştır.

GEREÇ VE YÖNTEM

MAI'nın morfolojik boyutlarını ortaya koymak, PAI'nın temporal kemiğin diğer kısımlarına olan uzaklığını belirlemek için; 13 adet cranium'a ait 26

adet temporal kemik ile farklı kafataslarından elde edilmiş olan 41 adet izole (toplam 67 adet) temporal kemik incelendi. Çalışmada kullandığımız tüm kemikler Erciyes Üniversitesi Tıp Fakültesi Anatomi Anabilim Dalı laboratuvarında bulunan kemik koleksiyonundan temin edildi. Araştırmada kullanılan kemiklerin yaş ve cinsiyetleri belli değildi. Morfolojik ölçümler 0.1 mm hassasiyeti olan kumpas yardımıyla yapıldı.

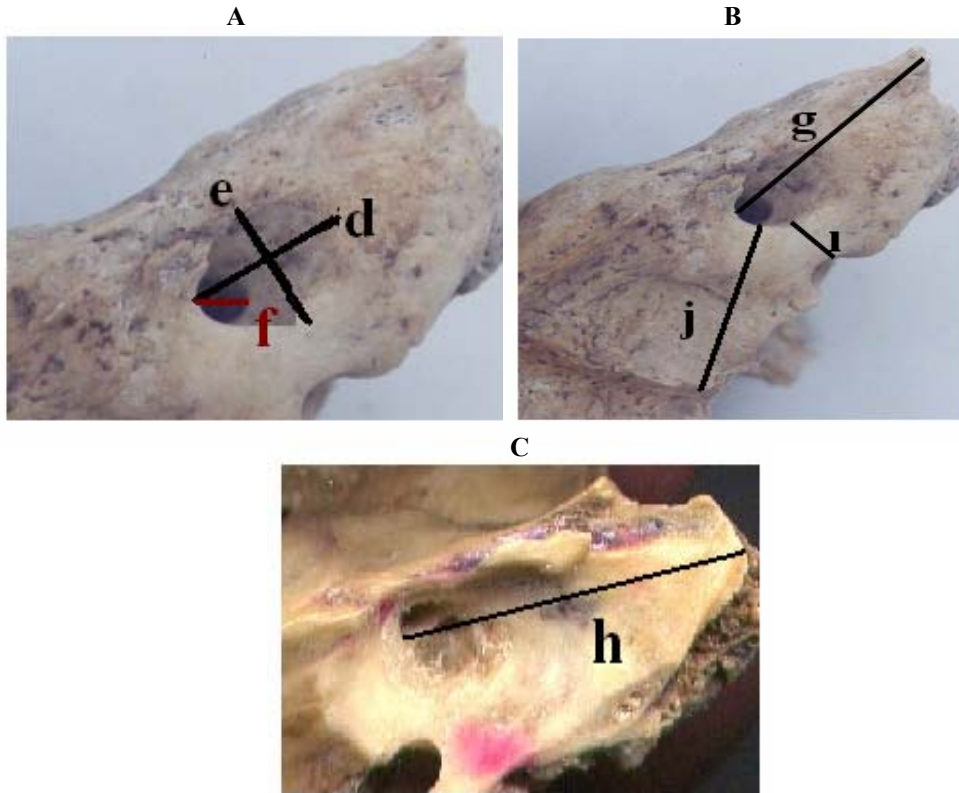
Çalışmada kullanılan 13 cranium'a ait 26 temporal kemik üzerinde MAI'nın uzunluğu (a), PAI'nın dış kenarının sulcus sinus petrosi superior'a olan uzaklığı (b), PAI'nın dış kenarının apertura externa aqueductus vestibuli'ye olan uzaklığı (c) ölçüldü. Aynı craniuma ait sağ ve sol PAI'lara ait veriler istatistiksel analizlerden Student t testi ile karşılaştırılarak aralarında anlamlı bir fark olup olmadığı değerlendirildi (Şekil 1).

Çalışmamızda kullanılan toplam 67 kemik üzerinde ise; PAI'nın medio-lateral çapı (genişliği-d), supero-inferior (vertikal) çapı (e), antero-posterior çapı (derinliği-f), PAI'nın dış kenarının apex partis petrosa'ya olan uzaklığı (g), FMAI'nın apex partis petrosa'ya olan uzaklığı (h), PAI'nın dış kenarı ile margo inferior partis petrosa arasındaki en kısa mesafe (ı), PAI'nın dış kenarı ile sulcus sinus sigmoidei arasındaki en kısa mesafe (j), PAI'nın processus (proc.) mastoideus'a olan uzaklığı (k), PAI'nın for. stylo-mastoideum'a olan uzaklığı (l), PAI'nın fossa jugularis'e olan uzaklığı (m) ölçüldü (Şekil 2).

PAI'ya ait morfolojik ölçümler tamamlandıktan sonra FMAI'yı inceleyebilmek için; 41 adet izole temporal kemiğin 33 adedi tur yardımıyla açıldı. Bu işlem Erciyes Üniversitesi Tıp Fakültesi Gevher Nesibe Hastanesi Kulak Burun Boğaz Ünitesi'nde bulunan Zeiss Opmi 99 marka cerrahi (ışık) mikroskobu kullanılarak gerçekleştirildi. Tur işlemi sonucunda ortaya çıkarılan FMAI'lar Anatomi Anabilim Dalı laboratuvarında bulunan stereoskopik mikroskop (binoküler mikroskop: Nikon Type 104 SMZ 800) kullanılarak incelendi. FMAI'da bulunan CT'nin uzunlukları kumpas yardımıyla ölçüldü. CT ve CV'nin morfolojik görünümü de tiplere ayrılarak sınıflandırıldı. Elde ettiğimiz tüm verilerin aritmetik ortalamaları ve standart sapmaları hesaplandı.



Şekil 1. PAI'nın dış kenarının sulcus sinus petrosi superior'a ve apertura externa aquaductus vestibuli'ye olan uzaklığı; b: PAI'nın dış kenarının sulcus sinus petrosi superior'a olan uzaklığı, c: PAI'nın dış kenarının apertura externa aquaductus vestibuli'ye olan uzaklığı.



Şekil 2. A: PAI'nın çapları, B: PAI'nın temporal kemiğin çeşitli kısımlarına olan uzaklığı, C: FMAI'nın dış kenarının apex partis petrosa'ya olan uzaklığı, d: PAI'nın medio-lateral çapı, e: PAI'nın supero-inferior çapı, f: PAI'nın anteroposterior çapı, g: PAI'nın dış kenarının apex partis petrosa'ya olan uzaklığı, h: FMAI'nın dış kenarının apex partis petrosa'ya olan uzaklığı, i: PAI'nın dış kenarı ile margo inferior partis petrosa arasındaki en kısa mesafe, j: PAI'nın dış kenarı ile sulcus sinus sigmoidei arasındaki en kısa mesafe.

BULGULAR

Çalışmada kullandığımız 13 adet cranium'a ait 26 temporal kemik üzerinde yapılan ölçümlerden elde edilen değerler Tablo I'de sunulmuştur.

Aynı craniuma ait sağ ve sol PAI'lara ait ölçüm sonuçları Student t testi ile karşılaştırıldı. Sağ ve sol taraflar arasında anlamlı bir fark olmadığı görüldü ($p>0.05$). Toplam 67 temporal kemikten elde edilen, PAI'nın çapları ve temporal kemiğin çeşitli kısımlarına olan uzaklığı ile ilgili bulgular Tablo II'de görülmektedir.

FMAI'nın morfolojisi ve morfolojisi 41 adet izole temporal kemiğin 33'ünde incelendi. CT'nin ortalama uzunluğu 5.1 ± 1.0 mm ölçüldü. CT'nin uzunluğu ile ilgili bulgular Tablo III'de görülmektedir.

CT'yi 23 temporal kemikte (%69.7) keskin ibik şekilli, 10 kemikte ise (%30.3) yassı küt bir kenar şeklinde bulundu (Şekil 3). CV'yi ise 25 temporal kemikte (%75.7) + şeklinde ve CT'yi çaprazlamış şekilde, 8 kemikte ise (%24.3) area vestibularis superior'un arasında belirgin olarak (CV ve CT birlikte ters çevrilmiş T harfini andıran bir şekilde) tespit edildi (Şekil 4).

Tablo I. MAI'nın uzunluğu, PAI'nın dış kenarının sulcus sinus petrosi superior'a olan uzaklığı ve apertura externa aquaductus vestibuli'ye olan uzaklığı; (mm)

	a				b				c			
	Min.	Max.	X	SD	Min.	Max.	X	SD	Min.	Max.	X	SD
Sağ (13)	4.4	9.8	7.5	1.4	5.2	10.7	7.4	1.6	8.6	11.0	9.8	0.8
Sol (13)	4.4	9.8	7.6	1.3	6.2	10.3	7.9	1.4	8.5	11.0	9.8	0.9
Toplam (26)	4.4	9.8	7.6	1.3	5.2	10.7	7.6	1.5	8.5	11.0	9.8	0.8

a: MAI'nın uzunluğu, b: PAI'nın dış kenarının sulcus sinus petrosi superior'a olan uzaklığı, c: PAI'nın dış kenarının apertura externa aquaductus vestibuli'ye olan uzaklığı, Min.: Minimum, Max. Maximum, X: Aritmetik ortalama, SD: Standart Sapma

Tablo II. PAI'un çapları ve PAI'un temporal kemiğin çeşitli kısımlarına olan uzaklığı (mm)

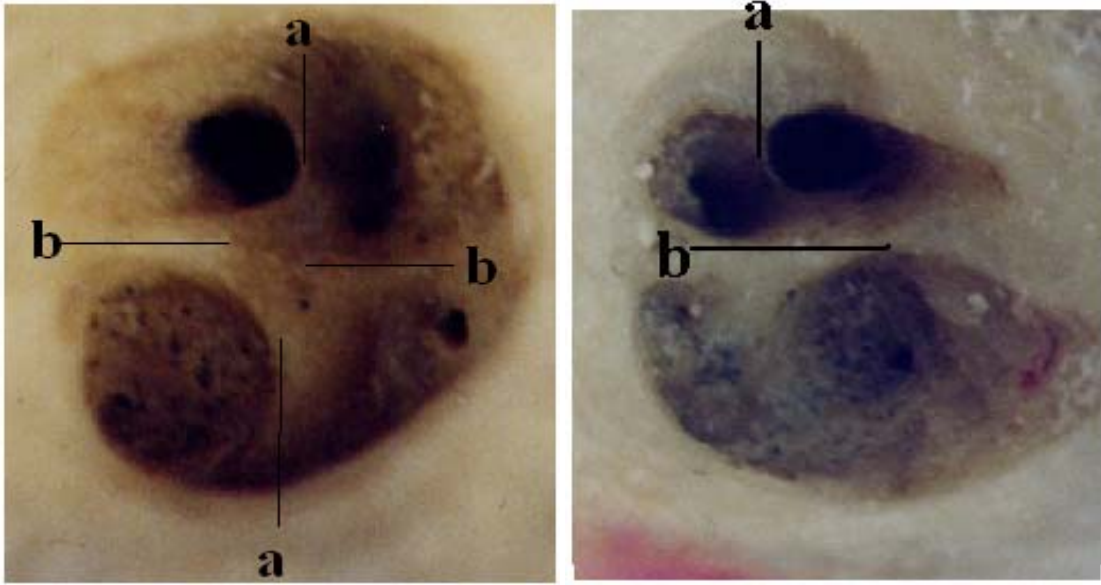
	d	e	f	g	h	ı	j	k	l	m
Min.	5.8	2.5	3.5	14.5	19.3	2.2	11.0	27.2	16.4	5.0
Max.	15.1	6.3	7.1	27.7	32.9	6.2	24.1	45.1	24.3	12.8
X	9.8	4.3	4.9	22.3	27.0	3.9	18.0	37.9	20.2	9.2
SD	2.0	0.7	0.8	3.1	2.9	0.8	2.5	3.2	1.9	1.9

d: PAI'nın medio-lateral çapı, e: PAI'nın supero-inferior çapı, f: PAI'nın antero-posterior çapı, g: PAI'nın dış kenarının apex partis petrosa'ya olan uzaklığı, h: FMAI'nın apex partis petrosa'ya olan uzaklığı, ı: PAI'nın dış kenarı ile margo inferior partis petrosa arasındaki en kısa mesafe, j: PAI'nın dış kenarı ile sulcus sinus sigmoidei arasındaki en kısa mesafe, k: PAI'nın proc. mastoideus'a olan uzaklığı, l: PAI'nın for. stylomastoideum'a olan uzaklığı, m: PAI'nın fossa jugularis'e olan uzaklığı; X: Aritmetik Ortalama, SD : Standart Sapma, Max.: Maximum Min.: Minimum

Tablo III. Crista transversalis'e ait değerler (mm);

min.	3.2
max.	8.2
X	5.1
SD	1.0

X : Aritmetik Ortalama, SD : Standart Sapma,
Max.: Maximum, Min.: Minimum



Şekil 4. Crista verticalis'in morfolojik görünümü A: Sağ crista verticalis'in + şekilde ve crista transversalis'i çaprazlamış şekilli görünümü, B: Sol crista verticalis'in ters T şekilli görünümü, a.crista verticalis, b. crista transversalis

TARTIŞMA

Klasik kaynaklarda MAI'nın uzunluğu yaklaşık 1 cm kadar olduğu bildirilmektedir (1-2). Konu ile ilgili yapılan çalışmalarda ise, MAI'nın uzunluğu 3.0 mm ile 18.0 mm arasında değiştiği tespit edilmiştir (4-5). Day ve ark.(9) PAI'nın dış kenarının sulcus sinus petrosi superior'a olan uzaklığını 5.3-9.5 mm arasında bulunduğunu bildirmiştir. Bozbuğa ve ark. (7) PAI'un dış kenarının apertura externa aquaductus vestibuli'ye olan uzaklığını 8.0-22.0 mm arasında değiştiğini bildirilmiştir. Çalış-

mamızda PAI'nın dış kenarının sulcus sinus petrosi superior'a olan uzaklığı 5.2-10.7 mm ve PAI'nın dış kenarının apertura externa aquaductus vestibuli'ye olan uzaklığı ise 8.5-11.0 mm olarak ölçüldü.

PAI'nın çapları ile ilgili olarak literatür bilgilerine bakıldığında farklı değerlerin bulunduğu görülmektedir. Domb ve Chole (16) PAI'nın medio-lateral çapını 3.2-5.0 mm, Çokkeser ve ark. (15) ise 11.0-14.6 mm arasında değiştiğini bildirmektedir. Papangelou (12) PAI'nın supero-inferior çapını 2.0-7.0 mm, Kobayashi ve Zusho (5) ise 3.5-12.0

mm arasında değiştiğini bildirmişlerdir. Oliverse (18) PAI'nın antero-posterior çapını 2.0-5.8 mm, Berlis ve ark. (17) ise 5.0-13.0 mm arasında değiştiğini ifade etmektedirler. Yaptığımız çalışmada PAI'nın medio-lateral çapı 5.8-15.1 mm arasında, PAI'un supero-inferior çapı 2.5-6.3 mm arasında, PAI'nın antero-posterior çapı 3.5-7.1 mm arasında bulundu. Day ve ark. (9) PAI'nın dış kenarının sulcus sinus sigmoidei'ye olan en kısa mesafesini 29.5 mm ile 38.0 mm arasında ve ortalama 34.5 mm olarak, Bozbuğa ve ark. (7) sağda 20.2 mm ile 42.0 mm arasında ve ortalama 31.8 mm, solda ise 17.9 mm ile 47.0 mm arasında ve ortalama 31.3 mm bulunduğunu bildirmişlerdir. Yaptığımız çalışmada ise, PAI'nın dış kenarının sulcus sinus sigmoidei'ye olan en kısa mesafesini 11.0-24.1mm, ortalama 18.0 mm olarak tespit ettik.

Tablo II'de verdiğimiz değerlerden; PAI'nın dış kenarının apex partis petrosa'ya olan uzaklığı, FMAI'nın apex partis petrosa'ya olan uzaklığı, PAI'nın dış kenarı ile margo inferior partis petrosa arasındaki en kısa mesafe, PAI'nın proc. mastoideus'a olan uzaklığı, for. styломastoideum'a olan uzaklığı ve fossa jugularis'e olan uzaklığı ile ilgili literatürde herhangi bir çalışmaya rastlayamadık.

FMAI'nın morfolojisi ve varyasyonları ile ilgili yapılan çalışmalarda daha çok CT ve CV'nin morfolojik boyutları incelenmiştir (12-15). CT'nin uzunluğunu; Papangelou (12) 1-6mm arasında, Silverstein ve ark. (13) 5.8-11mm arasında ve ortalama 8.0mm, Roland ve ark. (14) 5.5-10.5mm arasında ve ortalama 8.5mm, Sakashita ve Sando ise (11) 2.2-7.9 mm arasında ortalama 5.1 mm olarak bildirmişlerdir. Çalışmamız sonucu CT'nin 3.2- 8.2 mm arasında değiştiğini ve ortalama olarak 5.1 mm olduğunu tespit ettik.

Literatürde MAI'un morfolojisi ve morfolojisini belirlemeye yönelik olarak yapılan çalışmalarda, metot ve yöntemlerin yaş, cins ve ırk farklılıkları rakamsal değerlerde farklılıkların olmasına yol açmıştır (4-18). CT ve CV'nin morfolojik şekli ile ilgili olarak bizim yaptığımız sınıflandırmaya benzer bir çalışmaya rastlayamadık.

MAI'nın içinden geçen oluşumların klinik önemi, pontocerebellar köşeye yakınlığı ve bu bölgedeki tümörlere müdahalede iç kulak yoluna ait morfolojik boyutların ve morfolojik yapının çok iyi bilinmesi önem arz etmektedir. Yaptığımız bu çalışmanın toplumumuza ait verilerin ortaya konmasına katkı sağlayacağı ve bu verilerin cerrahi müdahalelere ışık tutacağını ümit etmekteyiz.

KAYNAKLAR

1. Williams PL, Warwick R, Dyson M, Banister LH. *Gray's Anatomy*. Churchill Livingstone Edinburg 1989, pp 365-379.
2. Arıncı K, Elhan A. *Anatomi. Üçüncü Baskı, 2. Cilt Güneş Kitabevi, Ankara 2001, s 383.*
3. Valvassori G, Palacios E. *Internal Auditory Canal*. *Ear Nose Throat Journal* 1998, 77 (3): 173-176.
4. Lusted B, Keats E. *Atlas of Roentgenographic Measurement. (2nd ed) Year Book Medical Publishers 1967, p 63.*
5. Kobayashi H, Zusho H. *Measurements of internal auditory meatus by polytomography*. *The British Journal of Radiology* 1987, 60 (711): 209-214.
6. Berge K, Jennifer and Bergman A. Ronald. *Variations in size and in symmetry of foramina of the human skull*. *Clinical Anatomy* 2001, 14: 406-413.
7. Bozbuğa M, Öztürk A, Arı Z, et al. *Surgical anatomy of the temporal bone and measurements of the skull base for transpetrosal approach*. *Okajimas Folia Anat* 1998, 75 (1): 33-40.
8. Sennaroğlu L, Slattery W. *Petrosus anatomy for middle fossa approach*. *Laryngoscope* 2003, 113: 332-342.

9. Day JD, Jordi X. K, Fukushima T, Giannota S. *Microsurgical anatomy of the inner surface of the petrosus bone. Neursurgery* 1994, 34 (6): 1003-1008.
10. Müren C. *The Internal acoustic meatus: Anatomic variations and relations to other temporal bone sructures. Acta Radiologica Diagnosis* 1986, 27: 505-512.
11. Sakashita T, Sando S. *Postnatal development of the internal auditory canal studied by computer aided three-dimensional reconstruction and measurements. Ann Otol Rhinol Laryngol* 1995, 104: 469-475
12. Papangelou L. *Study of the human internal auditory canal. Laryngoscope* 1972, 82: 617-624.
13. Silverstein H, Norrel H, Smouha E, Haberkamp T. *The singular canal: A valuable landmark in surgery of the internal auditory canal. Otolaryngology-Head Neck Surgery* 1988, 98 (2): 138-143.
14. Roland S, Wright G, Meyerhoff L, Mickey B. *Anatomic considerations the posterior approach to the internal auditory canal. Ann Otol Rhinol Laryngol* 1988, 97: 621-625.
15. Çokkeser Y, Aristegui M, Naguib B. Maged, Saleh E, Taibah K. Abdel, Sanna M. *Identifiction of internal acoustic canal in the middle cranial fossa approach. Otolaryngology-Head Neck Surgery* 2001, 124 (1): 94-98.
16. Domb H, Chole A. *Anatomical studies of the posterior petrosus apex with regard to hearing preservation in acoustic neuroma removal Laryngoscope* 1980, 90:1769-1776.
17. Berlis A, Putz R, Schumacher M. *Direct and CT measurements of canals and foramina of the skull base. The British Journal of Radiology* 1992, 65: 653-661
18. Oliverse FP, Schuknecht HF. *Width of the internal auditory canal. Ann Otol* 1979, 88: 316-323.