

**MUSCULUS ABDUCTOR POLLICIS LONGUS'UN  
BİLATERAL VARYASYONU\***  
**Bilateral Variation of the Abductor Pollicis Longus Muscle**

**Tolga ERTEKİN<sup>1</sup>, Kenan AYCAN<sup>2</sup>, Nihat EKİNCİ<sup>3</sup>, Niyazi ACER<sup>4</sup>,  
Ömür KARACA<sup>1</sup>, Ali KARAKUŞ<sup>5</sup>**

**Özet :** Anatomi laboratuvarında yapılan rutin diseksiyon uygulamaları esnasında 30 yaşında bir erkek kadavrasında bilateral musculus abductor pollicis longus varyasyonuna rastlandı. Bu kas her iki tarafta da radius ve ulna'nın arka yüzü ile membrana interossea olmak üzere geniş bir alandan başlamakta ve kas lifleri kısa bir seyirden sonra üç tendona ayrılmaktaydı. Her iki tarafta da birinci tendon basis osis metacarpalis I'in radial tarafında sonlanmakta, ikinci ve üçüncü tendonlar ise sırasıyla musculus opponens pollicis ve musculus abductor pollicis brevis liflerine katılarak sonlanmaktaydı. Articulatio carpometacarpalis pollicis'in stabilizasyonundaki rolü nedeniyle musculus abductor pollicis longus'un morfolojik özellikleri önem kazanmaktadır. Böyle bir varyasyonun varlığı, başparmağın fonksiyonlarının klinik olarak değerlendirilmesinde ve eldeki plastik rekonstrüksiyonlarda önemli katkılar sağlayabilir.

**Anahtar kelimeler:** Musculus abductor pollicis longus, varyasyon, insertio

Musculus m (abductor pollicis (MAPL) m.supinator'un hemen distalinde bulunur. Bu kas, radius ve ulna'nın arka yüzü ile membrana interossea'dan başlar ve m. extensor pollicis brevis'in kirişiyle birlikte retinaculum extensorum'un derinindeki birinci kanaldan geçerek os metacarpale I'in dorsal yüzünün proksimalinde sonlanır. Bazı lifleri os

**Summary :** During the routine cadaver dissection carried out in the Anatomy laboratory, bilateral variation of abductor pollicis longus muscle was found in a 30-year-old male cadaver. This muscle arose from the middle of the posterior surface of the radius and ulna and the intervening interosseus membrane. After a short course, the muscle fibres formed three tendons. While the first tendon was inserted into the radial side of the base of the first metacarpal bone, the second and third tendons were joined to the fibers of the musculus opponens pollicis and musculus abductor pollicis brevis, respectively. Morphologic features of the abductor pollicis longus muscle are important because of its role in the stabilization of the carpometacarpal joint of the thumb. The presence of such a variation could contribute to the plastic reconstructions of the hand and the clinical evaluation of thumb functions.

**Key words:** Abductor pollicis longus muscle, variation, insertion

trapezium'a, m. extensor pollicis brevis'e veya m. opponens pollicis'in kirişine karışarak sonlanır (1-3).

Baş parmağın stabilizasyonunda ve elin fonksiyonundaki rolü nedeniyle MAPL'nin morfolojik özellikleri önem kazanmaktadır. Ayrıca MAPL'nin tendonun parçalı oluşunun bazı tenosynovit gibi klinik durumların tanı ve tedavisinde önemli olabileceği ve aksesuar tendonların plastik rekonstrüksiyonlar için transplantasyon kaynağı olarak değerlendirilebileceği bildirilmektedir (4-6).

<sup>1</sup> Doktora Öğr. Erc. Ün.Sağlık Bil.Ens.Anatomi AD, Kayseri

<sup>2</sup> Prof.Dr. Erciyes Ün.Tıp Fak.Anatomi AD, Kayseri

<sup>3</sup> Doç.Dr. Erciyes Ün.Tıp Fak.Anatomi AD, Kayseri

<sup>4</sup> Yrd.Doç.Dr. Muğla Ün.Sağlık Yüksekokulu, Muğla

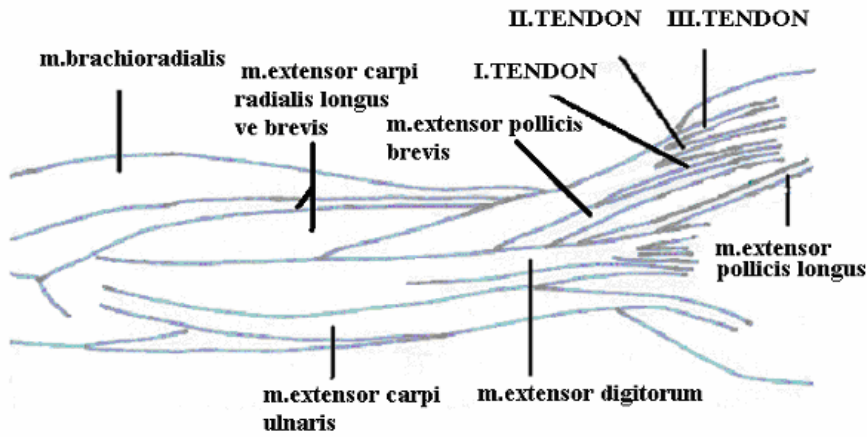
<sup>5</sup> Y.Lisans Öğr. Erc. Ün.Sağlık Bil.Ens.Anatomi AD, Kayseri

**\* Bu çalışma VIII. Ulusal Anatomi Kongresinde poster olarak sunulmuştur.**

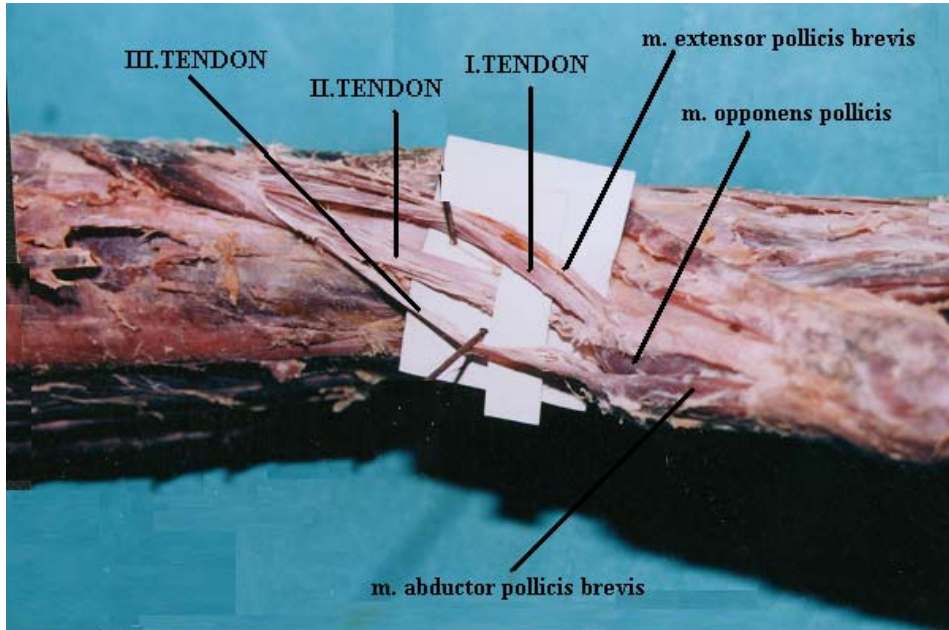
## OLGU

E.Ü. Tıp Fakültesi Anatomi Anabilim Dalında rutin diseksiyon çalışması sırasında 30 yaşındaki bir erkek kadavrasında bilateral MAPL varyasyonuna rastlandı. Bu kasın her iki ekstremitede membrana interossea ve radius ile ulna'nın arka yüzünden başladığı gözlemlendi. MAPL ön kolun distalinde dışa

doğru oblik tarzda kısa bir seyir izledikten sonra retinaculum extensorum'a gelmeden önce üç tendona ayrılmaktaydı. Her iki tarafta da birinci tendon basis osis metacarpalis I'in radial tarafında, ikinci ve üçüncü tendonlar ise sırasıyla m. opponens pollicis ve m. abductor pollicis brevis liflerine katılarak sonlanmaktaydı (Şekil 1, Şekil 2).



Şekil 1. MAPL'nin 3 tendonunun şematik görünümü



Şekil 2. MAPL'nin 3 tendonlu görünümü

## TARTIŞMA

Tutma ve yakalamada el başparmak hareketlerinin çok önemli rolünün olmasından dolayı bu parmağa hareket veren kaslarda görülen varyasyonlar da önemlidir. Yayınlarda MAPL'ye ait varyasyonların genellikle kasın insersiyosu ile ilgili olduğu bildirilmektedir.

Yapılan çalışmalarda MAPL'nin 2, 3, 4 veya daha fazla tendona sahip olabileceği belirlenmiş olup, bu tendonlardan birisi genellikle os metacarpale I'in basisi'nde, diğer tendonlar ise os trapezium, m. abductor pollicis brevis, m. opponens pollicis veya daha nadir olarak m. flexor pollicis brevis, m. extensor pollicis brevis ve os scaphoideum'da sonlanabileceği bildirilmiştir (4-11).

Melling (12) MAPL'nin tendonunun 7 parçaya ayrıldığını, aksesuar tendonların kalınlıklarının 2 ile 4 mm arasında değiştiğini, ana tendondan ışınal tarzda ayrıldıklarını ve aynı kılıf içerisinde yer aldıklarını rapor etmiştir.

Baba (13) tarafından 134 ön kol üzerinde yapılan çalışmada, 132 (% 98) ön kolda MAPL'ye ait aksesuar tendonların varlığı saptanmıştır. Bu ek tendonların insersio şekillerinin değerlendirilmesi sonucu: % 25'inin m. abductor pollicis brevis'de, % 34'ünün os trapezium'da, art. carpometacarpalis pollicis'in kapsülü ve fascia'da, % 39'unun ise os trapezium, eklem kapsülü, fascia ve m. abductor pollicis brevis'de sonlandığı bildirilmiştir.

Aydınoğlu (14) tarafından 15 kadavra üzerinde yapılan çalışmada ise bir kadavrada m. abductor pollicis longus ve m. extensor pollicis brevis kaslarının tendonlarının birlikte os metacarpale I'in tabanın palmar yüzünde sonlandığı rapor edilmiştir.

Aycan (15) tarafından incelenen 39 kadavranın birinin sağ kolunda MAPL'un iki adet olduğu, bunlardan birinin ulna'nın arka yüzünün proximalinden diğerinin ise distalinden başladığı ve her ikisinin de kendi tendonlarıyla sırasıyla os metacarpale I'in proximalinin medialine ve lateraline yapıştığı bildirilmiştir.

Sunulan vakada bir kadavrada bilateral olarak MAPL'nin 3 tendonlu olduğu tesbit edildi. Tendonlardan birincisinin basis osis metacarpalis I'in radial tarafında, ikincisinin m. opponens

pollicis'de, üçüncüsünün ise m. abductor pollicis brevis'in liflerine katılarak sonlanmakta olduğu tespit edildi.

Belirlediğimiz varyasyon tipi insersio yönünden literatür ile paralellik gösterirken, bilateral olması ve tendon sayısı bakımından az görülen bir varyasyon tipi olarak değerlendirildi. El cerrahisinde bu tür anatomik varyasyonların bilinmesi ve cerrahin operasyonu bu duruma göre yönlendirmesi klinik başarıyı artırabilir. Vakanın bu konuda bilinenlere katkı sağlayabileceği kanaatindeyiz.

## KAYNAKLAR

1. Williams PL, Warwick R, Dyson M, Bannister LH. *Gray's Anatomy (37th ed)*. Churchill Livingstone, Newyork 1989, p 624.
2. Arıncı K, Elhan A. *Anatomi(2. baskı)*. Güneş Kitapevi, Ankara 1997, ss 243-244.
3. *Vad De Graaf KM. Human Anatomy (5th ed)*. The McGrawHill Companies, Boston 1998, pp 262-263.
4. Doğruyol Ş, Tacar O, Demirant A, Hatipoğlu E, Kavak V. *Bilateral musculus abductor pollicis varyasyonu*. *Morfoloji Dergisi* 1995, 3 (2): 42-44.
5. Erbil KM, Aktekin M, Tuncel M, Çelik H, Başar R. *Variation of the musculus abductor pollicis longus: A Case Report*. *Morfoloji Dergisi* 2000, 8 (1): 58-60.
6. İçke Ç, Mağden AO, Edizer M, Kiray A. *Musculus abductor pollicis longus'un insersio tipleri*, V. Ulusal Anatomi Kongresi Bildiri Özetleri Kitabı, Akdeniz Üniversitesi, Antalya 25-30 Ekim 1999, PB-42.
7. Karabay C, Cıgali BS, Çıkmaç S. *Musculus abductor pollicis longus'un bilateral anormal insersiyosu*, V. Ulusal Anatomi Kongresi Bildiri Özetleri Kitabı, Akdeniz Üniversitesi, Antalya 25-30 Ekim 1999, PB-41.
8. Abik L, Şehirli Ü, Yüksel M, Çavdar S. *Musculus abductor pollicis longus'un bilateral varyasyonu*, 4. Ulusal Anatomi Kongresi Bildiri Özetleri Kitabı, İstanbul Üniversitesi, İstanbul 1-5 Eylül 1997, P-A61.

9. Çelik H, Sendemir E, Şimşek C. Anomalous insertion of abductor pollicis longus: Case Report. *J. Anatomy* 1994, 184: 643-645.
10. Lacey TH, Goldstein LA, Tobin CE. Anatomical and clinical study of variations in the insertions of the abductor pollicis longus tendon associated with stenosing tendovaginitis. *Journal of Bone and Joint Surgery* 1952, 64: 475-477.
11. Başar R, Önderoğlu S, İlgı S, Karaday S. Nadir görülen bir musculus abductor pollicis longus varyasyonu. *Hacettepe Tıp Dergisi* 1987, 20 (4): 281-283.
12. Melling M, Wilde J, Schnallinger M, Schweighart W, Panholzer M. Supernumerary tendons of the abductor pollicis. *Acta Anatomica* 1996, 155: 291-294.
13. Baba MA. The Accessory Tendon of The abductor pollicis longus muscle. *Anatomical Record* 1954, 119: 541-543.
14. Aydınoglu A, Şakul BU, Diyarbakırlı S. A Rare Insertion site for abductor pollicis longus and extensor pollicis brevis muscle. *Acta Anatomy* 1998, 163: 229-232.
15. Aycan K. Ön koldaki extensor kasların varyasyonlarının ve bulunan extra kasların anatomik yönden incelenmesi. *Erciyes Tıp Dergisi* 1991, 13: 101-107.