

Memenin Pirmer Anjiyosarkomu: Olgu Sunumu

Birkan BOZKURT^{a1}, Mehmet TOKAÇ¹, Muat Baki YILDIRIM¹, Mehmet KILIÇ¹,
Sema HÜCÜMENOĞLU²

¹Ankara Etlik İhtisas Eğitim ve Araştırma Hastanesi, Genel Cerrahi Kliniği, Ankara, Türkiye

²Ankara Etlik İhtisas Eğitim ve Araştırma Hastanesi, Patoloji Kliniği, Ankara, Türkiye

ÖZET

Memenin primer anjiyosarkomu nadir görülen bir tümördür. Sarkomlar, meme kanserleri içinde %1'den daha az görülmektedir. Anjiyosarkom, en sık memede olmak üzere kalp, perikard, karaciğer, deri, kemik ve yumuşak dokularda görülen nadir bir mezenkimal tümördür. Tanı biyopsi ile konur. Tedavide mastektomi uygulanır. Kemoterapi ve radyoterapinin faydası tartışmalıdır. Burada primer meme anjiyosarkomu olan 31 yaşında kadın hasta literatür bilgileri eşliğinde sunulmaktadır.

Anahtar Sözcükler: Anjiyosarkom, Meme kanseri, Meme anjiyosarkomu

ABSTRACT

Primary Breast Angiosarcoma: A Case Report

The primary angiosarcoma of the breast is a tumor which is seen rarely. The sarcomas are seen less than 1% in the breast cancers. Angiosarcoma is a rarely mesenchymal tumor which is seen most common in the breast, also in the heart, pericardium, liver, skin, bone and soft tissues. Diagnosis is made by biopsy. Mastectomy is applied during the treatment. The usefulness of chemotherapy and radiotherapy should be discussed. In this report, a 31-year-old woman with primary breast angiosarcoma is presented with literature reviews.

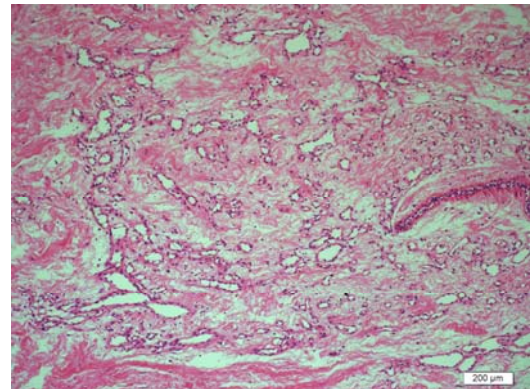
Key words: Angiosarcoma, Breast cancer, Breast angiosarcoma

Memenin primer anjiyosarkomu nadir görülen bir tümördür. Sarkomlar meme kanserleri içinde %1'den daha az görülmektedir. Anjiyosarkomlar ise sarkomların %8'ini oluşturmaktadır(1). Anjiyosarkomlar; primer meme anjiyosarkomu, kronik lenfödeme, radyoterapiye - mastektomiye bağlı olmak üzere klinik olarak üç grupta sınıflanır. Son iki grup meme kanseri tedavisi sonrası gelişen olaylardır. Tüm gruplar için prognoz kötüdür. Tanı biyopsi ile konur. Tedavisinde mastektomi uygulanır. Kemoterapi ve radyoterapinin faydası sınırlıdır. Erken tanı ve tedaviye rağmen prognozu kötüdür. Yazımızda, primer meme anjiyosarkomu olan 31 yaşında kadın hasta literatürler eşliğinde sunulmaktadır.

OLGU SUNUMU

Otuzbir yaşında bayan hasta sağ memede ağrı şişlik ve kızarıklık şikayeti ile kliniğimize başvurdu. Bilinen sistemik hastalığı yoktu. Ailede bilinen malignensi öyküsü yoktu. 2008 yılında, sağ memede şişlik ve ağrı şikayeti ile doktora başvuran hastanın muayenesinde, memede apse saptanması üzerine, apse drenajı yapılmış. Aradan 18 ay geçtikten sonra aynı memede ağrılı ele gelen kitle şikayeti olan hastanın yapılan muayenesinde, aynı memede subareolar bölgede apseyi düşün-

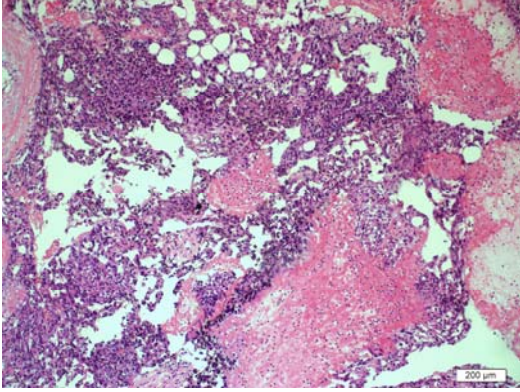
düren mobil sert ele gelen kitle saptandı. Apse drenajı amaçlı operasyona alınan hastanın intra operatif apse loju duvarlarından yaygın hemoraji olması üzerine apse duvarından frozen inceleme yapıldı. Sonuç malign gelmesi üzerine modifiye radikal mastektomi uygulandı. Erken postoperatif dönemde komplikasyon olmaması üzerine, hasta postoperatif 4. günde taburcu edildi. Hastanın patoloji sonucu anjiyosarkom olarak raporlandı (Resim 1-2-3).



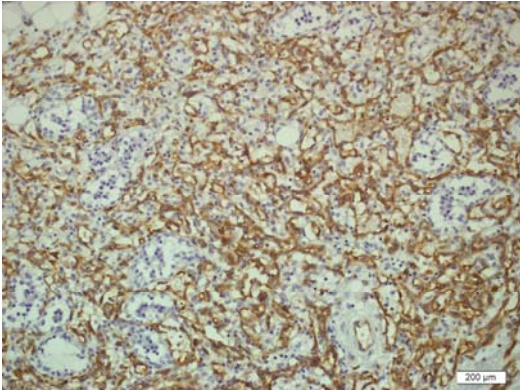
Resim1. Meme stromasında değişik boyutlarda infiltrate damarlar (x200 büyütme)

^a Yazışma Adresi: Dr. Birkan BOZKURT, Ankara Etlik İhtisas Eğitim ve Araştırma Hastanesi, Genel Cerrahi Kliniği, Ankara, Türkiye
Tel: 0 312 5672285

e-mail: birkan.bozkurt@isnet.net.tr



Resim2. Yüksek dereceli nekrozu solid alanlar (x100 büyütme)



Resim3. Diffüz CD 31 pozitif boyanan anjiyosarkom hücreleri(x200 büyütme)

TARTIŞMA

İlk belgelenmiş memenin anjiyosarkomu, Schmidt tarafından 1887 yılında tanımlanmıştır (2-3). Bu tarihten sonra indisansı giderek artmıştır. Primer meme anjiyosarkomu, meme sarkomlarının %10'undan azını oluşturur. Primer meme malignitelerinin ise %0,04 ünden azını oluşturur (1). Bizim olgumuzda memenin primer anjiyosarkomudur. Görülme yaşı ortalama 50 yaşdır (4). Olgumuzda hasta 31 yaşında ve premenopozaldır.

KAYNAKLAR

1. Agarwal PK, Mehrotra R. Hemangiosarcoma of the breast. *Ind J Cancer* 1977; 14: 182-5.
2. Vinoyok S, Rohan, Abhinondan M, Hanji. Primary angiosarcoma of the breast in a postmenopausal patient. *J Cancer res* 2010; 6: 120-2.
3. Schmit GB. Ueber des Angiosarkom der Momma. *Arch Klin Chir* 1887; 36: 421-7.
4. Stephan A, Vorburg. Angiosarcoma of the breast American cancer society 2005.
5. Jeffrey S, Scow, Carol A, Reyndals. Primary and secondary angiosarcoma of breast. The Mayo clinic experience. *J Surg Oncol* 2010; 101: 401-7.
6. Colleen M, Johnson, Angiosarcoma of the breast: A case report and literature review. *Curr Surg* 2002; 59: 490-4.
7. Nicole C, Hodgson. Angiosarcomas of the breast. *Am J Clin Oncol* 2007; 30: 570-3.

Gönderilme Tarihi: 06.06.2012