



Primer Plazma Hücreli Lösemi: Olgu Sunumu

Sinan Demircioğlu¹, Ali Doğan², Murat Altınbaşak³, Cengiz Demir⁴

1 Van Yüzüncü Yıl Üniversitesi, Tıp Fakültesi, Hematoloji Bilim Dalı Van, Türkiye ORCID: 0000-0003-1277-5105

2 Van Yüzüncü Yıl Üniversitesi, Tıp Fakültesi, Hematoloji Bilim Dalı Van, Türkiye ORCID: 0000-0003-0207-3505

3 Van Yüzüncü Yıl Üniversitesi, Tıp Fakültesi, Hematoloji Bilim Dalı Van, Türkiye ORCID: 0000-0001-9058-1424

4 Van Yüzüncü Yıl Üniversitesi, Tıp Fakültesi, Hematoloji Bilim Dalı Van, Türkiye ORCID: 0000-0001-9856-184X

Geliş: 26.02.2019; Revizyon: 17.04.2019; Kabul Tarihi: 10.05.2019

Öz

Plazma hücreli lösemi (PHL), plazma hücreli diskrazilerin nadir görülen bir formudur. Primer ve sekonder PHL olmak üzere iki formu vardır. Prognozu oldukça kötüdür. Morfolojik olarak matür plazma hücrelerine benzememesi sebebiyle tanıda karışıklıklar olabilmektedir. Tedavide bortezomib bazlı rejimler ve olog kök hücre nakli önerilmektedir.

Anahtar Kelimeler: Morfoloji, multiple myelom, plazma hücreli lösemi, flowsitometri.

Primary Plasma Cell Leukemia: Case Report

Abstract

Plasma cell leukemia (PHL) is a rare form of plasma cell dyscrasias. There are two forms of primary and secondary PHL. The prognosis is very poor. Since the morphology does not resemble mature plasma cells, there may be confusion in the diagnosis. Bortezomib based regimens and autologous stem cell transplantation are recommended for treatment.

Keywords: Morphology, multiple myeloma, plasma cell leukemia, flowsitometry.

DOI: 10.5798/dicletip.

Yazışma Adresi / Correspondence: Sinan Demircioğlu, Van Yüzüncü Yıl Üniversitesi, Tıp Fakültesi, Hematoloji Bilim Dalı Van, Türkiye
e-mail: sinandemircioğlum@gmail.

GİRİŞ

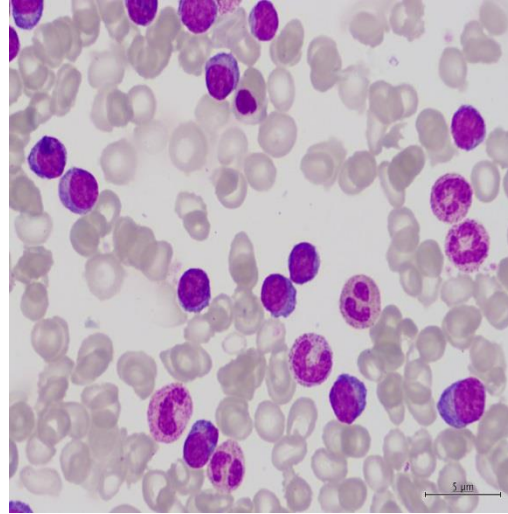
Plazma hücreli lösemi (PHL) tüm plazma hücre diskrazilerin %1-2'sini oluşturmaktadır. Avrupa'da PHL insidansı yılda 10.000.000 kişi başına yaklaşık 4 vakadır¹. PHL, periferik kanda %20'nin üzerinde plazma hücresi görülmesi ve mutlak plazma hücre sayısının $2 \times 10^9/L$ üzerinde olması olarak tanımlanmaktadır². PHL, multiple myelomun (MM) transformasyonu sonucu gelişebileceđi gibi (sekonder PHL), MM öyküsü olmaksızın de novo olarak ta ortaya (primer PHL) çıkabilir. PHL'lerin %60-70'ini primer PHL (PPHL) oluşturmakla beraber son zamanlarda MM tedavilerin deki gelişmeler sonucu, sağkalımın artması sebebiyle sekonder PHL (SPHL) görülme insidansı artmaktadır^{3,4}. PPHL'nin ortalama görülme yaşı 55 iken SPHL'nin ortalama görülme yaşı 66'dır. PPHL, SPHL'ye göre daha genç yaşta ortaya çıkmaktadır. SPHL sağkalım süresi 2-7 aydır, prognozu PPHL'den daha kötüdür³.

VAKA

Yirmi yedi yaşında kadın hasta altı aydır olan halsizlik, nefes darlığı ve kilo kaybı şikayetleri ile başvurdu. Romatizmal kapak hastalığı nedeniyle altı ay önce triküspit kapađa ring anüloplasti yapıldığı öğrenildi. Genel durum kötü, konfüze idi. Dispne, taşipne, taşikardi, hipotansiyon, juguler venöz venlerde dolgunluk, akciđerde raller, hepatomegali, karın içinde ascit, pretibial ödem saptandı. Başvuruda lökosit sayısı $54.000/\mu L$, nötrofil sayısı $22.700/\mu L$, lenfosit sayısı: $11.970/\mu L$, monosit sayısı: $13.340/\mu L$, trombosit sayısı $114.800/\mu L$, hemoglobin 7,68 g/dl, ürik asit 15,5 mg/dl, kreatinin: 2,22 mg/dL, LDH: 562 U/L saptandı. Periferik yaymasında %60 civarında küçük, çekirdeđi ekzantirik yerleşimli lenfoplazmositer hücreler izlendi (Resim 1). Akciđer ödemi tedavisi başlandı. Kreatinin deđerlerinin artması ve idrar çıkışı olmaması üzerine günlük hemodializ yapıldı. Lökosit sayısı birkaç gün içinde $145.500/\mu L$ 'ye

yükseldi. Kemik iliđi aspirasyonu ve biyopsisi yapıldı. Aspirasyon incelemesinde %60-70 civarında lenfoplazmositer hücre infiltrasyonu izlendi.

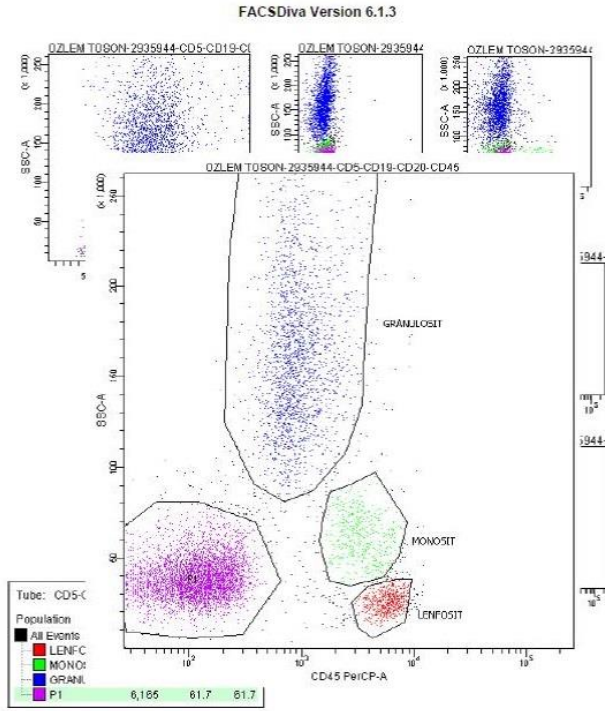
Flowsitometri de %24 granülosit, %5 monosit, %6 lenfosit izlendi. Debris bölgesinde %62 civarında CD3(-), CD5(-),CD7(-) CD13(-), CD14(-), CD19(-),CD33(-), CD34(-), CD56(-), CD235(-), HLADR(-),CD38(+), CD138(+) olan popülasyon izlendi (Resim 2). IgG: 2,62 g/l, IgA: 0,265 g/l, IgM: 0,185 g/l, serum serbest hafif zincir kappa 9,33 mg/L, lambda 3090 mg/L, kappa/lambda oranı 0,003 saptandı. Protein elektroforezinde monoklonal gamma bandı izlenmedi. Hastada plazma hücreli lösemi kabul edildi. Lökoferez yapıldı. Lökoferez sonrası lökosit sayısı $91.000/\mu L$ 'ye düştü. Bortezomib ve deksametazon başlandı.



Resim 1: Plazma hücreleri

Birinci kemoterapi sonrası böbrek yetmezliği düzeldi. Lökosit sayısı, trombosit sayısı normale döndü. Genel durumu düzelen hastanın ikinci küründen itibaren tedaviye siklofosfamide eklendi. Kemoterapinin³. küründen sonra serbest hafif kappa 2,63 mg/L, lambda 0,97 mg/L, kappa/lambda oranı^{2,7} saptandı. Dördüncü küründen sonra yapılan kemik iliđi biyopsisinde plazma hücresi izlenmedi remisyon kabul edildi. Hastaya

otolog kök hücre nakli yapıldı. Hastadan bilgilendirilmiş olur formu alınmıştır.



Resim 2: Debris bölgesinde %62 civarında plazma hücre popülasyonu.

TARTIŞMA

Multiple myelom da kemik iliğindeki plazma hücre morfolojisi, normal plazma hücrelerinden ayrılmayacak kadar matür görünümde olabileceği gibi atipik (pleomorfik, multinükleer) ve immatür hücrelerden de oluşabilir. Plazma hücreli lösemilerde ise kemik iliğinde saptanan neoplastik plazma hücreleri daha küçük boyutlu ve plazmasitoid lenfosit görünümünde olabilirler^{5,6}. Bizim hastamızda da hem periferik yaymada hemde kemik iliği aspirasyonunda izlenen hücreler lenfoplazmositer hücreler olarak değerlendirildi. Bu yüzden ilk bakışta plazma hücreli lösemi düşünülmemiştir. Fakat flowsitometride debris bölgesinde CD38(+), CD138(+), CD56 (-) olan %62'lik bir popülasyon görülmesi ile plazma hücreli lösemi tanısı konulabildi.

Multiple myelom yaşlı hastalığıdır. Tanı sırasındaki ortalama yaş 66'dır. Sadece %2'si 40 yaş altında, %10'u ise 50 yaş altında görülmektedir^{7,8}. Bizim hastamıza yirmi yedi yaşında tanı konmuştur. Bu yaş MM görülmesi için oldukça genç bir yaşır.

PPHL'nin prognozu, son yıllarda yeni ajanların kullanıma girmesiyle kısmen iyileşmiş olsa da, hala kötüdür⁹. Yaşlı hastalarda ortalama sağkalım 1-2 yıl iken, kök hücre nakli olabilen hastalarda ortalama sağkalım 3 yıldır 10-14. Mevcut veriler uygun hastalar için ilk basamak indüksiyon tedavisi olarak bortezomib bazlı kombinasyonların kullanımını desteklemektedir^{12,15-17}. Hiper-CVAD-VD veya VTD / VRD-PACE gibi agresif kemoterapi rejimlerinin bortezomib ± talidomid / lenalidomid ile kombinasyonu genç hastalarda düşünülebilir, ancak bunların üstünlükleri hakkında kesin kanıt yoktur⁴.

Nakle uygun PPHL hastalarında indüksiyon sonrası anlamlı yanıt alınmışsa otolog kök hücre nakli (OKİT) önerilmektedir^{4,13,18-20}. Allojenik kök hücre nakli genel olarak küratif bir yaklaşım olmasına rağmen PPHL'de OKİT ile karşılaştırıldığında sağkalım avantajı sağlamamıştır. Düşük nüks olasılığı olmasına rağmen OKİT'e göre non-relaps mortalite oranı çok yüksek bulunmuştur²¹. Hastamızın tanı anındaki performansının kötü olması ve kardiyak problemleri olması sebebiyle agresif tedavi verilemedi. Fakat bortezomib-siklofosfamide-deksametazon tedavisi ile remisyon elde edilip, otolog kök hücre nakli yapılabildi.

Sonuç olarak plazma hücreli lösemi tanısı, plazma hücrelerinin morfolojik olarak küçük olması ve lenfoplazmositer hücrelere benzemesi nedeni ile zor olabilmektedir. Bu yüzden flowsitometri ve immunohistokimyasal boyalar tanıya yardımcı olarak kullanılmalıdır. Hastalar uygunsa bortezomib bazlı agresif tedavi rejimleri ve sonrasında otolog kök hücre nakli yapılmalıdır.

Çıkar Çatışması Beyanı: Yazarlar çıkar çatışması olmadığını bildirmişlerdir.

Finansal Destek: Bu çalışma her hangi bir fon tarafından desteklenmemiştir.

Declaration of Conflicting Interests: The authors declare that they have no conflict of interest.

Financial Disclosure: No financial support was received.

KAYNAKLAR

1. Sant M, Allemani C, Tereanu C, et all. Incidence of hematologic malignancies in Europe by morphologic subtype: results of the HAEMACARE project. *Blood* 2010; 116: 3724-34.
2. Noel P, Kyle RA. Plasma cell leukemia: an evaluation of response to therapy. *The American journal of medicine* 1987; 83: 1062-8.
3. Tiedemann RE, Gonzalez-Paz N, Kyle RA, et all. Genetic aberrations and survival in plasma cell leukemia. *Leukemia* 2008; 22: 1044-52.
4. Fernandez de Larrea C, Kyle RA, Durie BG, et all. Plasma cell leukemia: consensus statement on diagnostic requirements, response criteria and treatment recommendations by the International Myeloma Working Group. *Leukemia* 2013; 27: 780-91.
5. Garcia-Sanz R, Orfao A, Gonzalez M, et all. Primary plasma cell leukemia: clinical, immunophenotypic, DNA ploidy, and cytogenetic characteristics. *Blood* 1999; 93: 1032-7.
6. Greipp PR, Raymond NM, Kyle RA, O'Fallon WM. Multiple myeloma: significance of plasmablastic subtype in morphological classification. *Blood* 1985; 65: 305-10.
7. Kyle RA, Gertz MA, Witzig TE, et all. Review of 1027 patients with newly diagnosed multiple myeloma. *Mayo Clin Proc* 2003; 78: 21-33.
8. Blade J, Kyle RA. Multiple myeloma in young patients: clinical presentation and treatment approach. *Leuk Lymphoma* 1998; 30: 493-501.
9. Gonsalves WI, Rajkumar SV, Go RS, et all. Trends in survival of patients with primary plasma cell leukemia: a population-based analysis. *Blood* 2014; 124: 907-12.
10. Musto P. Progress in the Treatment of Primary Plasma Cell Leukemia. *Journal of clinical oncology: official journal of the American Society of Clinical Oncology* 2016; 34: 2082-4.
11. Musto P, Simeon V, Martorelli MC, et all. Lenalidomide and low-dose dexamethasone for newly diagnosed primary plasma cell leukemia. *Leukemia* 2014; 28: 222-5.
12. Royer B, Minvielle S, Diouf M, et all. Bortezomib, Doxorubicin, Cyclophosphamide, Dexamethasone Induction Followed by Stem Cell Transplantation for Primary Plasma Cell Leukemia: A Prospective Phase II Study of the Intergroupe Francophone du Myelome. *Journal of clinical oncology : official journal of the American Society of Clinical Oncology* 2016; 34: 2125-32.
13. Jung SH, Lee JJ, Kim K, et all. The role of frontline autologous stem cell transplantation for primary plasma cell leukemia: a retrospective multicenter study (KMM160). *Oncotarget* 2017; 8: 79517-26.
14. Granell M, Calvo X, Garcia-Guinon A, et all. Prognostic impact of circulating plasma cells in patients with multiple myeloma: implications for plasma cell leukemia definition. *Haematologica* 2017; 102: 1099-104.
15. D'Arena G, Valentini CG, Pietrantonio G, et all. Frontline chemotherapy with bortezomib-containing combinations improves response rate and survival in primary plasma cell leukemia: a retrospective study from GIMEMA Multiple Myeloma Working Party. *Ann Oncol* 2012; 23: 1499-502.
16. Katodritou E, Terpos E, Kelaidi C, et all. Treatment with bortezomib-based regimens improves overall response and predicts for survival in patients with primary or secondary plasma cell leukemia: Analysis of the Greek myeloma study group. *American journal of hematology* 2014; 89: 145-50.
17. Lebovic D, Zhang L, Alsina M, et all. Clinical outcomes of patients with plasma cell leukemia in the era of novel therapies and hematopoietic stem cell transplantation strategies: a single-institution experience. *Clinical lymphoma, myeloma & leukemia* 2011; 11: 507-11.
18. van de Donk NW, Lokhorst HM, Anderson KC, Richardson PG. How I treat plasma cell leukemia. *Blood* 2012; 120: 2376-89.
19. Mahindra A, Kalaycio ME, Vela-Ojeda J, et all. Hematopoietic cell transplantation for primary plasma cell leukemia: results from the Center for International Blood and Marrow Transplant Research. *Leukemia* 2012; 26: 1091-7.
20. Nishihori T, Abu Kar SM, Baz R, et all. Therapeutic advances in the treatment of primary plasma cell leukemia: a focus on hematopoietic cell transplantation. *Biology of blood and marrow transplantation : journal of the American Society for Blood and Marrow Transplantation* 2013; 19: 1144-51.
21. Chim CS, Kumar SK, Orlowski RZ, et all. Management of relapsed and refractory multiple myeloma: novel agents, antibodies, immunotherapies and beyond. *Leukemia* 2018; 32: 252-62.