

Üretral malakoplaki: bir olgu sunumu

Urethral malakoplakia: a case report

Sezen Koçarlan¹, Emine Zeynep Tarini², Hasan İlyas Özardalı³, Muhammet Emin Güldür¹, Zafer Erol⁴, Muharrem Bitiren¹

¹Harran Üniversitesi Tıp Fakültesi, Patoloji Anabilim Dalı, Şanlıurfa

²Şanlıurfa Eğitim ve Araştırma Hastanesi, Patoloji Kliniği, Şanlıurfa

³Afyon Kocatepe Üniversitesi, Patoloji Anabilim Dalı, Afyon

⁴Afyon Devlet Hastanesi, Patoloji Kliniği, Afyon

Özet

Malakoplaki, kronik granülatöz inflamatuvar bir reaksiyondur. Sıklıkla immün baskılanmış hastalarda oluşur. Makrofajların uygun bir şekilde fagositoz yapamadığı bakteriyel infeksiyona karşı sıra dışı cevabı temsil ettiğine inanılır. En sık üriner ve gastrointestinal sistemi tutar. Spesifik klinik semptomu yoktur. Tanısı histopatolojik inceleme ile konulur. Klinikte üretral kitle ön tanısı ile gönderilen ve histopatolojik inceleme ile malakoplaki tanısı alan olgumuzu literatür eşliğinde sunmayı amaçladık.

Anahtar kelimeler: Malakoplaki; ürogenital sistem; üretra.

Abstract

Malakoplakia is a chronic granulomatous inflammatory reaction. It occurs most frequently in immune compromised patients. It is believed that this entity represents an unusual response to bacterial infection in which macrophages fail to phagocytose them properly. It involves mostly the urinary and gastrointestinal tracts. This disease has not any specific clinic symptom. The diagnosis is based on histopathological examination. We have tried to present the case along with the literature of this kind, which is pre-diagnosed as urethral mass and malakoplakia through histopathological examination in the clinic.

Keywords: Malakoplakia; urogenital system; urethra.

Giriş

Malakoplaki etyolojisi bilinmeyen kronik inflamatuvar bir hastalıktır. İlk kez 1902 yılında Michaelis ve Gutmann tarafından tanımlanmıştır (1). Daha sonra Von Hansemann "yumuşak plak" anlamına gelen malakoplaki ismini vermiştir (2). Çoğunlukla genitouriner sistemde (GÜS) yerleşiktir. GÜS dışında gastrointestinal sistem, akciğer, retroperiton ve deri gibi lokalizasyonlarda da görülebilir. Tutulum gösterdiği organa özgü semptomlar şeklinde ortaya çıkabilir (3). Tüm yaş gruplarında görülebilmekle birlikte, beşinci ve yedinci dekatlar arasında daha sık görülür. Görülme sıklığı kadınlarda daha fazladır. İmmün baskılanma, kronik infeksiyöz hastalıklar ve malign neoplazmlar tetikleyici rol oynar (4).

Olgu

Kırkbir yaşında bayan hasta yaklaşık bir haftadır süren dizüri şikâyetleriyle hastanemiz üroloji polikliniğine başvurdu. Fizik muayenede herhangi bir sistemik bulguya rastlanmadı. Tam kan sayımı ve biyokimyasal parametreleri değerlendirmek için kan örnekleri alındı. Ayrıca tam idrar tetkiki ve idrar kültürü için uygun şartlarda idrar örneği alındı. Laboratuvar sonuçlarında lökosit 15000/mm³, sedimantasyon 30 mm/saat C reaktif protein ise 8 mg/dl olduğu saptandı. İdrarın mikroskopik incelemesinde 20-25 lökosit ile 4-5 eritrosit görüldü. İdrar kültüründe 105 cfu/ml E. Coli üredi. Yapılan direkt üriner sistem grafisi ve ultrasonografide

patolojik bulgu saptanmadı. Hastaya 7 gün süreyle ciprofloksacin tedavisi uygulandı. Şikâyetlerinde azalma olmayan hastaya sistoskopi yapıldı. Sistoskopide üretra yerleşimli 2 cm çapta gri-sarı renkli mukozal plak görüldü. Lezyondan alınan biyopsi materyali %10'luk formaldehit fiksatifine konularak histopatolojik inceleme amacıyla patoloji laboratuvarına gönderildi. Makroskopik incelemede 0,5 cm. çaplarında iki adet gri-beyaz renkli biyopsi materyali izlendi. Mikroskopik incelemede transizyonel epitel ile örtülü biyopside epitel altında granüler asidofilik sitoplazmalı histiyositlerin belirgin olduğu mikst inflamatuvar infiltrasyon görüldü (Resim 1). Yapılan histokimyasal çalışmada histiosit sitoplazmalarında diastaza rezistans periyodik asit schiff PAS (+) boyanma gösteren, karakteristik Michaelis-Gutmann cisimcikleri izlendi (Resim 2). Karakteristik morfolojik görünümü ile olgu malakoplaki ile uyumlu bulundu. Hastaya idrar kültür sonucunda üreyen E. Coli bakterisine yönelik antibiyotik tedavisi başlandı.

Tartışma

Malakoplaki birçok farklı lokalizasyonda görülmekle beraber, vakaların yaklaşık %75'inde genitouriner sistemi tutar (1). GÜS'de ise en sık mesanede görülür. Mesane yerleşimli malakoplaki semptomları nonspesifiktir. Dizüri ve hematüri gibi sistit kliniği verir. Genellikle beşinci ve yedinci dekatlar arasında ve kadınlarda daha sık görüldüğü bildirilmektedir. Bununla birlikte literatürde dokuz yaşında intestinal malakoplaki olgusu rapor edilmiştir (1, 4). Bizim olgumuz kırkbir yaşında kadın hasta olup, sistiti düşündüren semptomlar mevcuttu.

İletişim/Correspondence to: Sezen Koçarlan, Harran Üniversitesi Tıp Fakültesi, Patoloji Anabilim Dalı, Şanlıurfa, TÜRKİYE

Tel: +90 414 318 30 27, doktorsezen@yahoo.com

Geliş Tarihi: 25.11.2012 **Kabul Tarihi:** 07.03.2013

Received: 25.11.2012 **Accepted:** 07.03.2013

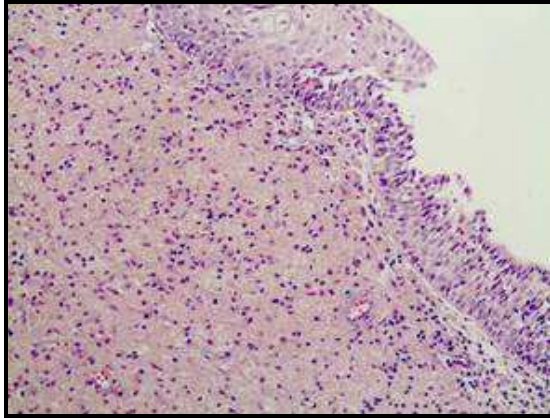
DOI: 10.5455/GMJ-30-2013-123

www.gantep.edu.tr/~tipdergi

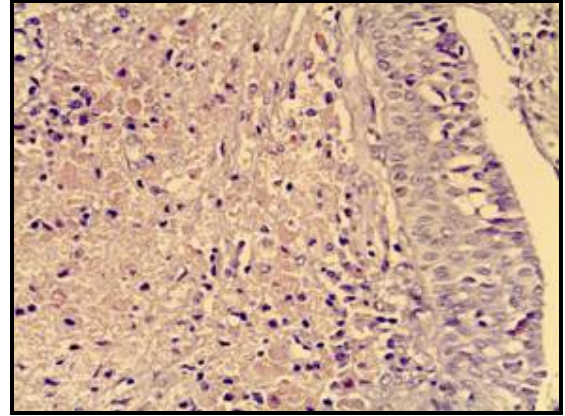
ISSN 1300-0888

İmmün baskılanma, kronik infeksiyöz hastalıklar ve malign tümörler gibi altta yatan klinik durumlar malakoplakiye sıklıkla eşlik eder ve patogeneizde önemli rol oynar (1, 2). Malakoplaki sıklıkla bakteriyel veya fungal bir infeksiyonla birlikte (2). Hastaların % 80-90'ında basil pozitifliği saptanmış olup, bu basillerin %70-75'i E. Coli olarak tespit edilmiştir.

Bununla birlikte E.Coli infeksiyonunun patogeneizde önemli rol oynadığı ve Michaelis-Gutmann cisimciklerinin bakteriyel debris içeren fagolizozomlardan oluştuğu ileri sürülmüştür (3). Olgumuzda kronik hastalık ve immün baskılanma gibi altta yatan herhangi bir tetikleyici klinik durum saptanmamıştır. İdrar kültüründe ise E. Coli basili üremiştir. Malakoplakinin; makrofajların fagosite ettiği ancak bakterisidal aktivite gösteremediği infeksiyona karşı sıra dışı bir cevap olduğu düşünülür. Makroskopik olarak yumuşak kıvamlı, sarı renkli, mukozadan hafif kabarık, 3-4 cm'lik mukozal kabarıklıklar şeklinde görülür. Kesin tanı histopatolojik inceleme ile konulur (5). Mikroskopik olarak; lenfositlerle karışık köpüklü histiositlerden oluşan granümatöz inflamasyon görülür. Ayrıca histiositler içinde ve interstisyel alanda karakteristik Michaelis-Gutmann cisimcikleri izlenir. Bu cisimciklerin elektron mikroskopik incelemesinde intrasitoplazmik makrofagolizozomların mineralizasyonu ile oluştuğu görülür (5). Bu cisimcikler histokimyasal olarak PAS ve Von Kossa ile pozitif boyanır (6). Olgumuzda lezyon 2 cm çapta gri-sarı renkli mukozal plak şeklinde idi. Histopatolojik incelemede histiositlerden oluşan granülom yapıları izlendi (Şekil 1). Yapılan PAS boyası ile histiositlerin bir kısmında sitoplazmik PAS pozitif Michaelis-Gutmann cisimcikleri izlendi (Şekil 2).



Şekil 1. Üretral mukozada subepitelyal histiosit topluluğu (HEx100).



Şekil 2. Malakoplakide histiosit sitoplazmalarında PAS (+) boyanmış Michaelis-Gutmann cisimcikleri (HEx400).

Malakoplakinin ayırıcı tanıları yerleşim yerine bağlı olarak farklılık gösterir. Mesane yerleşimli malakoplakide ayırıcı tanı ksantogranülatöz sistit ve Langerhans hücreli histiositoz iken, testiküler malakoplakide ayırıcı tanı idiyatik granülatöz orşit ile lenfomayı içerir (7). Olgumuz üretral kitle öntanısı ile gönderilmiş olup, ayırıcı tanıda apse, malign neoplazm gibi kitle oluşturan lezyonlar düşünülmüştür. Tedavi uzun süreli antibiyotik kullanımı şeklindedir. Medikal tedaviye cevap vermeyen olgularda ilave olarak cerrahi tedavi önerilmektedir (8). Olgumuz 3 haftalık antibiyotik tedavisine klinik cevap vermiştir. Hastanın takiplerinde nüks izlenmemiştir. Ayrıca literatürde kolinerjik ajan kullanımının fayda sağladığı da bildirilmektedir (4). Sonuç olarak; malakoplaki nadir görülen bir granülatöz hastalık olup etyolojisi tam olarak bilinmemektedir. En sık alt üriner sistemi tutmaktadır. Klinikte lokalizasyonuna bağlı semptomlar ortaya çıkmaktadır. Tedavisi medikal olmakla birlikte; yanıt vermeyen olgularda cerrahi tedavi uygulanmaktadır.

Kaynaklar

1. Bouguila J, Brahim K, Mokni M, Skandrani K, Harbi A, Essoussi AS, et al. Digestive malacoplakia in children: case report. ISRN Gastroenterol 2011;2011:597350.
2. Gupta K, Thakur S. Pulmonary malakoplakia: a report of two cases. Indian J Pathol Microbiol 2011;54(1):133-5.
3. Tuzlali P, İğdem AA, Balcı MBC, Yılmaz G, Şahan E. Prostat tru-cut biyopsi ile tanısı konan malakoplaki vakası: olgu sunumu. Türk Üroloji Dergisi 2001;27(1):98-100.
4. Petersen RO, Sesterhenn IA, Davis CJ. Urologic pathology. 3rd Ed. Lippincott Williams & Wilkins. 2009; 196-197.
5. Hodder RV, St George-Hyslop P, Chalvardjian A, Bear RA, Thomas P. Pulmonary malakoplakia. Thorax 1984;39(1):70-1.
6. Kuzey GM, Özdamar Ş, Zengeroğlu S. Temel patoloji. Ankara: Güneş Kitabevi. 2007;606-607.
7. Gattuso P, Reddy VB, David O, Spitz DJ, Haber BH. Differential diagnosis in surgical pathology. 2nd Ed. Saunders Elsevier, 2009; 491-560.
8. Barışık NÖ, Karadayı N, Keser SH, Barışık CC, Karabulut H, Cangüven Ö. Malakoplaki: olgu sunumu. Kartal Eğitim ve Araştırma Hastanesi Tıp Dergisi 2004;15(3):186-8.