

OLGU SUNUMU / CASE REPORT

İNTRALOBAR PULMONER SEKESTRASYON

INTRALOBAR PULMONARY SEQUESTRATION

Tuğberk BAŞTÜRK¹, Furkan KAYA²

¹Afyonkarahisar Sandıklı Devlet Hastanesi Radyoloji Kliniği

²Afyonkarahisar Sağlık Bilimleri Üniversitesi Tıp Fakültesi Radyoloji Anabilim Dalı

ÖZ

Pulmoner sekestrasyon akciğerin bir lob veya segmentinin normal trakeobronşial sistem ile ilişkisinin olmadığı, arteriyel dolaşımı sistemik arterlerle sağlanan konjenital lezyonlardır. Sıklıkla sol akciğerde ve alt loblarda yerleşim gösterirler. Asemptomatik olarak seyir gösterebilir, semptomatik ve tedavi edilmemiş olgularda ise komplikasyon olarak fatal hemoptizi, hemotoraks, hatta benign ve malign tümörler gelişebilir. Tedavi cerrahi olup rekürren enfeksiyonları ve diğer komplikasyonları önlemek için erken dönemde uygulanmalıdır. Preoperatif görüntüleme cerrahi için yol göstereceğinden çok önemlidir. Biz burada, bir intralobar sekestrasyon olgusunu sunmayı ve tipik bilgisayarlı tomografi bulgularını vurgulamayı amaçladık.

ANAHTAR KELİMELER: Pulmoner sekestrasyon, İntralobar sekestrasyon, Ekstralobar sekestrasyon, Tanı, Bilgisayarlı tomografi

ABSTRACT

Pulmonary sequestration is a congenital disorder of the lung that is not associated with the normal tracheobronchial system and is provided by the systemic arteries of the arterial circulation. They are frequently located in the left lung and lower lobes. The patients may be symptomatic or asymptomatic. In untreated cases, fatal hemoptysis, hemothorax, even benign and malignant tumors may develop as a complication. Treatment is surgical and should be performed early in order to prevent recurrent infections and other complications. Preoperative imaging is so important to provide guidance for surgery. Herein, we aimed to present a case of intralobar sequestration and emphasize the typical contrast enhanced computerized tomography findings.

KEYWORDS: Pulmonary sequestration, Intralobar sequestration, Extralobar sequestration, Diagnosis, computed tomography

Geliş Tarihi / Received: 01.08.2018

Kabul Tarihi / Accepted: 03.10.2018

Yazışma Adresi / Correspondence: Uzm.Dr.Tuğberk BAŞTÜRK
Afyonkarahisar Sandıklı Devlet Hastanesi Radyoloji Kliniği
tbasturk0320@gmail.com

GİRİŞ

Pulmoner sekestrasyon (PS), akciğerin bir lob veya segmentinin normal trakeobronşial sistem ile ilişkisinin kesildiği, arteriyel dolaşımın sistemik arterler ile sağlandığı konjenital patolojilerdir (1). Venöz drenaj genellikle pulmoner venlerle, nadiren de sistemik venler yoluyla sağlanır. PS tüm konjenital akciğer malformasyonlarının %0.15-6.4'ünü oluşturmaktadır (2).

Sıklıkla sol akciğerde ve alt loblarda yerleşirler, komşu akciğer parankimi içerisinde yerleşmiş ise intralobar pulmoner sekestrasyon (İLS), kendi visseral plevrası içerisinde komşu akciğer parankiminden bağımsız olarak bulunuyor ise ekstralobar pulmoner sekestrasyon (ELS) olarak isimlendirilir (3).

PS, asemptomatik seyredebileceği gibi semptomatik olgularda klinik olarak bronşektazi tablosu oluşturur, tedavi edilmemiş olgularda ise komplikasyon olarak fatal hemoptizi, hemotoraks, hatta benign ve malign tümörler gelişebilir (4,5).

PS'nin kesin tanısı besleyici arterin gösterilmesi ile konur ve bunun için altın standart dijital substraksiyon anjiyografidir (DSA). İnvaziv bir yöntem olan DSA'nın yerine günümüzde besleyici arteri göstermek için bilgisayarlı tomografi anjiyografi (BTA) kullanılmaktadır.

Ayrıca manyetik rezonans anjiyografi (MRA) ve renkli Doppler ultrasonografi (RDUS) ile de besleyici damarlar gösterilmektedir (3). Akciğer sekestrasyonunun klasik tedavisi sekestre akciğer dokusunun ve bulunduğu lobun cerrahi olarak çıkarılmasıdır (6).

Nadir olarak görülen PS'nin sağ alt lobta görülmesi ise daha da nadirdir (2,3). Biz burada sağ akciğer alt lob yerleşimli bir İLS olgusunu lezyonunun ve yerleşiminin nadir olması ve radyolojik tipik görüntü nedeniyle sekestrasyona ait literatür bilgilerini hatırlatarak sunmayı amaçladık.

OLGU SUNUMU

On üç yaşında kız hasta öksürük, balgam çıkarma ve solunum sıkıntısı şikâyetleri ile hastanemize başvurdu. Hastanın anamnezinde tekrarlayan solunum yolu enfeksiyonları olduğu öğrenildi.

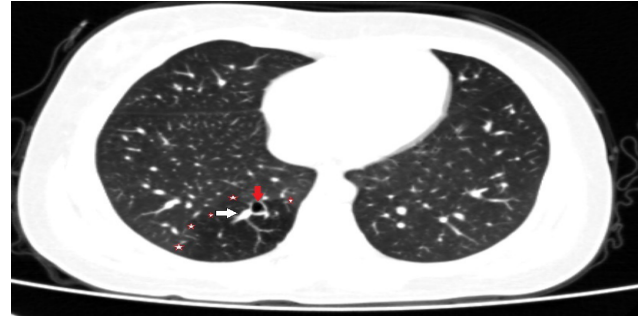
Özgeçmişinde travma veya cerrahi öyküsü yoktu. Hastanın fizik muayenesinde genel durumu iyi, vital bulgular stabildi. Oskültasyonda sağ akciğer alt bölümlerde solunum seslerinde hafif azalma saptandı.

Solunum fonksiyon testleri, rutin kan sayımı ve biyokimya testleri normal sınırlar içerisindeydi.

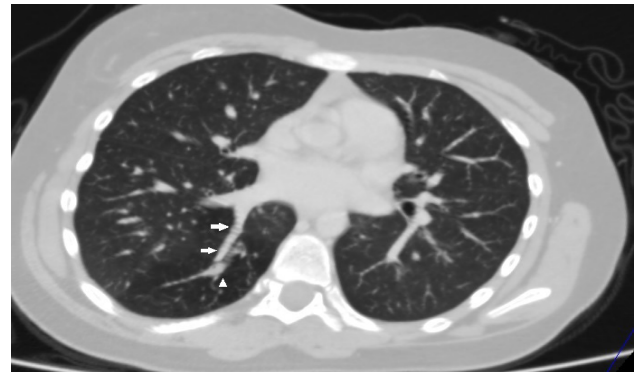Çekilen PA akciğer grafisinde belirgin patolojik bulgunun saptanmaması, hastada rekürren solunum yolu enfeksiyonlarının olması nedeniyle yapılan kontrastlı toraks bilgisayarlı tomografi (BT) tetkikinde, sağ akciğer alt lob posterobazal-mediobazal segmentlerinde yaklaşık 6.5x4.5x7 cm'lik kesimde hava hapsi, normal trakeobronşial sistemle bağlantısı bulunmayan bronşektazi izlendi.

Bronşektazi içerisinde mukus tıkaçları mevcuttu, venöz drenajın ise sağ inferior pulmoner vene olduğu gözlemlendi (**Resim 1, 2a ve 2b**).

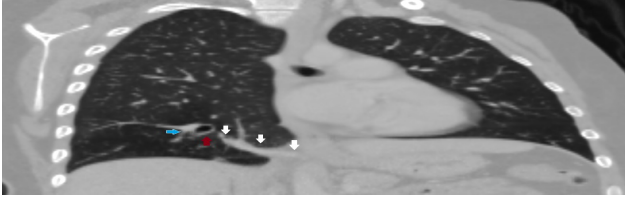
Resim 1: Aksiyel kontrastlı toraks BT kesitinde (maksimum intensite projeksiyon tekniği kullanılarak) sağ akciğer alt lob posterobazal ve mediobazal segmentlerinde hava hapsi (yıldızlar), normal trakeobronşial sistemle bağlantısı bulunmayan bronşektazi (kırmızı ok) ve venöz drenajı sağlayan ven (beyaz ok) görülüyor.



Resim 2a: Aksiyel kontrastlı toraks BT kesitinde (maksimum intensite projeksiyon tekniği kullanılarak) bronşektazi içerisinde mukus tıkaçları (ok başı) ve venöz drenajın sağ inferior pulmoner vene olduğu (oklar) görülüyor.

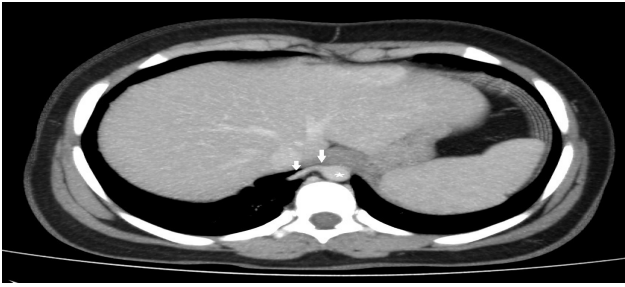

Resim 2b: B Koronal kontrastlı toraks BT kesitinde (maksimum intensite projeksiyon tekniği kullanılarak) torasik aorta distal kesiminden köken alan ve sağ akciğer alt lob posterobazal-mediobazal segmentlerine uzanan besleyici arter (beyaz oklar), normal trakeobronşial sistemle bağlantısı bulunmayan bronşektazi (kırmızı ok) ve komşuluğunda venöz drenajı sağlayan ven (mavi ok) görülüyor.



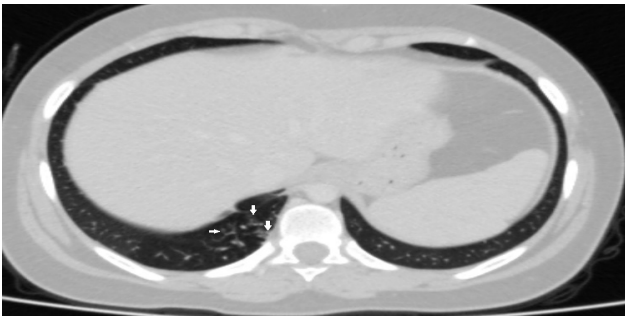
Torasik aorta distal kesiminden köken alan, sağ akciğer alt lob posterobazal-mediobazal segmentlerine uzanan 4.5 mm çapında besleyici arter saptandı (**Resim 2B ve 3**).

Resim 3: Aksiyel kontrastlı toraks BT kesitinde (maksimum intensite projeksiyon tekniği kullanılarak) torasik aorta distal kesiminden (yıldız) köken alan ve sağ akciğer alt lob medialine uzanan besleyici arter (oklar) gözlenmektedir.



Sağ akciğer alt lob mediobazal segmentinde tomurcuklanan ağaç görünümleri izlendi (**Resim 4**).

Resim 3: Aksiyel kontrastlı toraks BT kesitinde sağ akciğer alt lob mediobazal segmentinde tomurcuklanan ağaç görünümleri (oklar) izleniyor.



Tariflenen kontrastlı toraks BT bulguları ile lezyon İLS lehine değerlendirildi. Eşlik eden enfeksiyona yönelik medikal tedavi verildi ve hastanın başvuru şikâyetleri kayboldu. Hasta yakınlarının cerrahi tedaviyi kabul etmemesi nedeniyle olgumuz tedavisiz takip edilmektedir.

TARTIŞMA

Pulmoner sekestrasyon, akciğerin bir lob veya segmentinin normal trakeobronşial sistem ile ilişkisinin olmadığı konjenital bir anomalidir. Torasik aorta veya abdominal aortadan çıkan ve diyafragmayı geçerek sekestre dokuya ulaşan sistemik arterler ile arteriyel dolaşım sağlanır. Arteriyel akım nadir olarak subklavian arter, bronşial arter yolu ile de sağlanabilir (1). Venöz drenaj genellikle pulmoner venlerle, nadiren de sistemik venler aracılığıyla sağlanmaktadır. Pulmoner rezeksiyon yapılan vakaların %1-2'sinde PS saptanmıştır (7).

Embriyolojik olarak PS'nin, primitif foregut'tan köken aldığı ve kaudal olarak göç ettiği düşünülmektedir. Patogenezde ise erken embriyonik splanknik damarlardan doğan sistemik damarların obliterasyonunda yetmezlik olduğu varsayılmaktadır (8). PS, ekstralobar ve intralobar olmak üzere ikiye ayrılır. Ekstralobar pulmoner sekestrasyon normal akciğerlerden ayrıdır ve kendine ait ayrı bir visseral plevrayla kaplıdır. İntralobar pulmoner sekestrasyon ise normal akciğer parankimi içinde yerleşmiştir (3). PS'lerin %75'ini oluşturan İLS çoğunlukla alt loblarda (sıklıkla solda) izlenir. Arter çapı genellikle daha geniştir. Venöz dönüş genellikle pulmoner venlere olup soldan sola şant oluşturmaktadır. PS'lerin %25'ini oluşturan ise ELS genellikle sol tarafta (%90) ve posterior kostofrenik açıda yerleşir. Venöz dönüş genellikle sistemik (azigos, hemiazigos, vena kava) venlere olup soldan sağa şant oluşturmaktadır. ELS erkeklerde üç-dört kat fazla görülürken, İLS her iki cinsten benzer oranlarda izlenmektedir (9). Hastamızda sekestre doku sağ akciğer alt lob parankimi içerisinde yerleşmiş İLS ile uyumluydu.

ELS'nin konjenital diafragma hernisi, pulmoner hipoplazi, konjenital kistik adenomatoid malformasyon, konjenital lobar amfizem, bronkojenik kist gibi farklı konjenital anomalilerle birlikteliği %65 iken, İLS'de bu oran %11 olarak saptanmıştır (9). Bizim hastamızda İLS'ye eşlik eden konjenital anomali saptanmadı.

PS'li olgular asemptomatik olabileceği gibi semptomatik olduğunda klinik olarak bronşek-

tazi tablosu oluşturur (4). Bronşun kör sonlanması ve içerisinde biriken mukus ile genişlemesi fonksiyon görmeyen akciğer dokusunda enfeksiyona zemin hazırlamaktadır. Klinik bulgular erken çocukluk döneminde tekrarlayan pnömoni atakları şeklinde ortaya çıkmasına rağmen tanı olguların yarısında 20 yaşından sonra konmaktadır (10). Sık tekrarlayan alt lob pnömonisi ve kronik akciğer apsesi olgularında sekestrasyondan şüphelenmelidir. Semptomatik hastalarda pulmoner enfeksiyon bulguları mevcut olup en sık ateş yüksekliği, pürülan balgam, öksürük, sık tekrarlayan enfeksiyonlar, hemoptizi görülmektedir (4,8). Tedavi edilmemiş olgularda PS komplikasyonu olarak pnömotoraks, fungal enfeksiyon, tüberküloz, fatal hemoptizi, hemotoraks, hatta benign ve malign tümörler gelişebilmektedir (5). Öksürük, balgam çıkarma ve solunum sıkıntısı şikâyetleri ile başvuran hastamızın hikâyesinde de tekrarlayan solunum yolu enfeksiyonları mevcuttu ve tanı 13 yaşında çekilen kontrastlı toraks BT tetkiki ile konuldu.

Prenatal tanı, gebeliğin 16-24. haftası arasında ultrasonografi ve MR görüntülemeyle; arteriyel kan desteğini aorttan alan kitle görünümü, mediastinal şift, polihidramnios ve hidropik değişiklikler ile saptanabilir (8).

Tanıda göğüs radyografisi, BT anjiyografi, toraks MRA ve nadiren konvansiyonel anjiyografi kullanılabilir. Gastrointestinal sistemle ilişkinin saptanması için baryumlu grafi yapılabilir (11). Akciğer grafisinde, sekestrasyona eşlik eden enfeksiyon varlığında, pnömoni bulguları, kistik lezyon veya hava-sıvı seviyelenmesinin bulunduğu kaviter lezyon saptanabilir. Enfeksiyonun eşlik etmediği olgularda yumuşak doku kitlesi veya konsolidasyon şeklinde görüntülenebildiği gibi direk grafide herhangi bir lezyon saptanmayabilir (12). Geniş kapsamlı bir çalışmada radyolojik olarak sekestrasyonun sırasıyla kitle (%49), kistik (%28.5) ve kaviter (%11.5) lezyon, pnömonik infiltrasyon (%8) şeklinde görüntülendiği bildirilmiştir (12).

Çok kesitli BT teknolojisi ile intravenöz kontrast madde enjeksiyonu sonrası saniyeler içerisinde alınan arteriyel ve venöz faz görüntüleri ile anormal parankimal lezyona ek olarak sekestrasyonun besleyici arter ve drenaj veni de görüntülenebilmekte, bu ham görüntüler üzerinden

yapılan yazılımsal işlemler ile üç boyutlu anjiyografi görüntüleri oluşturulabilmektedir. BT incelemesinin bu özelliği tanıda altın standart ancak invaziv bir işlem olan DSA incelemesine duyulan gereksinimi büyük oranda azaltmıştır (13). Olgumuza çekilen PA akciğer grafisinde belirgin patolojik bulgu saptanmazken kontrastlı toraks BT tetkikinde sağ alt lob posterobazal ve mediobazal segmentlerinde hava hapsi, normal trakeobronşial sistemle ilişkisi bulunmayan bronşektazi ve enfeksiyon ile uyumlu tomurculanan ağaç görünümüleri, bronşektazik segmentte mukus tıkaçları saptandı. Kontrastlı toraks BT tetkikinde torasik aorta distal kesiminden köken alan besleyici arteriyel yapı ve venöz drenajın sağ inferior pulmoner vene olduğu gösterildi ve DSA'ya gerek kalmadan İLS tanısı konuldu.

MR görüntüleme (MRG) ve MRA, PS tanısında non-invaziv bir yöntem olarak son zamanlarda artarak kullanılmaktadır. MRG'de sekestre akciğer segmenti, T1 ve T2 ağırlıklı kesitlerde hiperintens olarak izlenir. Gadoliniumun bolus enjeksiyonu sırasında elde edilen görüntüler ile kontrastlı MRA, torasik aorta ve pulmoner vasküler yapının değerlendirilmesinde oldukça etkin bir yöntemdir. Tek nefes tutumu esnasında alınan kesitler ile solunumsal artefaktlar azalmış olup konvansiyonel MRA'ya göre daha kaliteli görüntüler elde edilebilmektedir (3). Kontrastlı toraks BT tetkiki ile İLS tanısı konan olgumuzda MRG ve MRA yapılmadı.

PS'nin ayırıcı tanısında pnömoni, apse, bronşektazi, tüberküloz gibi enfeksiyonlar; diyafragmatik herni, bronkojenik kist, perikardiyal kist, kistik adenomatoid malformasyon, pulmoner hipoplazi, konjenital lobar amfizem gibi konjenital anomaliler; lateral meningosel gibi paravertebral kitleler ve akciğer kanseri, nörojenik tümör gibi malign süreçler düşünülmelidir (9,14).

Akciğer sekestrasyonunun tedavisi cerrahi olup tedavide temel esas sekestrasyonun bulunduğu segmentin çıkarılmasıdır. ELS'nin plevra ile tamamen sarılı olması nedeni ile rezeksiyon işlemi daha kolaydır. İLS'nin tedavisi sekestrasyonun segmental rezeksiyonudur, ancak kronik enfeksiyona bağlı değişiklikler nedeniyle çoğu kez lobektomi zorunlu olarak yapılmaktadır (4). Çocuk ve yetişkin olguların karşılaştırıldığı bir çalışmada yetişkin grupta

enfeksiyon problemleri daha sık gözlenmiş ve lobektomi oranı daha yüksek bulunmuştur (5). Cerrahi sırasında aortadan orjin alan aberran arterlerin diseksiyonu dikkatli olarak yapılmalıdır (4). Koil embolizasyon cerrahi yaklaşımı kabul etmeyen belirli olgularda uygulanabilen daha az invaziv bir tedavi seçeneği iken transarteriyel embolizasyon ise masif hemoptizili olgularda yapılmaktadır (15). Olgumuzda hasta yakınlarına cerrahi tedavi önerilmiş ancak kabul etmemeleri üzerine hasta takibe alınmıştır.

Sonuç olarak, PS tekrarlayan akciğer enfeksiyonlarının ayırıcı tanısında akılda tutulmalıdır. Cerrahi tedavi rekürren enfeksiyonları ve komplikasyonları önlemek ve parankim koruyucu cerrahi yapılabilmesi için erken dönemde uygulanmalıdır. Preoperatif görüntüleme ile arteriyel kanlanma ve venöz drenaj ayrıntılı olarak gösterilmelidir. PS'nin tanısında altın standart tanı yöntemi DSA olmasına rağmen kontrastlı BT, BT anjiyografi ve MRA klinik tanı ve güvenli cerrahi açısından çoğu zaman etkin ve yeterli radyolojik yöntemlerdir.

TEŞEKKÜR

Olgu sunumuna yazarlar haricinde finansman ya da katkı sağlayan kişi ya da kurum bulunmamaktadır.

HASTA ONAMI

Olgu sunumu için hasta yaşının küçük olması nedeni ile ebeveynlerinden yazılı ve sözlü onam alınmıştır.

KAYNAKLAR

1. Yücel O, Gürkök S, Gözübüyük A ve ark. Diagnosis and surgical treatment of pulmonary sequestration. *Thorac Cardiovasc Surg* 2008;56(3):154-7.
2. Borelli EP. Maybe it is more than pneumonia: case report of an intralobar sequestration in a 20-year-old male. *Respir Case Rep* 2017;6(2):96-8.
3. Özvaran MK, Üskül TB, Ersoy Y, Düzgün S, Altuntaş N, Ergin H. Manyetik rezonans anjiyografi ile intralobar sekestrasyonun tanısı. *Solunum* 2002;4:34-7.
4. Demirhan R, Sancaklı İ, Yavuzer D, Kuzucuoğlu T. Pulmoner sekestrasyonlar: olgu sunumu. *Kartal Eğitim ve Araştırma Hastanesi Tıp Dergisi* 2006;17(3):150-5.

5. Raemdonck DV, De Boeck K, Devlieger H, et al. Pulmonary sequestration: a comparison between pediatric and adult patients. *Eur J Cardiothorac Surg* 2001;19(4):388-95.
6. Tayama K, Eriguchi N, Tanaka A, et al. Video-assisted thoracic surgery lobectomy for ekstralobar pulmonary sequestration in a child: report of a case. *Surg Today* 2004;34(11):954-7.
7. Carter R. Pulmonary sequestration. *Ann Thorac Surg* 1969;7(1):68-88.
8. Arslan E. Farklı klinik ve radyolojik bulgular ile pulmoner sekestrasyon. *Türk Göğüs Kalp Damar Cerrahisi Dergisi* 2013;21(1):110-3.
9. Corbett HJ, Humphrey GM. Pulmonary sequestration. *Paediatr Respir Rev* 2004;5(1):59-68.
10. Laberge JM, Puligandla P, Flageole H. Asymptomatic congenital lung malformations. *Semin Pediatr Surg* 2005;14(1):16-33.
11. Frazier AA, Rosado de Christenson ML, Stocker JT, Templeton PA. Intralobar sequestration: radiologic-pathologic correlation. *Radiographics* 1997;17(3):725-45.
12. Wei Y, Li F. Pulmonary sequestration: a retrospective analysis of 2625 cases in China. *Eur J Cardiothorac Surg* 2011;40(1):39-42.
13. Lee EY, Boiselle PM, Cleveland RH. Multidetector CT evaluation of congenital lung anomalies. *Radiology* 2008;247(3):632-48.
14. Cooke CR. Bronchopulmonary sequestration. *Respir Care* 2006;51(6):661-4.
15. Yücel O, Çaylak H, Gözübüyük A, Kavaklı K, Genç O. Use of embolization and surgical resection in a case of pulmonary sequestration manifesting with hemoptysis. *Türk Toraks Dergisi* 2011;12:172-5.