

Yara İyileşmesinde Kullanılan Çeşitli Materyallerin İyileşme Üzerindeki Etkilerinin Deneysel Olarak Araştırılması

Atilla KAYA¹ Hasan BİLGİLİ¹ Burhanettin OLCAY¹ Yılmaz AYDIN²

ÖZET

Bu çalışma, kobaylarda oluşturulan yaralarda, kollajen pet, hidrofilik poliüretan sargı, %1 Silver Sülfadiazin krem ve steril gazlı bezin, yara iyileşmesi üzerine makroskopik ve mikroskopik etkilerini araştırmak amacı ile yapıldı.

Kollajen pet uygulanan yaralarda diğerlerinden farklı olarak daha fazla yara kontraksiyonunun geliştiği; granülasyon dokusunun daha erken görüldüğü ve kısa zamanda yoğunluğunun arttığı dikkati çekti. Kollajen pet ve %1 silver sülfadiazin krem uygulanan yaralarda epitelizasyonun, kullanılan diğer pansuman materyallerine göre daha çabuk tamamlandığı gözlemlendi.

Anahtar kelimeler: Yara iyileşmesi, kollajen pet (Gelfix), Hidrofilik poliüretan sargı (Allevyn), %1 Silver sülfadiazin krem (Silverdin krem), Steril gazlı bez.

SUMMARY

The Experimental Study of the Effects on Healing the Use of Different Material on Wound Healing

The aim of our study was to asses the gross and histopathological effects of collagen pad, hydrophilic polyurethane dressing, 1% silver sulphadiazine cream and sterile gauze on wound healing in mice. Our findings were compared with each other and with the literature findings.

In wounds dressed with collagen pad, wound contraction was more prominent; granulation tissue formation was faster and it became dense within a short period. In wound dressed with collagen pad and 1% silver sulphadiazin cream, epithelization was faster when compared with the other wound dressing.

Key words: Wound healing, Collagen pad (Gelfix), Hydrophilic polyurethane dressing (Allevyn), 1% Silver Sulphadiazine cream (Silverdin cream), Sterile gauze.

GİRİŞ

Yara iyileşme sürecinin, Genel patolojinin başlıca bölümlerinden biri olduğu ve yara sağaltımında geleneksel olarak cerrahinin alanına girdiği bilinmektedir. İyileşme olayı kendi haline bırakılıp medikal müdahale yapılmadığında, iyileşme süresinde uzama, istenmeyen skatriks görünümü ve fonksiyon kaybı gelişebilir. Dolayısıyla, yaranın en kısa zamanda en az şekil ve fonksiyon bozukluğu ile sağaltılabilmesi konusu önemini ısrarla korumaktadır (1, 3, 4, 6, 8, 12, 14, 16, 18).

Bu amaçla, son yıllarda özellikle insan hekimliğinde kollajen pet (Gelfix), hidrofilik poliüretan sargı (Allevyn) gibi çok sayıda değişik özelliğe sahip hazır steril pansuman malzemeleri kullanıma sunulmuştur. Bunlardan kollajen petin yara iyileşmesinde deri ve mukoza düzeyinde önemli bir fizyolojik rol oynadığı literatürlerde bildirilmektedir (1, 3, 5, 9, 21, 22, 23).

Kollajen petin bu önemli fonksiyonları şöylece özetlenmiştir:

- Hemostatik etki yapması; kollajen petin defektli deriye normal deride gözleneneye yakın düzeyde adezyonu vardır.
 - Trombositlerin defektli bölgeye gidişini stimüle etmesi; Böylece hemostatik tıkaç oluşur.
 - Uygulandığı bir kaç gün içinde eksudatı, polimorfonükleer lökositleri ve makrofajları artırması.
 - Kullanıldığı yaralarda granülasyon doku kalınlığını belirgin şekilde artırması.
 - Yaranın oksijen almasını fazlalaştırması.
 - Epitelizasyonu hızlandırması.
 - Uygulanmasının kolay olması, allerjik olmayıp uygulandığı dokular tarafından emilebilir nitelikte olması kollajen petin özellikleri olarak bildirilmektedir.
- Hidrofilik poliüretan sargı (Allevyn), yara iyileşmesinde kullanılan ve üç tabakadan oluşan bir pansuman materyalidir. İç tabaka deriye yapışmayan

¹ Ankara Üniversitesi, Veteriner Fakültesi, Cerrahi Anabilim Dalı, Ankara.

² Ankara Üniversitesi, Veteriner Fakültesi, Patoloji Anabilim Dalı, Ankara.

ve allerjik etki göstermeyen özelliktedir. Orta tabaka yüksek derecede emici güce sahiptir. Dış tabaka ise oksijen geçiren ama sıvı, bakteri geçirmeyen poliüretan materyalden yapılmıştır. Hidrofilik poliüretan sargının, yarayı korumasının yanısıra oksijen geçirerek ve nemli ortam sağlayarak iyileşmeyi hızlandırdığı bildirilmektedir (11, 15). Ancak yapılan çalışmalarda iyileşmenin kollajen pete göre daha yavaş olduğu tespit edilmiştir (19).

%1 Silver sülfadiazin krem (Silverdin Krem) ise, geniş spektrumlu antibakteriyel etkili bir maddedir. Uzun yıllar yara iyileşmesini ve epitelizasyonu arttırdığını bildiren literatürler nedeniyle özellikle yanıklar başta olmak üzere yara iyileşmesinde kullanılmıştır (10, 11, 13, 20, 24, 25). Son yıllarda %1 silver sülfadiazin kremin derin dermal yaralarda iyileşmeyi ve yara kontraksiyonunu geciktirdiğini gösteren çalışmaların yapıldığı bildirilmektedir (16, 26). Aynı zamanda epitelizasyonu artırması konusundaki bilgiler de artık tartışılmaktadır (2, 8, 13, 16, 17, 25, 26).

Pansuman malzemelerinin artması, bu materyallerin yara iyileşme olayında birbirlerine olan üstünlüklerinin tartışmasını gündeme getirmektedir. Bu nedenle son yıllarda özellikle insan hekimliğinde, hayvanlarda yapılan deneysel çalışmalarla bu materyallerin yara iyileşmesindeki etki mekanizmaları anlaşılmasına çalışılmaktadır.

Bu çalışmada, kobaylarda oluşturulan bir örnek yaralarda kollajen pet (Gelfix 250mg. İlsan-İtaş A.Ş.), hidrofilik poliüretan sargı (Allewyn, Smith-Nephew Medical Lmt.), %1 silver sülfadiazin krem (Silverdin Krem, Deva İlaç San.) ve steril gazlı bezin, yara iyileşmesinde makroskopik ve mikroskopik etkilerinin belirlenmesi; bulguların birbirleri ve literatür verileri ile karşılaştırılması amaçlandı.

MATERYAL ve METOT

Çalışmada, ağırlıkları 270-420 gr. arasında değişen 30 adet beyaz renkte kobay kullanıldı. Hayvanlar 20 C sıcaklıkta paslanmaz çelik kafes içinde muhafaza edildi ve standart pelet yem ile beslendiler. Kobaylara 0.5mg/kg. ketalar anestezisi İ.M. olarak uygulandı. Kobayların sırt bölgesi traş edildi ve steril şartlara uygun olarak sırt orta çizgisinin iki yanında, birbirinden 2 cm. uzaklıkta iki yara oluşturuldu. Yaralar 8 mm. çaplı punch aleti ile dermisi de içine alacak

şekilde ve aynı derinlikte gerçekleştirildi. (Şekil 1).

Kobaylar 15'er yaralık 4 gruba ayrıldı.

I. grup yaralar, yara yüzeyi serum fizyolojik ile yıkanarak steril kollajen pet (siğir aşil tendosundan elde edilen 1 cm 2 de 1 mg heterolog kollajen içermektedir) ile,

II. grup yaralar, sıvı geçirmeyen, oksijen geçirgen hidrofilik poliüretan sargı ile,

III. grup yaralar, %1 silver sülfadiazin krem ile,

IV. grup yaralar, kontrol grubu olarak steril gazlı bez ile kapatıldı.

Pansuman materyalleri rastgele bir dağılımla, her kobayın her bir yarasında farklı bir materyal olacak şekilde uygulandı. Pansuman materyalleri yaraların oluşturulmasını takiben uygulandı ve hergün yenilendi. Yara iyileşmesi, yara çapı ve derinliği ölçülerek ve fotoğraf çekilerek izlendi. Ayrıca yara yüzeyi %1 metilen mavisi ile boyanarak boya alan ve almayan alanların belirlenmesi ile epitelizasyon takip edildi.

1., 3., 5., 7., 9., ve 12. günlerde her gruptan bir yara, yara ortada kalacak şekilde çevre derisi ve yara tabanını da içine alacak şekilde eksize edildi. Alınan yara dokusu Hematoksilen eozinle boyandı ve ışık mikroskobu ile incelendi ve fotoğraf çekildi. Mikroskopik incelemede, inflamatuvar hücre infiltrasyonu, fibroblast proliferasyonu, kollajen artması ve epitelizasyon düzeyi takip edildi.

İstatistiki değerlendirme, iki ortalama arasındaki farkın önemlilik testi (t testi) ile yapıldı.

BULGULAR

Kobaylarda, yaraların oluşturulmasını takip eden günlerde mortalite olmadı.

I. Makroskopik bulgular: (Şekil 2 a.b.c.).

Steril gazlı bez ve kollajen pet uygulanan yaralarda kuruma tespit edildi. Hidrofilik poliüretan sargı uygulanan yaralarda ise pansuman değiştirilirken kanama gözlemlendi. %1 Silver sülfadiazin krem kullanılan yaralarda ise pansuman değiştirilirken herhangi bir bulgu izlenmedi.

a) Yara kontraksiyonu; Elde edilen bulgular birbirleri ile kıyaslandığında, yara kontraksiyonunu en çok kollajen pet sonra hidrofilik poliüretan sargı, %1 silver sülfadiazin krem ve en az steril gazlı bez de

Tablo 1. Günlere göre ortalama yara çapları

	Ortalama Yara Çapı (mm)			
	1 gün	3. gün	5 gün	7. gün
Kollajen pet (K)	6.9±0.1	4.5±0.6	3.9±0.4	3.0±0.5
Hidrofilik poliüretan sargı (H)	7.1±0.0	4.9±0.7	4.3±0.5	3.3±0.9
%1 Silver sülfadiazin krem (S)	7.1±0.2	5.0±0.8	4.5±0.6	3.4±0.8
Steril Gazlı bez (G)	7.0±0.2	5.4±0.9	4.6±0.8	3.6±0.8

oluşturduğu gözlemlendi (Tablo 1).

b) Epitelizasyon hızı; Yeni epitel oluşumu, kollajen pet uygulanan yaralarda 5. günde, %1 silver sülfadiazin krem uygulananlarda 6. günde, hidrofilik poliüretan sargı ve steril gazlı bez uygulanan yaralarda ise 7. günde tespit edildi. Epitelizasyonun tamamlanması kollajen pet kullanılan yaralarda 8. günde, %1 silver sülfadiazin krem uygulanan yaralarda 9. günde, hidrofilik poliüretan sargı ve steril gazlı bez uygulanan yaralarda ise 12. günde gerçekleşti (Şekil 3).

c) Skatriks oluşumu; kollajen pet uygulanan yaralar deri ile aynı seviyede, hidrofilik poliüretan sargı, %1 silver sülfadiazin krem ve steril gazlı bez kullanılan yaralar ise deri düzeyinden hafif aşağıda iyileşme gösterdiler.

örtüldüğü ve granülasyon dokusunun çok azaldığı ayrıca yeni kollajen bantların belirgin olduğu tespit edildi. %1 silver sülfadiazin krem uygulanan yaralarda yara yüzeyinin tamama yakın kısmının, hidrofilik poliüretan sargı ve steril gazlı bez kullanılan yaralarda ise yara yüzeyinin az bir kısmının epitel kaplandığı tespit edildi. %1 silver sülfadiazin krem, hidrofilik poliüretan sargı ve steril gazlı bez uygulanan yaralarda fibroblastik aktivitede artış ve çok sayıda yeni damar oluşumu gözlemlendi.

12. gün alınan kesitlerde; Bütün gruplarda hemen hemen aynı düzeyde epitelizasyonun tamamlandığı, dermiste yeni kollajen bantlar ve şekillenme aşamasında kıl folikülleri tespit edildi.

İstatistikî Değerlendirme

K-G	p < 0.10	p < 0.05	p < 0.05	p < 0.05
K-H	p > 0.05	p < 0.50	p < 0.50	p < 0.50
K-S	p < 0.10	p < 0.50	p < 0.05	p < 0.50
H-G	p < 0.10	p < 0.50	p < 0.50	p < 0.50
H-S	p < 0.10	p > 0.05	p < 0.50	p > 0.05
S-G	p > 0.05	p < 0.50	p < 0.50	p > 0.05

II. Mikroskopik bulgular:

1. gün alınan kesitlerde; Nekrotik kitleler, fibrin ve nötrofil lökositlerden oluşan eksudat görüldü. Kullanılan pansuman materyalleri arasında fark tespit edilmedi.

3. gün alınan kesitlerde; Yaraların hepsinde eksudatın devam ettiği ve eksudatın içindeki infiltratif hücre sayısında belirgin bir artış olduğu, hücre tipinin lökositlerden mononükleer düzeye doğru kaydığı gözlemlendi. Kollajen pet uygulanan yaralarda çok az fibroblastik aktivite ve az sayıda yeni damar oluşumu belirlendi.

5. gün alınan kesitlerde; Kollajen pet uygulanan yaralarda eksudatın ve infiltratif hücrelerin azaldığı, çok sayıda yeni damar oluşumu ile fibroblastik aktivitede artış olduğu ve epitelizasyonun başladığı tespit edildi. Diğer pansuman materyalleri uygulanan yaralarda eksudatın devam ettiği gözlemlendi ve az sayıda damar oluşumu dikkati çekti.

7. gün alınan kesitlerde; Kollajen pet kullanılan yaralarda, diğer pansuman materyallerinden farklı olarak eksudatın tamamen kaybolduğu, infiltratif hücrelerin çok azaldığı, ortama fibroblastların hakim olduğu ve yeni damar oluşumunun çok arttığı tespit edildi. Kollajen pet uygulanan yaralarda, yara yüzeyinin tamama yakın, %1 silver sülfadiazin krem kullanılanlarda ise yara yüzeyinin daha az kısmının epitel ile kaplandığı gözlenirken, hidrofilik poliüretan sargı ve steril gazlı bez uygulanan yaralarda epitelizasyonun yeni başladığı tespit edildi.

9. gün alınan kesitlerde (Şekil 4 a.b.c); Kollajen pet uygulananlarda yara yüzeyinin tamamen epitel

TARTIŞMA

Kollajen, bağ dokusunun ana yapısal proteini olup vücudun bütün proteinlerinin 1/4' ini oluşturur.

Yara iyileşmesinde yer alan en önemli biyolojik maddenin kollajen olduğu ve kollajenin fizyolojik ve farmakolojik özelliklerinin belirlenmesi amacıyla bir çok çalışmanın yapıldığı bildirilmektedir (7, 13, 14, 19, 21, 22). Bu nedenle, heterolog kollajenin jel, lif, toz ve yaprak formunun yara iyileşmesinde kullanılması süregelmekte ve bunlardan kollajen petin daha etkili olduğu kaydedilmektedir (1,10, 20). Kollajenin etki mekanizması henüz kesin olarak tanımlanmamıştır. Tüm literatür verileri kollajen kullanılan yaralarda iyileşmenin erken olduğu ve organizma içine yerleştirilen petlerin metabolizmasının hızlı olduğu ve bazen hemen yenilenmeleri gerektiği bildirilmektedir (23, 26). Kollajen uygulaması ile yara iyileşmesinin hızlı olduğu ve yara tarafından iyi tolere edildiği kaydedilmektedir. Literatürlerde çok sık bildirilen ve bu çalışmada kullanılan kollajen pet, 1 cm² 'de 10 mg sığır aşı tendosundan elde edilen, doğal, heterolog, tip I kollajen içermektedir.

Bu çalışmada, kollajen petin doku tarafından iyi tolere edildiği, absorban ve adheziv olduğu gözlemlendi. Oluşturulan yaralarda kollajen pet uygulanarak iyileşmenin makroskopik ve mikroskopik değerlendirilmesinde literatür bilgilere (1, 9) uygun olarak granülasyon dokusunun erken oluşup, hızla yoğunluğunun arttığını ve epitelizasyonun çabuk geliştiği tespit edildi.

Hidrofilik poliüretan sargı uygulanan yaralarda, yara kontraksiyonu kollajen pete göre daha az ancak %1silver sülfadiazin krem ve steril gazlı bez uygulanan

yaralara göre ise daha fazlaydı. Granülasyon doku oluşumunun hidrofilik poliüretan sargı kullanılan yaralarda kollajen pet uygulanan yaralara göre daha yavaş olduğu ancak %1 silber sülfadiazin krem ve steril gazlı bez kullanılan yaralarla benzer zaman ve şekilde olduğu tespit edildi. Hidrofilik poliüretan sargının epitelizasyon üzerine etkisi kollajen pet ve %1 silber sülfadiazin kremden daha uzun zamanda gelişti. Hidrofilik poliüretan sargı kullanılan yaralarda pansuman değiştirilirken yarada kanama tespit edildi.

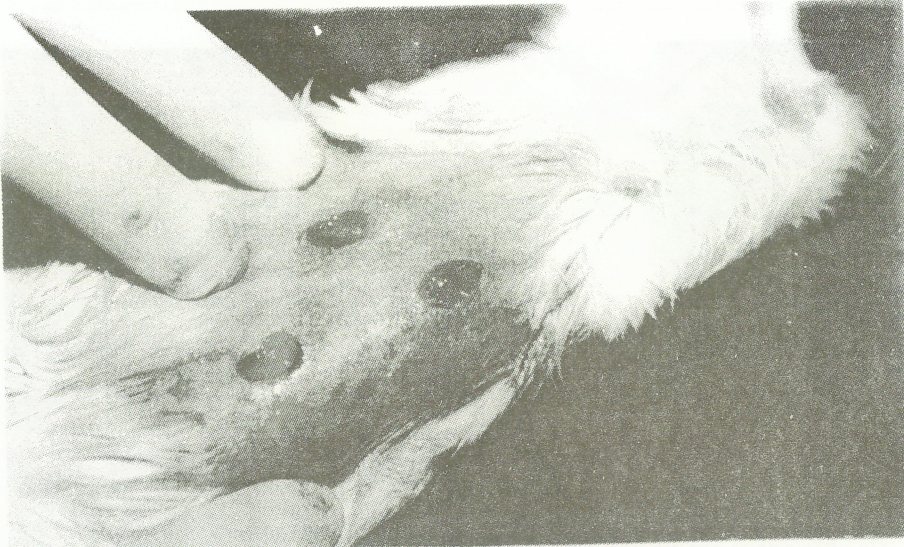Bu çalışmada, %1 silber sülfadiazin krem uygulanan yaralarda epitelizasyon hızının kollajen pet kullanılan yaralardan sonra ikinci sırada yer aldığını gözledik. Yara kontraksiyonunun ve granülasyon doku gelişiminin %1 silber sülfadiazin krem ve steril gazlı bez kullanılan yaralarda benzer olduğunu ve bir farklılık göstermediğini gözledik.

Bu çalışmada kullanılan materyallerden kollajen petin diğer materyallere göre yara iyileşmesini daha fazla arttırdığını saptadık. Kullanılan materyallerin yara epitelizasyon hızına etkileri en çok kollajen pet sonra

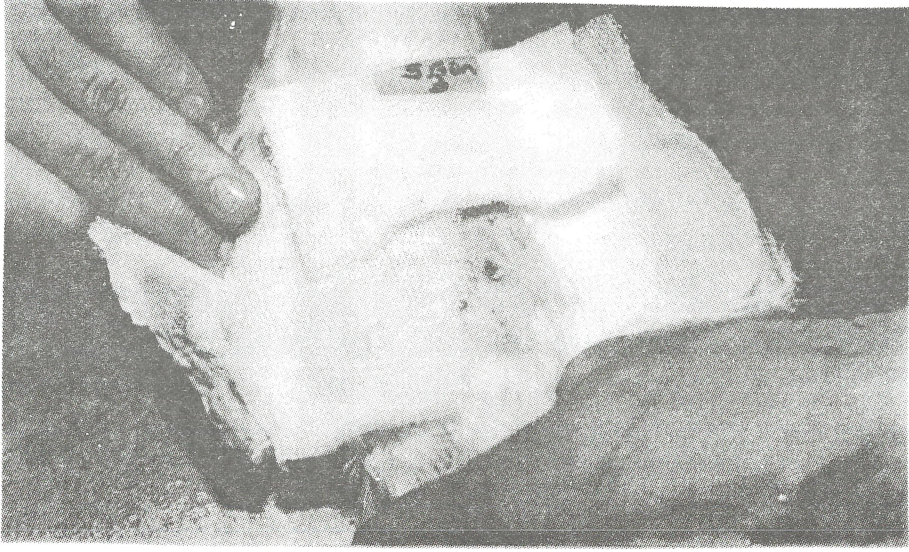
%1 silber sülfadiazin krem, hidrofilik poliüretan sargı ve steril gazlı bez olarak tespit edildi. Oluşturulan yaralarda granülasyon doku oluşumu ve hızına en çok kollajen petin etkili olduğu, kullanılan hidrofilik poliüretan sargı, %1 silber sülfadiazin krem ve steril gazlı bez arasında önemli bir fark olmadığı tespit edildi.

Bazı grup ilaçların, yara iyileşmesi sürecini sistemik bir yolla verildiklerinde etkiledikleri bildirilmektedir. Olumlu etki yapan ajanların; Androjenler, Vit. A, Vit.C, metal iyonlar(genel olarak), oksijen v.b. olduğu, olumsuz etki yapanların ise; Kortikosteroidler, Salisilik asit grubu ilaçlar, Sitostatik ilaçlar v.b. olduğu bildirilmektedir (4, 6, 18). Bu çalışmada, yara iyileşmesi süresince deney hayvanlarına sistemik yollarla iyileşmeyi etkileyecek herhangi bir ilaç verilmemiştir.

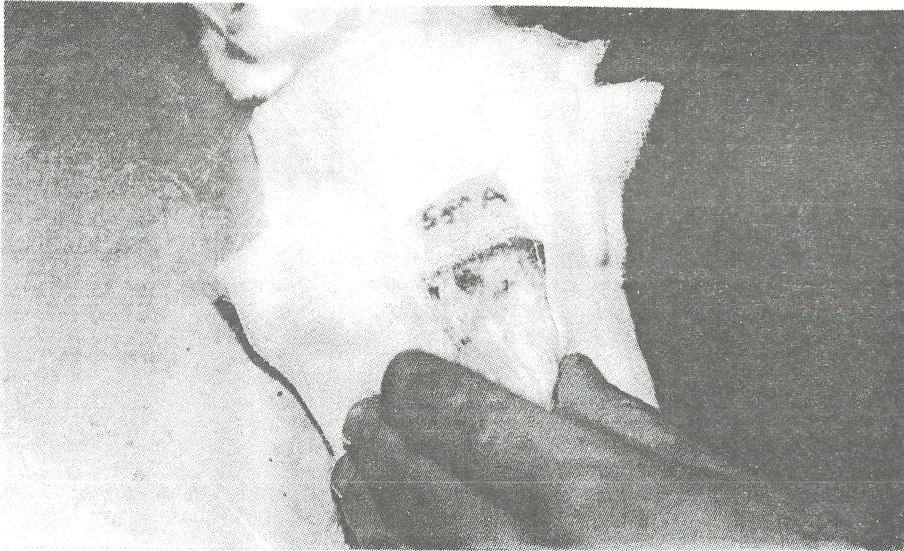
Sonuç olarak, bu çalışmada kullanılan materyallerden kollajen petin (Gelfix) elde edilen bulgulara dayanarak, veteriner cerrahi de açık deri yaralarının sağaltımında kullanılabileceği kanısına varılmıştır.



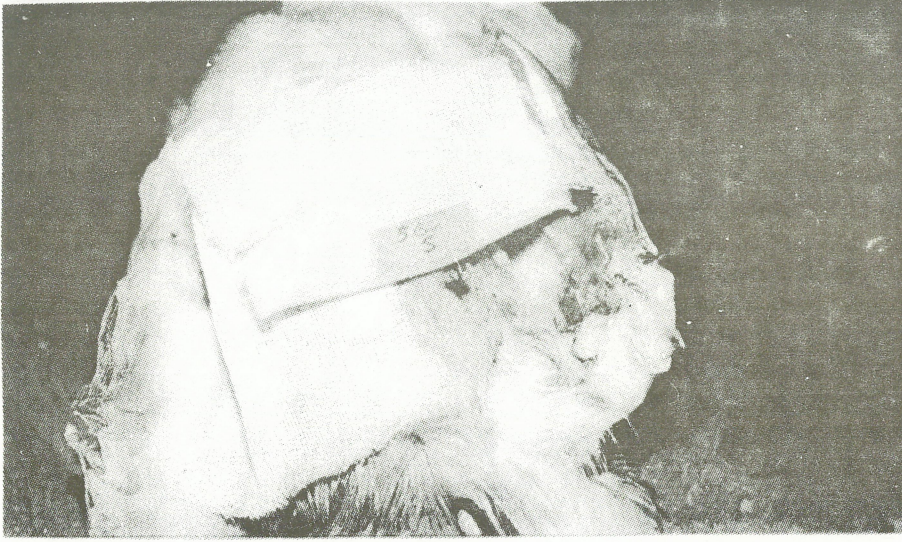Şekil 1. 8mm. çaplı Punch aleti ile oluşturulmuş yaraların görünümü.



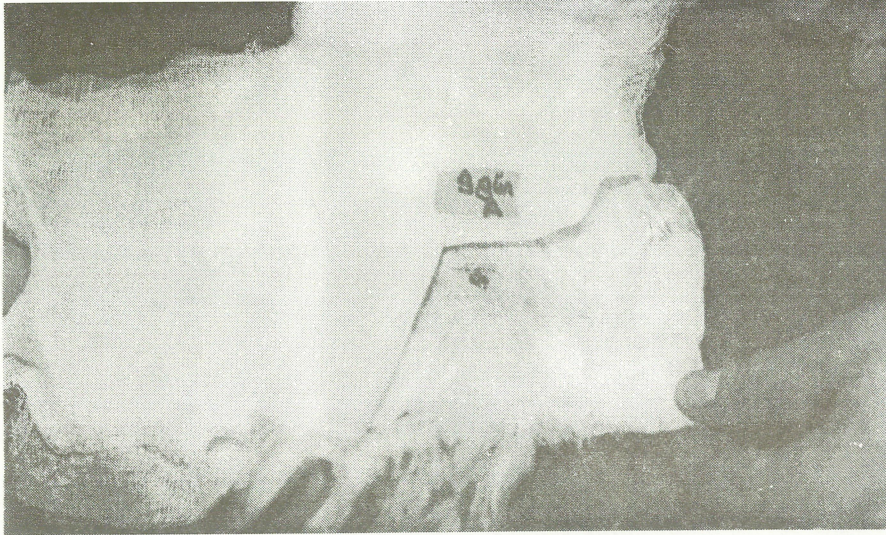
Şekil 2 a. Kollajen pet kullanılan yaranın 5. gündeki görüntüsü.



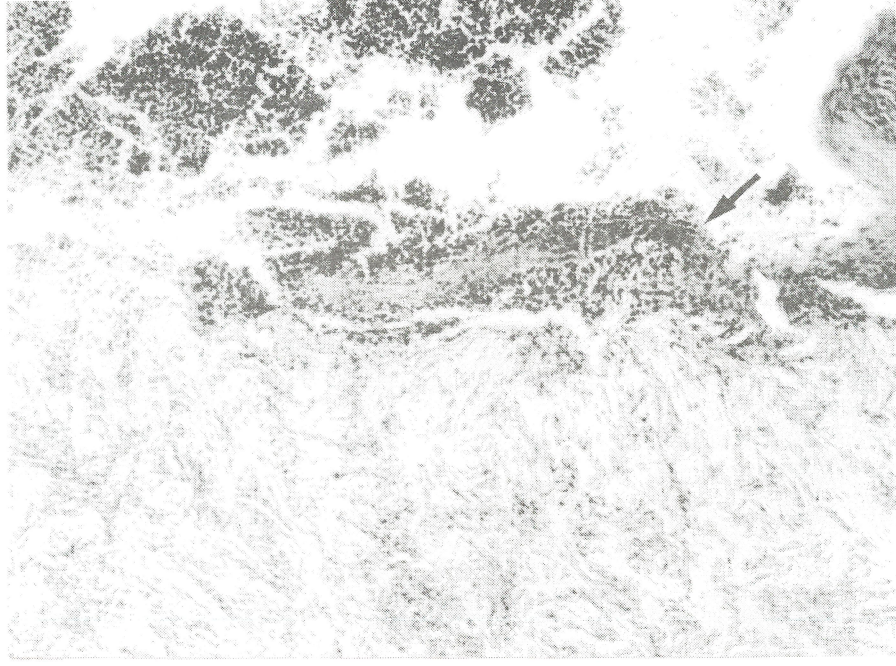
Şekil 2 b. Hidrofilik poliüretan sargı kullanılan yaranın 5. gündeki görüntüsü.




Şekil 2 c. %1 Silver sülfadiazin krem kullanılan yaranın 5. gündeki görüntüsü.



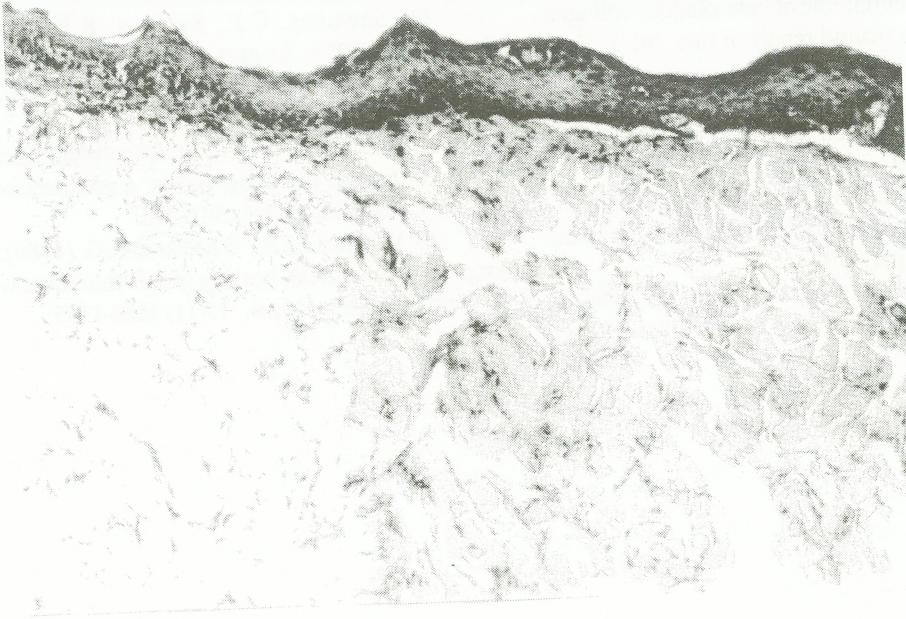
Şekil 3. Hidrofilik poliüretan sargı kullanılan yaranın 9. gündeki görüntüsü.



Şekil 4 a. Kollajen pet uygulanan yarada 9. günde iyileşme bölgesinin görünümü. Yara dudağından gelişen epidermis tabakası(ok), yara yüzeyinde kümelenmiş haldeki nötrofil lökositler ve dermisteki bağ doku proliferasyonu (H.E X 50).



Şekil 4 b. %1 Silver sülfadiazin krem uygulanan yarada 9. günde yara dudağından gelişen epidermisle granülasyon dokusu ve yara çevresinde dermiste kollajen bant formasyonu ile birlikte hiyalinizasyon (H.E X 20).



Şekil 4 c. Hidrofilik poliüretan sargı kullanılan yarada 9. günde az keratinize olmuş epitelle kısmen örtülmüş yara iyileşmesinin görünümü. Kıl follikülleriyle deri eklenti bezlerinin görülmediği dermisteki yeni oluşan kollajen bant formasyonu ile hiyalinizasyonu belirgindir (H.E X 50).

KAYNAKLAR

1. Abramo, A.C., Viola J.C. (1992): Heterologous collagen matrix sponge, histologic and clinical response to its implantation in third-degree burn injuries. *Br. J. Plastic Surg.* 45:117-122.
2. Aktaş, E., Patıroğlu, T.E., Soyver, Ü. (1987): Yara iyileşmesinde topikal ilaçların etkisi. VIII. Prof. Dr. A. Lütfü Sempozyumu Kitabı. 128-137.
3. Alvarez, O.M., Mertz, P.A., Eaglstein, W.H. (1983): The effect of occlusive dressings on collagen synthesis and re-epithelialization in superficial wounds. *J. of Surg. Resear.* 35:142-148.
4. Armstrong, R.B., Nichols, J., Pachance, J. (1986): Punch biopsy wounds treated with Monsel's solution or a collagen matrix. *Arch. Dermatol.* 122:546-549.
5. Beghe, F.C., Neggiani, P. (1992): Lyophilized non-denatured type I collagen (condress) extracted from bovine achilles tendon and suitable for clinical use. *Int. J. Tiss. Reac.* XIV(suppl)11-19.
6. Breuing, K., Eriksson, E., Liu, P., Miller, D.R. (1992): Healing of partial thickness porcine skin wounds in a liquid environment. *J. of Surg. Research.* 52:50-58.
7. Carrico, T.J., Mehrhof, A.I., Cohen I.K. (1984): Biology of wound healing. *Surgical Clin. North America.* 64(4):721-731.
8. Chvapil, M., Halubec, H. (1991): Inert wound dressing is not desirable. *J. Surg. Res.* 51: 245-252.
9. Chvapil, M., Chvapil, T., Owen, J.A. (1986): Reaction of various skin wounds in the rat to collagen sponge dressing. *J. Surg. Res.* 41:410-418.
10. Ding, Y.L., Han, C.M. (1989): Recent advances in burn wound management in China. *Acta Chir. Plast.* 31(2):84-91.
11. Eaglstein, W.H., Davis, S.C., Mertz, P.M. (1988): Optimal use of an occlusive dressing to enhance healing. *Arch. Dermatol.* 124:392-395.
12. Falanga, V. (1988): Occlusive wound dressing. *Arch. Dermatol.* 124:872-877.
13. Geronemus, R.G., Mertz, P.M., Eaglestein, N.H. (1979): Wound healing: The effects of topical antimicrobial agents. *Arch. Dermatol.* 115:1311-1317.
14. Hammar, H. (1993): Wound healing. *Int. J. Derm.* 32(1):6-15.
15. Loiterman, D.A., Bayers, P.H. (1991): Effect of a hydrocellular polyurethane dressing on chronic venous ulcer healing. *Int. J. Derm.* 3(5):178-181.
16. Mc Cauley, R.L., Linares, H.A., Pelligrini, V., Herndon, D.N. (1989): In vitro toxicity of topical antimicrobial agents to human fibroblast. *J. Surg. Res.* 46:267-268.
17. Mc Cauley, R.L., Yung, Yue., Micheal, J.E. (1992): Differential inhibition of human basal keratinocyte growth to silver sulfadiazine and mafenide acetate. *J. Surg. Res.* 52:276-285.

18. Mertz, P.M., Eaglstein, M.D. (1984): The effect of a semioclusive dressing on the microbial population in superficial wounds. *Arch. Surg.* 119:287-289.
19. Mian, M., Aloisi, R., Benetti, D., Rossini, S., Fantozzi, R. (1992): Potential role of heterologous collagen in promoting cutaneous wound repair in rats. *Int. J. Tiss. Reac. XIV (suppl):* 43-52.
20. Mian, M., Begher, F., Mian, E. (1992): Collagen as a pharmacological approach in wound healing. *Int. J. Tiss. Reac. XIV(suppl)1:*9.
21. Mian, E., Martini, P., Beconcini, D., Mian, M. (1992): Healing of open skin surfaces with collagen foils. *Int. J. Tiss. Reac. XIV(suppl):*27-34.
22. Palmeri, B. (1992): Heterologous collagen in wound healing: a clinical study. *Int. J. Tiss. Reac. XIV(suppl)21-*25.
23. Regan, M.B., Kirk, S.J., Wasserkrug, H.L., Barbul, A. (1991): The wound environment as a regulator of fibroblast phenotype. *J. of Surg. Research.* 50(5):442-448.
24. Sawhney, C.P., Sharma, R.K., Rao, K.R., Kaushish, R. (1989): Long-term experience with 1 per cent topical silver sulfadiazine cream in the management of burn wounds. *Burns.* 15(6):403-406.
25. Stern, H.S. (1989): Silver sulphadiazine and the healing of partial thickness burns; a prospective clinical trial. *Br. J. Plast. Surg.* 42(5):581-585.
26. Watcher, M.A., Wheeland, R.G. (1989): The role of topical agents in the healing of full-thickness wounds. *J. Dermatology Surg. Oncol.* 15(11):1188-1195.