

Kronik Obstrüktif Akciğer Hastalığında Trakeobronşiyal Değişikliklerin Bilgisayarlı Tomografi ile Değerlendirilmesi

Evaluation of Tracheobronchial Changes in Chronic Obstructive Pulmonary Disease with Computed Tomography

Ali Küpeli¹, Edhem Ünver²

¹ Erzincan Binali Yıldırım Üniversitesi, Mengücekgazi Eğitim ve Araştırma Hastanesi, Radyoloji Anabilim dalı, Erzincan, Türkiye
² Erzincan Binali Yıldırım Üniversitesi, Mengücek Eğitim ve Araştırma Hastanesi, Göğüs Hastalıkları Anabilim dalı, Erzincan, Türkiye

Yazışma Adresi / Correspondence:

Ali Küpeli

Erzincan Binali Yıldırım Üniversitesi, Mengücekgazi Eğitim ve Araştırma Hastanesi, Radyoloji Anabilim dalı, 24100, Erzincan, Türkiye

T: +90 446 212 22 13 E-mail: dr.ali_3383@hotmail.com

Geliş Tarihi / Received: 16.09.2019 Kabul Tarihi / Accepted: 08.12.2019

Orcid:

Ali Küpeli: <https://orcid.org/0000-0002-5322-2972>

Edhem Ünver: <https://orcid.org/0000-0002-0322-8102>

(Sakarya Tıp Dergisi / Sakarya Med J 2019, 9(4):687-692) DOI: 10.31832/smj.620987

Öz

Amaç	Bu çalışmada, kronik obstrüktif akciğer hastalığı (KOA) olan olgularda, trakeobronşiyal değişiklikleri bilgisayarlı tomografi (BT) ile değerlendirmeyi amaçladık.
Gereç ve Yöntemler	Ağustos 2018 ile Şubat 2019 tarihleri arasında, solunum fonksiyon testi (SFT) ve toraks BT tetkiki çekilen 144 hasta retrospektif olarak değerlendirildi. Hastalar SFT sonuçlarına göre obstrüktif ve normal olarak iki gruba ayrıldı. Grupların boy, kilo ve vücut kitle endeksi (VKI) kaydedildi. Toraks BT tetkiklerinde, trakeanın transvers uzunluğu (TTU), anteroposterior uzunluğu (TAU), trakeal indeks (TI), sağ-sol trakeobronşiyal açısı (TBA), interbronşiyal açısı (IBA) değerleri ve trakeal morfoloji kaydedildi. Gruplar arasındaki bu parametreler karşılaştırıldı.
Bulgular	Çalışmaya dahil edilen 144 hastanın, 52 (%33,7) tanesi (46 erkek, 6 bayan; ort yaş, 63,9 y) obstrüktif, 92 tanesi (%66,3) (53 erkek, 39 bayan; ort yaş, 62,5y) normal SFT değerlerine sahipti. Bu iki grup arasında, ortalama yaş, boy, vücut ağırlığı, VKI, TTU, sağ-sol TBA ve İBA değerleri açısından istatistiksel olarak anlamlı bir fark saptanmadı (p=0,104). KOA olan olgularda TAU ve TI değerleri istatistiksel anlamlı yüksek bulundu (p<0,001). Ayrıca, KOA olan olgularda trakeada anlamlı yüksek sıklıkta düzleşmiş morfoloji mevcuttu (p<0,001).
Sonuç	TI ve TAU değerleri KOA ile ilişkili olarak artış göstermekte olup KOA olan olgularda trakeal morfoloji düzleşme daha sık izlendi.
Anahtar kelimeler	Bilgisayarlı tomografi; kronik obstrüktif akciğer hastalığı; trakea

Abstract

Objective	In this study, we aimed to evaluate the tracheobronchial changes in patients with chronic obstructive pulmonary disease (COPD) with computed tomography (CT).
Materials and Methods	Between August 2018 and February 2019, 144 patients who underwent pulmonary function test (PFT) and thorax CT were retrospectively evaluated. Patients were divided into two groups as obstructive and normal according to PFT results. Height, weight and body mass index (BMI) of the groups were recorded. Transverse length (TL) and anteroposterior length (APL), tracheal index (TI), right-left tracheobronchial angle (TBA), interbronchial angle (IBA) values and tracheal morphology were recorded from thorax CT. These parameters were compared between the groups.
Results	Of the 144 patients included in the study, 52 (33.7%) patients (46 males, 6 females; mean age, 63.9 y) had COPD, while 92 of them (66.3%) (53 males, 39 females; mean age, 62.5 y) had normal PFT. There was no statistically significant difference between these two groups in terms of mean age, height, body weight, BMI, TL, right-left TBA and IBA values (p=0.104). APL and TI values were significantly higher in COPD patients (p<0.001). In addition, there was a significantly higher flattened morphology in the trachea in patients with COPD (p<0.001).
Conclusion	Increases in TI, APL values and flattened tracheal morphology were observed more frequently in patients with COPD.
Key words	Computed tomography; chronic obstructive pulmonary disease; trachea

GİRİŞ

Kronik obstrüktif akciğer hastalığı (KOA) dünya çapında başlıca ölüm ve sakatlık nedenleri arasında yer almaktadır. KOA'nın klinik tanısı ve prognozu geri dönüşü olmayan hava akımı sınırlamasına dayanmaktadır ve değerlendirme spirometri ile yapılmaktadır.¹⁻³ KOA'ta hava akımı sınırlamasının patogenezi temel olarak amfizem ve küçük hava yollarının yeniden şekillendirmesi ile ilgilidir⁴. Akciğer fonksiyon kaybı ve gaz alışverişinde oluşan bozulmalar KOA'nın şiddetinin artmasına neden olmaktadır.⁵⁻⁶ Kronik hipoksemi, hastaların yaşam kalitesinde düşüşe, azalmış egzersiz toleransına ve ölüm riskinde artışa neden olmaktadır.⁷

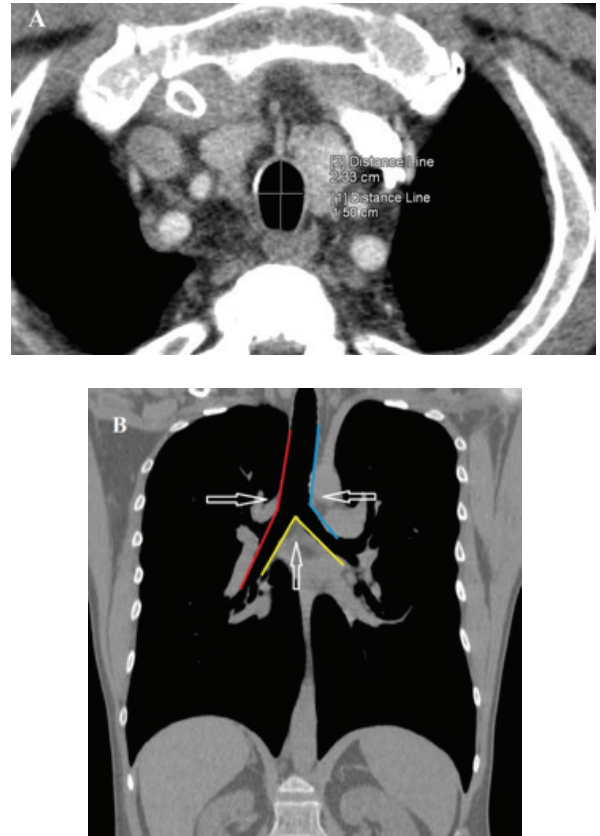
Trakeanın kesit alanının en iyi göstergesi trakeal indeks (Tİ) olup Tİ trakea transvers uzunluğun anterior-posterior (AP) uzunluğuna oranıdır. Tİ'nin 0.67 küçük veya eşit olduğu durumlar kılıç kını trakea olarak tanımlanmaktadır.^{8,9} Kılıç kını trakea, %95 oranında KOA ile ilişkili olup genellikle kronik sigara içen, yaşlı erkeklerde sık olduğu bildirilmiştir.¹⁰ Kılıç kını trakeada trakeanın çapı genellikle normalden küçüktür. Darlık bölgesinde endotrakeal sekresyonların birikmesi havayolu obstrüksiyonuna bağlı klinik bulgular ortaya çıkmasına neden olur.^{11,12}

Bu çalışmada, KOA olan olgularda trakeabronşial değişiklikleri bilgisayarlı tomografi (BT) ile değerlendirmeyi amaçladık.

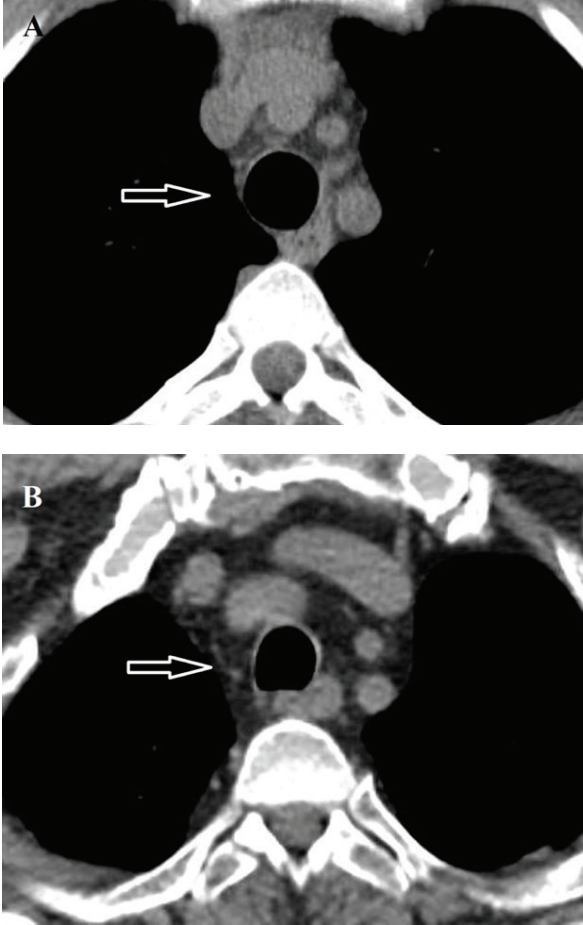
GEREÇ ve YÖNTEM

Çalışmamız kesitsel tipte tanımlayıcı araştırma olup, Erzincan Binali Yıldırım Üniversitesi Klinik Araştırmalar Etik Kurulu'ndan onay alınmıştır (Etik kurul No:2019/09). Ağustos 2018 ile Ocak 2019 tarihleri arasında, Picture Archiving and Communication Systems (PACS) veritabanında göğüs hastalıkları kliniği tarafından değerlendirilerek, toraks BT ve solunum fonksiyon testi uygulanan hastalar retrospektif olarak tarandı. Göğüs cerrahisi geçiren, mediasten hastalıkları olan hastalar çalışma dışında bırakıldı. Sonuçta, toraks BT ve solunum fonksiyon testi (SFT)

gerçekleştirilen 144 hasta çalışmaya dahil edildi. Hastalar SFT sonuçlarına göre obstrüktif ve normal olarak 2 gruba ayrıldı. Grupların boy, kilo ve vücut kitle indeksi (VKİ) kaydedildi. Toraks BT tetkiklerinde arkus aorta 1 cm superior kesimden, trakeanın transvers uzunluğu (TTU) ve anteroposterior uzunluğu (TAU), sağ-sol trakeobronşiyal açı (TBA) ve interbronşiyal açı (İBA) değerleri kaydedildi (Şekil 1A-B). Ayrıca, Tİ trakea transvers uzunluğunun anterior-posterior (AP) uzunluğuna bölünmesiyle elde edildi. Ayrıca, aynı aksiyal kesit düzeyinde trakeal morfoloji yuvarlak (posteriorun arkaya doğru yaylanması) ve at nalı (trakea posterior kesiminde düzleşme) olarak iki gruba ayrıldı (Şekil 2A-B).



Şekil 1. (A) Arkus aorta 1 cm superior kesimden aksiyal planda trakeanın transvers uzunluğu (TTU) ve anteroposterior uzunluğu (TAU) ölçümü. (B) Koronal reformat görüntülerde sağ-sol trakeobronşiyal açı (TBA) ve interbronşiyal açı (İBA) ölçümü.



Şekil 2. Aksiyal BT kesitlerinde farklı trakealmorfoloji örnekleri. (A) Yuvarlak morfoloji. (B) Düzleşmiş morfoloji

Tüm hastalar 16 kesitli BT ünitesi (Somatom Sensation, Siemens, Forchheim, Germany) ile standart protokol ile değerlendirildi. Görüntüler hastalar supin pozisyonda, derin inspirasyon sonrasında, aksiyal planlarda ve akciğerlerin taban ve apekslerini içerecek şekilde elde edildi. BT protokolümüz 120 kVp, tüp akımı 150-165 mAs, maksimum 2,5 mm kolimasyon, 1,5 mm kesit kalınlığı ve 0,5 s dönme süresi idi. İntravenöz kontrast madde uygulanan hastalarda, noniyonik kontrast madde hastaların ağırlıklarına göre (2 mL/kg) ayarlandıktan sonra, 30 mL serum fizyolojik 4 mL/s akım hızında uygulandı. Değerlendirmek için BT görüntüleri Syngo (Siemens Medical Solutions) iş istasyonuna transfer edildi.

Tüm veriler SPSS 13.0 (SPSS Inc., Chicago, IL, USA) ve MedCalc istatistiksel yazılım programı versiyon 16.8 (MedCalc Software bvba, Ostend, Belgium) kullanılarak analiz edildi. Hasta ve kontrol grubunda yaş, boy, kilo, VKİ, TTU, TAU, Tİ, sağ-sol TBA ve İBA değerleri için minimum, maksimum, ortanca değerleri ve standart sapmaları hesaplandı. Verilerin normal dağılıma uygunluğu Kolmogorov-Smirnov testi ile değerlendirildi. Gruplar arasındaki verilerin karşılaştırılmasında Student t testi kullanıldı. Sağ ve sol TBA değerleri paired T testi ile karşılaştırıldı. Trakeal morfoloji ki-kare testi değerlendirildi. İstatistiksel olarak p değeri 0.05'den küçük anlamlı olarak kabul edildi.

BULGULAR

Çalışmaya dahil edilen 144 hastanın, 52 (%33,7) tanesi (46 erkek, 6 bayan; ort yaş, 63,9 y) obstrüktif, 92 tanesi (%66,3) (53 erkek, 39 bayan; ort yaş, 62,5y) normal SFT değerlerine sahipti. Hasta ve kontrol grubunun yaş, boy, kilo, VKİ, TTU, TAU, Tİ, sağ-sol TBA ve İBA değerleri Tablo 1'de verilmektedir. Bu iki grup arasında, ortalama yaş, boy, vücut ağırlığı ve VKİ değerleri açısından istatistiksel olarak anlamlı bir fark saptanmadı (p=0,104).

KOAH olan ve olmayanların ortalama TTU, TAU ve Tİ değerleri sırasıyla TTU: 18,0 mm ve 18,2 mm; TAU: 22,3 mm ve 19,4 mm; Tİ: 0,83 ve 0,94'dir. İki grup arasında TTU'da istatistiksel anlamlı bir fark olmamasına rağmen (p=0,730), TAU ve Tİ'de istatistiksel anlamlı fark saptandı (p<0,001). Ayrıca, her iki grup ortalama sağ-sol TBA ve İBA değerleri arasında da istatistiksel anlamlı fark saptanmadı (p=0,154). Ortalama TBA değeri sağ tarafta soldan anlamlı yüksek bulundu (p<0,001). Trakeada yuvarlak form 83 hastada (6 KOAH, 77 normal) izlenirken, düzleşmiş form 61 hastada (46 KOAH, 15 normal) izlendi. KOAH olan olgularda anlamlı yüksek sıklıkta düzleşmiş morfoloji mevcuttu (p<0,001).

Tablo 1. Hasta ve kontrol grubunun klinik ve radyolojik özellikleri

Parametreler	Toplam	Kronik obstrüktif akciğer hastalığı		P değeri
		Var	Yok	
Sayı n (%)	144 (%100)	52 (%36,1)	92 (%63,9)	
Yaş (yıl) Ort ± ss (EKD-EBD)	63,0 ± 9,3 (39-87)	63,9 ± 8,5 (46-82)	62,5 ± 9,7 (39-87)	0,346
Cinsiyet				
Erkek n (%)	99 (%100)	36 (%36,3)	53 (%63,7)	0,212
Kadın n (%)	45 (%100)	16 (%35,5)	39 (%64,5)	
Boy (cm) Ort ± ss (EKD-EBD)	162,7 ± 9,3 (137-192)	164,4 ± 6,9 (148-176)	161,7 ± 10,3 (137-192)	0,104
Kilo (kg) Ort ± ss (EKD-EBD)	77,9 ± 16,2 (48-137)	75,8 ± 14,2 (48-108)	79,2 ± 17,2 (51-137)	0,234
Vücut kütle indeksi (kg/m ²) Ort ± ss (EKD-EBD)	29,5 ± 6,2 (18,9-55,8)	29,1 ± 5,4 (19,2-44,3)	29,9 ± 6,5 (18,9-55,8)	0,165
Trakea transvers uzunluğu (mm) Ort ± ss (EKD-EBD)	18,1 ± 2,8 (11,0-26,0)	18,0 ± 2,9 (11,0-25,0)	18,2 ± 2,8 (12,0-26,0)	0,730
Trakea anterior-posterior uzunluğu (mm) Ort ± ss (EKD-EBD)	20,5 ± 3,8 (10,0-29,0)	22,3 ± 3,9 (10,0-28,0)	19,4 ± 3,3 (13,0-29,0)	<0,001
Trakeal indeks Ort ± ss (EKD-EBD)	0,90 ± 0,16 (0,54-1,80)	0,83 ± 0,21 (0,54-1,80)	0,94 ± 0,09 (0,59-1,23)	<0,001
Sağ trakeobronşial açığı (derece) Ort ± ss (EKD-EBD)	140,9 ± 9,5 (115,0-160,0)	141,2 ± 9,4 (120,0-160,0)	140,7 ± 9,6 (115,0-159,0)	0,756
Sol trakeobronşial açığı (derece) Ort ± ss (EKD-EBD)	133,6 ± 7,2 (118,0-153,0)	134,7 ± 7,8 (121,0-153,0)	132,9 ± 6,8 (118,0-149,0)	0,154
İnterbronşial açığı (derece) Ort ± ss (EKD-EBD)	86,1 ± 14,3 (45,0-122,0)	84,7 ± 15,4 (45,0-116,0)	86,9 ± 13,6 (59,0-122,0)	0,388
Trakeal morfoloji				
Yuvarlak n (%)	83 (%100)	6 (%7,2)	77 (%92,8)	<0,001
Düzleşmiş n (%)	61 (%100)	46 (%75,4)	15 (%24,6)	

Ort: Ortalama. SS: Standart sapma. EKD: En küçük değer. EBD: En büyük değer

TARTIŞMA

Bu retrospektif çalışmada, TAU, Tİ değerleri KOAH olan olgularda daha fazla bulunmuştur. Ayrıca, trakeada düzleşmiş morfoloji sıklığı KOAH'ta yüksek saptandı.

KOAH ile ilişkili en yaygın inspirasyon trakea şekli kılıç kılıfı trakea (KKT) olup sagittal uzunlukta artış koronal uzunlukta azalma mevcuttur. KKT KOAH için spesifik bir bulgu (özellik %92,9) olmasına rağmen duyarlılığı (%39,1) düşüktür.¹³ Bu nedenle, saptanması KOAH'ın radyolojik tespitinin doğruluğunu artırır ve ayırıcı tanıya yardım eder. Bizde çalışmamızda, Tİ için %19,2 duyarlılık, %96,7 özellik ve %68,7 doğruluk elde ettik. KOAH olan 52 hastanın 10 tanesinde KKT görünümü mevcutken normal SFT sonucu olan 92 hastanın 3 tanesinde KKT görünümü mevcuttu.

Trakeal daralmaya bağlı hava yolu değişikliğinin başlıca nedenleri arasında trakeal stenozlar (enfeksiyon sonrası veya iyatrojenik), neoplazmalar (benign, malign ve metastaz), amiloidoz, sarkoidoz, Behçet hastalığı, Wegener granülomatozu, tekrarlayan polikondrit, trakeabronkopati, osteokondroplastika yer almaktadır.^{14,15} Trakeobronşial amiloidoz ekstrasellüler alanda fibriler proteinin depolanmasına neden olmaktadır. Tekrarlayan polikondrit, trakeabronşial yapılar dahil kıkırdak dokusunu etkileyen sıklıkla burun, kulak ve büyük hava yollarını tutan, sistemik otoimmün bir hastalıktır. Trakeabronkopati osteokondroplastika, trakea ön ve yan duvarları ile bronşial sistemi tutan, lümen içine uzanım gösteren kemik veya kıkırdak yapıda submukozal nodüllerle karakterize, nadir görülen bir hastalıktır. Trakeomalazi travma, kronik ve rekürren enfeksiyonlar sonucu kıkırdak doku yetmezliğidir.¹⁶

Ekspirasyon sırasında intratorasik bölgede trakeanın çapı azalmaktadır. Çapta azalmaya bağlı sıkışmış hava lateral çapta azalmaya neden olup trakeada KKT görünümü neden olduğu düşünülmektedir.^{17,18} Özellikle KOAH'lı olgularda trakeda lateral çapta azalma daha belirgin olmaktadır. Ayrıca KKT'nın trakeada oluşan dejenerasyon, vaskülarizasyon ve ossifikasyon sonucunda geliştiği öne sürülmektedir. Kronik, tekrarlayıcı öksürükde trakeal kırık dokuda kollapsa neden olup KKT bu duruma katkı sağlamaktadır.¹⁸ KKT'nın intratorasik trakea ile sınır olması anormal intratorasik faktörlerin etken olduğunu düşündürmektedir.¹⁸

Obezite, kas fonksiyonu gaz değişimi ve solunum mekaniğinde yetersizliklere neden olup solunum fonksiyonlarını etkileyebileceği ve akciğer esnekliğinin azalmasına neden olabileceği bilinmektedir.^{19,20} Çalışmamızda, belirlenen hasta ve kontrol grubunun VKİ'leri arasında anlamlı fark olmamasına rağmen KOAH'lı olgularda trakea posteriorunda düzleşmiş morfoloji yuvarlak şekle göre anlamlı yüksek bulundu. Trakea posterior duvarın hafif ve orta derecede anteriora yayılmasının klinik önemi tam olarak bilinmemektedir. Ayrıca, artan yaşın posterior trakeal membranın hafif / orta veya şiddetli anteriora yayılması ile ilişkili olduğu düşünülmüştür.²¹ Trakea posteriorundaki düzleşme, trakeokomalazi ile ilişkili kırık destek dokusunun dejenerasyonu ve atrofiyle ilişkili oluşabilmektedir. Trakeokomalazi, hava yollarının periferik obstrüksiyonunun bir sonucu olarak da oluşabilmektedir ve ağır amfize-mi olan hastaların büyük bir kısmında ana hava yollarında ekspiratuar kollaps görülmektedir.²²

Çalışmamızda, sağ TBA değerli sola göre anlamlı yüksek bulunmuş olup bu durum sağ ana bronşun dik seyir göstermesinden kaynaklanmaktadır. Ayrıca, KOAH olan ve olmayan gruplar arasında sağ-sol TBA ve İBA değerleri arasında anlamlı fark saptanmadı.

Çalışmamızın başlıca kısıtlılıkları, kullanıcı içi ve kullanıcılar arası değişkenliği değerlendirememiş olmamız, hasta

sayısının yeterli olmaması ve hastaların BT görüntüleri derin inspirasyon sonrası elde edildiğinden ekspirasyonun trakeal morfoloji üzerine etkileri değerlendirilememiştir.

Sonuçta, KKT trakeanın intratorasik kısmının koronal daralması ile birlikte sagittal çapın genişlemesiyle karakterizedir. Ayrıca, KOAH için patognomonik olup sık saptanabilmektedir. KOAH olan olgularda trakeabronşial değişikliklerini belirlemede daha geniş olgu gruplarını içeren çalışmalara ihtiyaç vardır.

Maddi Destek ve Çıkar İlişkisi

Çalışmayı maddi olarak destekleyen kişi veya kuruluş yoktur. Ayrıca yazarların herhangi bir çıkarı dayalı ilişkisi de yoktur.

Kaynaklar

1. Kim V, Han MK, Vance GB, Make BJ, Newell JD, Hokanson JE, et al. The chronic bronchitic phenotype of COPD: an analysis of the COPD Gene Study. *Chest* 2011;140:626-633.
2. Vestbo J, Agustí A, Wouters EF, Bakke P, Calverley PM, Celli B, et al. Should we view chronic obstructive pulmonary disease differently after ECLIPSE? A clinical perspective from the study team. *Am J Respir Crit Care Med* 2014;189:1022-1030.
3. Cosío MG, Guerassimov A. Chronic obstructive pulmonary disease. Inflammation of small airways and lung parenchyma. *Am J Respir Crit Care Med* 1999;160:21-25.
4. Patel BD, Coxson HO, Pillai SG, Agustí AG, Calverley PM, Donner CF, et al. Airway wall thickening and emphysema show independent familial aggregation in chronic obstructive pulmonary disease. *Am J Respir Crit Care Med* 2008;178:500-505.
5. Rodríguez-Roisin R, Drakulovic M, Rodríguez DA, Roca J, Barberà JA, Wagner PD. Ventilation-perfusion imbalance and chronic obstructive pulmonary disease staging severity. *J Appl Physiol* 2009;106:1902-1908.
6. Rabe KF, Hurd S, Anzueto A, Barnes PJ, Buist SA, Calverley P, et al. Global strategy for the diagnosis, management, and prevention of chronic obstructive pulmonary disease: GOLD executive summary. *Am J Respir Crit Care Med* 2007;176:532-555.
7. Kent BD, Mitchell PD, McNicholas WT. Hypoxemia in patients with COPD: cause, effects, and disease progression. *Int J Chron Obstruct Pulmon Dis* 2011;6:199-208.
8. Webb EM, Elicker BM, Webb WR. Using CT to diagnose nonneoplastic tracheal abnormalities: appearance of the tracheal wall. *AJR Am J Roentgenol* 2000;174:1315-1321.
9. Wallace EJ, Chung F. General anesthesia in a patient with an enlarged saber sheath trachea. *Anesthesiology* 1998;88:527-529.
10. Greene R. Saber sheath trachea: Relation to chronic obstructive pulmonary disease. *Am J Roentgenol* 1978;130:441-445.
11. Büyüksirin M, Çelikten E, Taşdoğan N. Kılıç kımı trakea (olgu sunusu). *İGHH Dergisi* 1995;2:35-38.
12. Shroff GS, Ocazionez D, Vargas D, Carter BW, Wu CC, Nachiappan AC, et al. Pathology of the Trachea and Central Bronchi. *Semin Ultrasound CT MR* 2016;37:177-189.
13. Tsao TC, Shieh WB. Intrathoracic tracheal dimensions and shape changes in chronic obstructive pulmonary disease. *J Formos Med Assoc* 1994;93:30-34.
14. Prince JS, Duhamel DR, Levin DL, Harrell JH, Friedman PJ. Nonneoplastic lesions of the tracheobronchial wall: radiologic findings with bronchoscopic correlation. *Radiographics* 2002;22:215-230.
15. Kwong JS, Muller NL, Miller RR. Diseases of the trachea and main-stem bronchi: correlation of CT with pathologic findings. *Radiographics* 1992;12:645-657.
16. Carden KA, Boisselle PM, Waltz DA, Ernst A. Tracheomalacia and tracheobronchomalacia in children and adults: an in-depth review. *Chest* 2005;127:984-1005.
17. Garstang J, Bailey D. General anaesthesia in a patient with undiagnosed saber sheath trachea. *Anaesthesia and Intensive Care* 2001;29:417-20.
18. Greene R. Saber sheath trachea: Relation to chronic obstructive pulmonary disease. *Am J Roentgenol* 1978;130:441-445.
19. Jones RL, Nzekwu MM. The effects of body mass index on lung volumes. *Chest* 2006;130:827-833.
20. Franssen FM, O'Donnell DE, Goossens GH, Blaak EE, Schols AM. Obesity and the lung: 5. Obesity and COPD. *Thorax* 2008;63:1110-1117.
21. Ap Dafydd D, Desai SR, Gordon F, Copley SJ. Tracheal CT morphology: correlation with distribution and extent of thoracic adipose tissue. *Eur Radiol* 2016;26:3669-3676.
22. Kandaswamy C, Balasubramanian V. Review of adult tracheomalacia and its relationship with chronic obstructive pulmonary disease. *Curr Opin Pulm Med* 2009;15:113-119.