

## OVARIAN SARKOM İLİŞKİLİ LONGİTUDİNAL EKSTENSİF TRANSVERS MİYELIT: OLGU SUNUMU

LONGITUDINALLY EXTENSIVE TRANSVERSE MYELITIS ASSOCIATED WITH  
OVARIAN SARCOMA: CASE REPORT

Fettah EREN<sup>1</sup>, Aydın Talip YILDOĞAN<sup>2</sup>, Şerefür ÖZTÜRK<sup>2</sup>

<sup>1</sup>Sağlık Bilimleri Üniversitesi, Konya Eğitim ve Araştırma Hastanesi, Nöroloji Kliniği

<sup>2</sup>Selçuk Üniversitesi Tıp Fakültesi, Nöroloji Anabilim Dalı

### ÖZ

Tümör ilişki longitudinal ekstensif transvers miyelit (LETM), başta akciğer ve meme olmak üzere özellikle solid tümörler ile ilişkilidir. Bu hastalık farklı klinik, radyolojik ve patolojik bulgular ile ortaya çıkabilir. Ciddi dizabilite ve yüksek mortaliteye sahiptir. 44 yaşında kadın hasta, 2 aydır olan alt ekstremitelerde güçsüzlük ve idrar inkontinansı nedeni ile başvurdu. Nörolojik muayenede paraparezi (sağ alt ekstremitede 2/5 ve sol alt ekstremitede 4/5) belirlendi. T9 dermatomal seviyenin altında hipoestezi saptandı. Spinal manyetik rezonans görüntüleme; torakal ve lomber spinal kord uzun segment, miyelit ile uyumlu hiperintensite mevcuttu. Tedavinin 2. günü yaygın karın ağrısı başladı. Bu ağrıların son 1 yıldır ara ara tekrarladığı öğrenildi. Abdomen bilgisayarlı tomografide; sağ overde 9x7.5 cm kitle, aortik vasküler invazyon, hepatosplenomegali ve yaygın asit belirlendi. Salpingoofektomi neticesinde elde edilen kitlenin indifferansiye ovarian sarkom olduğu anlaşıldı. Neoplazi sonucu oluşan spinal kord lezyonları farklı klinik bulgular ile ortaya çıkabilir. En önemli prognostik unsur, primer tümöral yapının tipi ve metastaz durumudur. Bu nedenle tümörün erken dönemde tespit edilmesi oldukça önemlidir. Tarama testlerinin duyarlılığı düşüktür. Bu nedenle klinik semptomlar ayrıntılı olarak değerlendirilmelidir.

**ANAHTAR KELİMELEER:** Transvers miyelit, Ovarian tümör, İndifferansiye sarkom

### ABSTRACT

Neoplasm associated longitudinally extensive transverse myelitis (LETM) is mainly associated with solid tumors, especially lung and breast. This disease may present with different clinical, radiological and pathological features. It has severe disability and high mortality. A 44-year-old female patient presented with weakness in the lower extremities and urinary incontinence for 2 months. Paraparesis (right lower extremity 2/5 and left lower extremity 4/5) was noted on the neurological examination. Hypoesthesia was detected under the T9 dermatomal level. Spinal magnetic resonance imaging showed hyperintensity consistent with long-segment myelitis of thoracic and lumbar spinal cord. On the second day of treatment, widespread abdominal pain started. It has been learned that these pain have been repeated for one year. Abdominal computed tomography revealed a 9x7.5 cm mass in the right ovary, aortic vascular invasion, hepatosplenomegaly and diffuse ascites. The result of salpingoofectomy was shown to be ovarian sarcoma with undifferentiated tumor. Spinal cord lesions resulting from neoplasm may present with different clinical symptoms. The most important prognostic factor is the type of primary tumor and metastasis. Therefore, early detection of the tumor is very important. The sensitivity of the screening tests is low. For this reason, clinical symptoms should be evaluated in detail.

**KEYWORDS:** Transverse myelitis, ovarian tumor, undifferentiated sarcoma

**Geliş Tarihi / Received:** 09.07.2018

**Kabul Tarihi / Accepted:** 23.10.2018

**Yazışma Adresi / Correspondence:** Uzm.Dr.Fettah EREN

Sağlık Bilimleri Üniversitesi, Konya Eğitim ve Araştırma Hastanesi, Nöroloji Kliniği

**E-mail:** dreren42@hotmail.com

**Orcid No:** 0000-0001-6834-0827

## GİRİŞ

Akut transvers miyelit (ATM), birçok etiyolojik faktör ile omuriliğin küçük bir segmentinin inflamasyonunu tanımlamaktadır. Omuriliğin üç ya da daha fazla segmentinin tutulumuna ise longitudinal ekstensif transvers miyelit (LETM) denilmektedir. Bu durum nadir görülmekle birlikte erken tanınması ve tedavisi ile birçok hasta, ciddi dizabilite ve mortaliteden kurtulabilmektedir. Ayrıca profilaktik tedavi başlanması ile yeni gelişecek atakların da engellenmesi sağlanabilmektedir(1).

LETM'in etiyolojisinde vasküler, enfektif, postenfeksiyöz, neoplastik, paraneoplastik, kollojen doku hastalıkları ve iyatrojenik birçok sebep bulunmaktadır. Özellikle MS spektrumu hastalıklarından nöromiyelitis optika (NMO) bunlar içerisinde en sık tanınanıdır. NMO sıklıkla servikal omurilik bölgesini tutmaktadır (2). Diğer nedenler ise omuriliğin herhangi bir segmentini tutabilmektedir.

Tümör ilişkili transvers miyelit, kanserin uzak etkisi ile omuriliğin herhangi bir segmentinde otoimmün sistem aracılı inflamatuvar sürecin başlaması ile meydana gelir. Özellikle küçük hücreli akciğer kanseri ve meme kanserine bağlı LETM olguları bildirilmiştir (3,4). Hastalığın prognozu ise altta yatan tümörün tipine ve metastaz durumuna göre değişmektedir. Bu olgu sunumunda, transvers miyelit nedeni ile takip edilen hastada yaygın metastazın da eşlik ettiği indifferansiye ovarian sarkom belirlenmiştir. Bu iki durumun birlikteliği, kliniği ve ovarian sarkomun LETM etiopatogenezi üzerindeki etkileri değerlendirilmiştir.

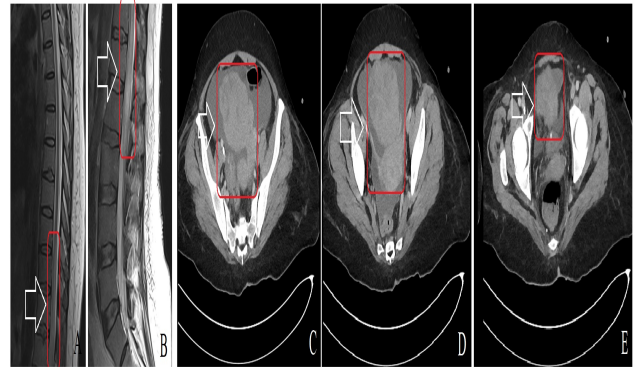
## OLGU

44 yaşında kadın hasta, 2 ay önce başlayan bacaklarda güçsüzlük ve idrar inkontinansı nedeni ile başvurdu. Hastanın 10 gündür başka bir merkezde transvers miyelit ön tanısı ile 1 gr/gün dozunda metilprednizolon tedavisi aldığı öğrenildi. Hastanın şikayetlerinin bu süre içerisinde kademeli olarak arttığı ve son 20 gündür tam bağımlı hale geldiği anlaşıldı. Özgeçmişinde hipertansiyon dışında herhangi bir hastalık bulunmamaktaydı. Sigara, alkol ve uyuşturucu madde kullanımı yoktu.

Nörolojik muayenesinde; direkt ve indirekt pupil ışık cevabı alınabiliyordu. Göz hareketleri, görme alanı ve görme keskinliği normaldi. Nistagmus görülmedi. Diğer kranial sinirler normaldi. Sağ alt ekstremitede 2/5 ve sol alt ekstremitede 4/5 kas gücü belirlendi. T9 dermatomal seviyenin altında hipoestezi saptandı. Derin tendon refleksleri alt ekstremitelerde bilateral hipoaktifti. Babinski belirtisi bilateral cevapsızdı. Serbellar testler normaldi. Vital bulgularından ateşi 37.7 °C ve kan basıncı 130/70 mmHg idi.

Laboratuvar tetkiklerinde beyaz küre (WBC)=8.4 K/uL (3.5-10.5), hemoglobin (HGB)=12.2 g/dL (13.5-17.5), trombosit (PLT)=135 K/uL (150-450), vitamin B12=314.4 pg/mL (191-663), folik asit (FA)=12.45 ng/mL (3.1-17.5) bulundu. Tokluk kan şekeri=116 mg/dL (70-110), üre=23 mg/dL (18-55), hemoglobin A1C (HbA1C)=5.7 (4-6) olarak belirlendi. C-reaktif protein (CRP)=1,7 mg/L (0-5) ve sedimantasyon=7 m/h (0-20) idi. Tiroid stimüle edici hormon (TSH)=0.67 µIU/mL (0.56-5.57), serbest T3, T4, tiroglobulin ve tiroid oto antikoları normaldi. Karaciğer fonksiyon testleri, kreatinin fosfokinaz, elektrolitler ve kan gazı normal sınırlardaydı. Vaskülitik, enfektif ve granülomatöz hastalık değerlendirmesi için yapılan kan testleri normaldi.

Torakal ve lomber manyetik rezonans görüntüleme (MRG)'de alt torakal ve üst lomber bölgede 4-5 vertebra seviyesi boyunca, spinal kordu ekspansiyon eden hiperintense görünüm izlendi (**Resim 1A, 1B**).



**Resim 1:** A,B) Torakal-lomber manyetik rezonans görüntüleme(MRG): T2 sagittal kesitlerde alt torakal ve üst lomber bölgelerde uzun segment, spinal kordu ekspansiyon eden miyelit ile uyumlu hiperintense. C,D,E) Batın bilgisayarlı tomografi (BT): sol overde 9x7,5 cm çapında malignite ile uyumlu kitle lezyonu.

Lomber ponksiyon (LP)da beyin omurilik sıvısı (BOS) açılış basıncı= 170 mmH<sub>2</sub>O idi. BOS biyokimyasal analizinde; glukoz=72 mg/dL (eş zamanı kan glukozu=130 mg/dL) ve mikroprotein=46.9 mg/dL (15-45) olarak belirlendi. BOS elektroforez incelemesinde oligoklonal bant=-negatif, anti aquaporin-4 antikoru=negatif ve immunglobulin G indeksi=0.68 (<0.85) olarak saptandı. BOS mikroskopisinde 35 hücre görüldü ve tamamı lenfositti. BOS bakteriyolojik incelemede boyalı ve boyasız mikroskopide bakteri görülmedi, kültürde bakteri üremesi olmadı. BOS moleküler incelemesi, HIV ve hepatit serolojik incelemesi normaldi.

Hastanın yatışının 2. günün ani gelişen karın ağrısı nedeni ile çekilen batin bilgisayarlı tomografi (BT)de yaygın sıvı, hepatosplenomegali ve sol overde 9x7.5 cm çapında kitle görünümü izlendi (Resim 1C,1D,1E). Bu kitle overian vasküler yapıları çepeçevre sarmakta ve aortik vasküler invazyona sebep olmaktaydı. CA-125=145.5 U/mL (0-35), CA 15.3=12.74 U/mL (0-25), CA 19.9=25.16 U/mL (0-39) ve CEA=1.57 ug/L (0-10000) olarak belirlendi.

Hastanın mevcut durumda opere edilmesinin uygun olmadığı anlaşılınca plazmaferez başlandı. Ancak plazmaferezden de yeterince fayda görmeyen hastanın bulgularına gaita inkontinansı da eklendi. Yaygın batin hassasiyeti ve ağrısının artması üzerine total abdominal histerektomi ve bilateral salpingooferektomi (TAH+BSO) yapıldı. Alınan patolojik örnekler sonucunda kitlenin indiferansiye sarkom olduğu anlaşıldı. Hastaya postoperatif dönemde kemoterapi başlanması planlandı. Hasta kemoterapi almak istemedi.

Cerrahiden 1 ay sonra tekrar değerlendirilen hastanın destekli olarak ayakta durabildiği görüldü. Gaita inkontinansının olmadığı ancak idrar inkontinansının devam ettiği anlaşıldı. Postoperatif 3. ayda ise eks olduğu öğrenildi.

## TARTIŞMA

ATM, omuriliğin fokal inflamasyonu ve demiyelinizasyonu ile meydana gelen hastalık grubudur. Sistemik lupus eritamatazus (SLE), Sjögren sendromu, romatoid artrit (RA) ve antifosfolipid antikor sendromu gibi birçok konnektif doku hastalığı bu duruma yol açabilmektedir. Ayrıca

ensefalomiyelitler, sitomegalovirüs (CMV) başta olmak üzere enfektif hastalıklar, spinal kord basıları, konjenital spinal defetler ve lökodistrofi gibi genetik hastalıklar da bu tabloyu meydana getirebilmektedir (5,6). Bazen direkt etki ile oluşabilse de özellikle çapraz otoimmün mekanizmalar ile hastalık tetiklenmektedir (7).

Seviyesi belirlenebilen duyu kaybı, 4-21 gün içerisinde progresif klinik kötüleşme ve MRG ile miyelit bulgularının saptanması durumunda ATM'den şüphelenilmelidir. Ayrıca BOS incelemesinde artmış pleositoz ve IGG indeksi yüksekliği tanıyı desteklemektedir (5). Bu özellikler doğrultusunda hastamızda da transvers miyelit düşünülmüştür. Miyelitin 4-5 vertebra segmenti boyunca olması ve spinal kordu ekspansiyon etmesi nedeni ile LETM olduğu anlaşılmıştır. Hastalık ateş ve kas ağrısı gibi non spesifik bulgular ile ortaya çıkabilmektedir. Ayaklardan başlayan pareteziler, motor kayıplar ve sfinkter disfonksiyonu karakteristik bulgulardandır. Tabloya otonom bulgulardan terleme bozukluğu, mesane ve barsak disfonksiyonu, kan basıncı değişiklikleri eklenmektedir (5,8). Benzer semptom ve bulgular ile başlayan bizim hastamızda da tabloya zaman içerisinde gaita inkontinansı eklendiği görülmüştür.

LETM tedavisinde hastanın sıkı bir şekilde takip edilmesi önemlidir. Çünkü otonom disfonksiyona bağlı ani kan basıncı değişiklikleri ve aritmiler izlenebilir. Altta yatan inflamatuvar sürecin üstesinden gelebilmek için öncelikle yüksek doz steroid tedavisi, gerekli durumlarda plazma değişimi uygulanmalıdır. Semptomatik tedavi ve fizik tedavi hastalığın tüm aşamalarında tedaviye eklenmelidir. Ancak hastalık etmeni olan durumun hızla tespit edilmesi prognoz açısından oldukça önemlidir (9,10).

Kanser ilişkili transvers miyelitler, sistemik kanserin nadir görülen ve kötü prognozlu bir komplikasyonudur. En sık meme ve akciğer gibi solid tümörler ve lenfoproliferatif hastalıklar ile birlikteliği bulunmaktadır (3,4). Jinekolojik kanser ile ilişkilendirilmiş transvers miyelit olguları oldukça azdır. Overian terotom ile ilişkili transvers miyelit olgu bildirimi olduğu görülmüştür (11). Tümöre karşı oluşan otoreaktif lenfositler kan beyin bariyerini geçip SSS tutulumuna yol açabilmektedir. Hastalık farklı klinik, radyolojik ve

patolojik özelliklere sahip olsa da özellikle uzun segment, nekrotizan bir miyelopati meydana getirmektedir (12). Tedaviye cevap kanserin tipine, evresine ve metastaz durumuna göre değişmektedir. Ancak hastalığın prognozu kötüdür (13). Bizim hastamızda da transvers miyelit meydana getirebilecek tüm sebepler değerlendirilmiştir. Neticede LETM birlikte indifferansiye ovarian sarkom ve yaygın vasküler invazyon belirlenmiştir.

Sonuçta görülmektedir ki tümör ilişkili LETM, prognozu kötü olan ve ciddi dizabilite meydana getirebilen bir hastalıktır. Etiyolojide nadir de olsa ovarian tümörler bulunabilmektedir. Tekrarlayan karın ağrısı olan orta-ileri yaş kadın hastalar bu açıdan ayrıntılı olarak değerlendirilmelidir. Prognoz tümörün evresi ile ilişki olduğundan erken tanınması oldukça önemlidir.

## KAYNAKLAR

1. Wingerchuk DM, Lennon VA, Pittock SJ, Lucchinetti CF, Weinshenker BG. Revised diagnostic criteria for neuromyelitis optica. *Neurology* 2006;66:1485-9.
2. Krishnan C, Kaplin AI, Deshpande DM, Pardo CA, Kerr DA. Transverse myelitis: pathogenesis, diagnosis and treatment. *Front BioSci* 2004;9:1483-99.
3. Cross SA, Salomao DR, Parisi JE, et al. Paraneoplastic autoimmune optic neuritis with retinitis defined by CR-MP-5-IgG. *AnnNeurol* 2003;54:38-50.
4. Pittock SJ, Lucchinetti CF, Parisi JE, et al. Amphiphysin autoimmunity: paraneoplastic accompaniments. *Ann Neurol* 2005;58:96-107.
5. Barnes G, Benjamin S, Bowen JD, et al. Proposed diagnostic criteria and nosology of acute transverse myelitis. *Neurology* 2002;59:499-505.
6. Jacob A, Weinshenker BG. An approach to the diagnosis of acute transverse myelitis. *Semin Neurol* 2008;28:105-20.
7. Kerr DA, Ayetey H. Immunopathogenesis of acute transverse myelitis. *Curr Opin Neurol* 2002;15:339-47.
8. Sakakibara R, Hattori T, Yasuda K, Yamanishi T. Micturition disturbance in acute transverse myelitis. *Spinal Cord* 1996;34:481-5.
9. Kennedy PG, Weir AI. Rapid recovery of acute transverse myelitis treated with steroids. *Postgrad Med J* 1988;64:384-5.
10. Keegan M, Pineda AA, McClelland RL, Darby CH, Rodriguez M, Weinshenker BG. Plasma exchange for severe attacks of CNS demyelination: predictors of response. *Neurology* 2002;58:14-6.

11. Frasquet M, Bataller L, Torres-Vega E, et al. Longitudinally extensive transverse myelitis with AQP4 antibodies revealing ovarian teratoma. *Journal of neuroimmunology* 2013;263(1-2):145-7.

12. Flanagan EP, McKeon A, Lennon VA, et al. Paraneoplastic isolated myelopathy: clinical course and neuroimaging clues. *Neurology* 2011;76:2089-95.

13. Papadopoulos MC, Verkman AS. Aquaporin 4 and neuromyelitis optica. *Lancet Neurol.* 2012;11:535-44.