

# HERPES SİMPEKS VİRÜS TİP 1 VE 2'YE BAĞLI GELİŞEN ERİTEMA MULTİFORME: OLGU SUNUMU

## HERPES SIMPLEX VIRUS TYPE 1 AND 2 ASSOCIATED ERYTHEMA MULTIFORME: CASE REPORT

*Kader AYDIN<sup>1</sup>, Gökçen DURSUN<sup>2</sup>, Şükrü ŞİRİN<sup>1</sup>, Hakkı TANYERİ<sup>2</sup>*

### ÖZET

Eritema multiforme, mukozal tutulum ile birlikte ya da olmaksızın deri lezyonları ile karakterize, akut mukokütanöz aşırı duyarlılık reaksiyonudur. Oral lezyonlar hastaların yaklaşık %20-30'unda görülür. En sık tutulum; dudak, bukkal mukoza, dil, yumuşak damak ve ağız tabanıdır. Deri lezyonları iris şeklinde lezyonlar ile karakterizedir. Makül, papül, vezikül, bül, ürtiker, plaklar ve hemorajik, eroziv mukoza lezyonları da görülmektedir. Teşhis klinik ve histopatolojik görünümüne dayanır. Bu sunumda, herpes simpleks enfeksiyonunu takiben gelişen eritema multiforme olgusunun teşhisi ve sistemik antiviral ilaç kullanımı ile başarılı tedavisi sunulmaktadır. Mikrobiyolojik incelemede Herpes Simpleks Virüs Tip 1 ve 2'nin pozitif olarak bulunduğu olguda; intraoral ve perioral lezyonların yanı sıra simetrik cilt lezyonları ve genital lezyonlar, ışığında ve histopatolojik inceleme neticesinde "eritema multiforme" ön tanısı doğrulanmıştır.

### ABSTRACT

Erythema multiforme is an acute mucocutaneous hypersensitivity reaction, characterised by skin lesions, with or without involvement of the mucosa. Oral lesions are seen in 20 to 30% of the cases. Most common involvement is seen on the lips, buccal mucosa, tongue, soft palate and mouth floor. Skin manifestations are characterized by target or iris shaped lesions. Also macular, papular, vesicular, bullous, urticarized, plaque type skin lesions and hemoarragic and erosiv mucosal lesions are seen. Diagnosis is based on the clinical and histopathological examination. This presentation evaluates the diagnosis and succesfull treatment of the patient with antiviral drugs, who revealed erythema multiforme after a herpes simplex infection. Though Herpes Simplex Virus Type 1 and 2 are positive in microbiological examination; intraoral and extraoral lesions, symmetric skin lesions, genital lesions and accompanied by the positive mucosal biopsy confirmed the diagnose "erythema multiforme".

<sup>1</sup> İstanbul Üniversitesi Diş Hekimliği Fakültesi, Oral Diagnoz ve Radyoloji AD.

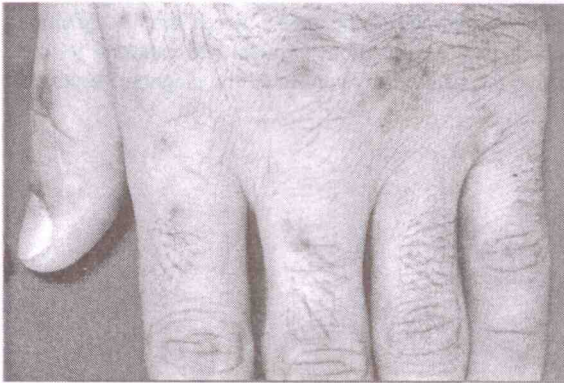
<sup>2</sup> İstanbul Üniversitesi Diş Hekimliği Fakültesi, Ağız Diş Çene Hastalıkları AD.

## GİRİŞ

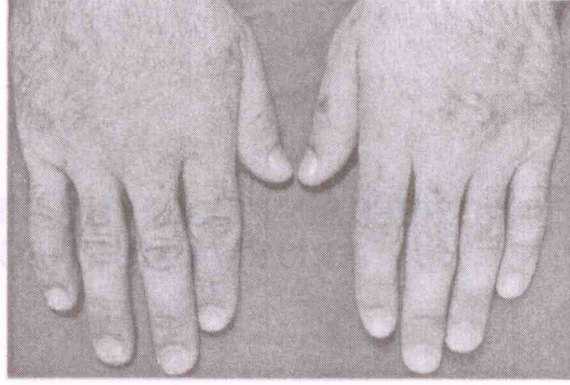
Eritema multiforme (EM), çeşitli geometrik şekillerde olan ve kırmızı lezyonlardan meydana gelen deri ve muköz membranların akut seyirli, polimorfik görünümünde vezikülöbüllöz hastalığıdır. Hastalık, Steven- Johnson Sendromu ve en ağır form olan Toksik Epidermal Nekrolizi de içeren hastalıklar grubu içerisinde bulunmaktadır (1).

Olguların %50'sinde etiyolojik faktör tespit edilemezken, diğerlerinde başlatıcı faktör olarak maligniteler; sülfanomidler, penisilinler ve sefalosporinler başta olmak üzere birçok ilaç ve Mikoplazma Pnömoni gibi sık rastlanan enfeksiyöz ajanlar ile Herpes Simpleks, Hepatit-C ve Epstein Barr virüs enfeksiyonları bildirilmektedir (1-3). Hastalık genellikle 20-30 yaşındaki erkekleri etkilemektedir (4).

EM ortası soluk, çevresi eritematöz iki sıra halka ile çevrili, iyi sınırlı, belirleyici hedef deri lezyonları ile karakterize olup bu lezyonlar genellikle simetrikdir (Resim 1). Makül, papül, vezikül, bül, ürtiker, plaklar ve hemorajik, eroziv mukoza lezyonlarının hepsi EM'de bir arada görülmektedir. Ekstremitelerde ilk bulgularını veren olguların %40-60'ında oral mukoza tutulumu saptanmaktadır (5) ancak sadece mukoza tutulumlu olgular da görülebilmektedir (Resim 2) (6). Ağız içerisindeki en sık tutulum alanları; dudaklar, bukkal mukoza, dil, yumuşak damak ve ağız tabanıdır (7). Hedef lezyonlarında yapılan histopatolojik incelemelerde, dermisteki yüzeyel kan damarlarının çevresinde mononükleer hücre akümüasyonu, endotel tabakasında şişkinlik ile odaklı keratinosit nekrozu ve bazal hücrelerin hidrofik dejenerasyonuna bağlı olarak epidermis hasarı tespit edilmektedir (1, 8).



Resim 1: Sol elde karakteristik hedef lezyonları



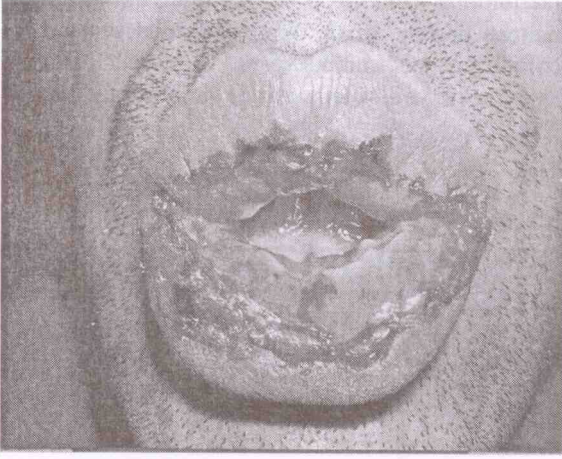
Resim 2: Ellerde simetrik yerleşimli hedef lezyonlar

Bu vaka sunumunda herpes simpleks enfeksiyonunu takiben gelişen eritema multiforme olgusunun teşhisi ve sistemik antiviral ilaç kullanımı ile başarılı tedavisi bildirilmektedir.

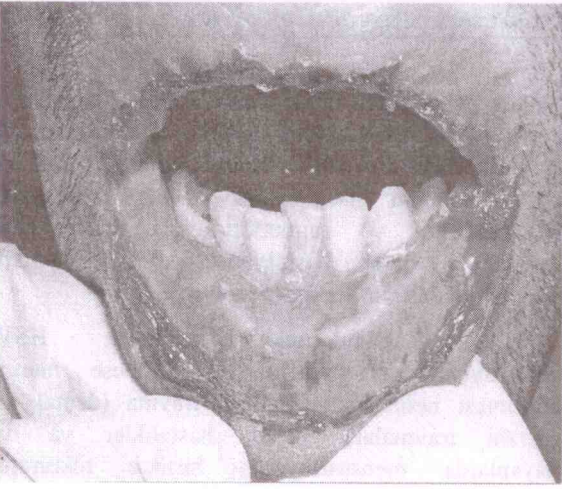
## OLGU SUNUMU

Yirmi sekiz yaşındaki erkek hasta iki gün önce dudakları ve ağız içinde aniden oluşan ağrılı lezyonlar şikayeti ile kliniğimize başvurmuştur. Hastanın hiçbir sistemik hastalığı ve bilinen alerjisi yoktur. Alınan anamnezinde lezyonların çıkmasından yaklaşık 3 gün kadar önce dudaklarında kaşınma, batma hissinin olduğu öğrenilen hastada bu türde bir tablonun ikinci defa ortaya çıktığı belirlenmiştir. Hastanın fiziksel muayenesinde diz, dirsek ve ellerinde simetrik ve merkezleri eroziv özellikle hedef deri lezyonları tespit edilmiştir.

Hastanın ekstraoral muayenesinde dudak vermilion sınırları içerisinde sınırlı, yaygın hemorajiler ve kabuklarla kaplı lezyonlar izlenmiştir. Yapılan intraoral muayenede hastanın yanak iç mukozalarını, dudak mukozalarını, ağız tabanı ve orofarenkse kadar olan non-keratinize mukozalar üzerinde çok yaygın ülserler saptanmıştır. Ülserler şekil olarak çok çeşitli geometrik formlarda ve sağlam doku ile belirgin eritematöz sınırlarla ayrılmaktadır. Ülsere lezyonların tabanlarında şiddetli eritem ve hemoraji olup hastada şiddetli ağrı, hipersalivasyon ve submandibular lenf adenopati saptanmıştır (Resim 3-4).



Resim 3: Dudak iç mukozasında ülserasyonlar

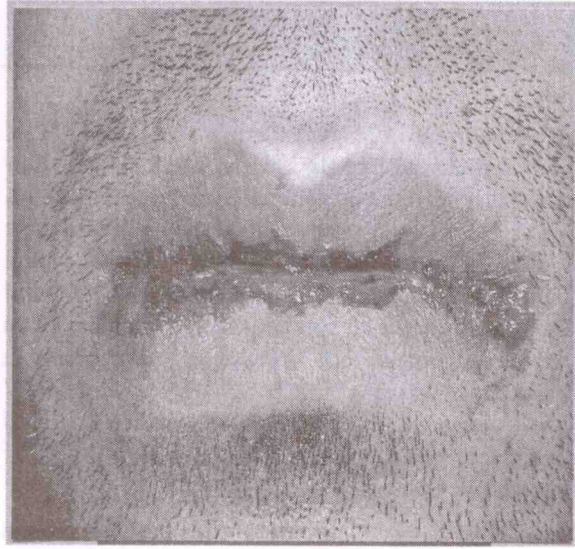


Resim 4: Dudak iç mukozasında ülserasyonlar

Karakteristik cilt bulguları nedeniyle Eritema multiforme ön tanısı düşünülen hastaya detaylı olarak kullandığı herhangi bir ilaç yada kimyasal maddeler açısından sorulan soruların sonucunda, hasta herhangi bir ilaç almadığını belirtmiş, ancak marangoz olduğu için kimyasal maddeleri inhale ettiğini vurgulamıştır. Bu bulguların neticesinde eritema multiforme ön tanısıyla tekrar değerlendirilen hasta genital bölgesinde de ülserler olduğunu ifade etmiştir. Bunun üzerine, alınan kan örneklerinde Herpes Simpleks Virus (HSV) tip I ve II tetkikleri yapılarak, her ikisi pozitif olarak bulunmuştur.

Lokal anestezi altında dudak iç mukozasından alınan biyopsi materyali İ.Ü. İstanbul Tıp Fakültesi Patoloji ABD'nde incelenmiş, histopatolojik değerlendirmede subepitelyal alanda hafif

mononükleer iltihabi infiltrasyon ile mukozda akantoz ve direkt immunoflorasan incelemede nonspesifik bulgular ile IgG, IgA ve IgM negatif olarak saptanmıştır. Klinik, histopatolojik görünüm ve laboratuvar testlerinin birlikte değerlendirilmesi sonucunda HSV Tip 1 ve Tip 2'ye bağlı olarak gelişen Eritema Multiforme tanısı konulmuştur. Hastaya, 1 hafta süreyle günde 5 x 1 protokolle 200 mg tablet formunda sistemik asiklovir verilmiştir. Tedavinin tamamlanmasının ardından yapılan kontrolde ülserasyonlarda iyi derecede epitelizasyon olduğu ve ağruların ortadan kalktığı tespit edilmiştir. Şikayetler tekrarladığı takdirde izlenmek üzere takip sonlandırılmıştır (Resim 5).



Resim 5: Dudaklarda hemorajik kabuklar

## TARTIŞMA

DNA içerikli virüsler alt grubuna ait olan Herpes Simpleks virüsü, erkekleri en sık etkileyen viral hastalıktır. Bulunan iki tip içerisinde; HSV tip 1 vücudun belden yukarısını kapsayan bölgeleri etkilerken, ürogenital bölgeyi ve belden aşağıyı içeren alanları HSV tip 2 etkilemektedir (4, 9). Olguların % 3 gibi küçük bir kısmında oral dokulardan HSV tip 2 izole edilebilmektedir (10, 11). Hem tek sefer olan hem de rekürrent EM olgularında yapılan polimeraz zincir reaksiyonu çalışmalarında, cilt lezyonlarından alınan örneklerde HSV DNA'sı saptanmaktadır (12). Bu nedenle karşılaşılan EM olgularında ilk olarak antiviral tedavi uygulanması düşünülmekte, bu tedavide

başarısızlıkla karşılaşırsa immüno-supresan yöntemlere başvurulmaktadır. Tekrarlayan EM olgularında dönemsel siklosporin tedavisi de uygulanmaktadır (13). Nonspesifik antiviral aktivitesi bulunan endojen sitokinlerden olan

interferonlar (INF-  $\alpha$ ,  $\beta$  ve  $\gamma$ ), antiviral aktivitesi bulunan protein kinaz, oligoizoadenilat sentetaz ve fosfodiesterazı indükleyerek antiviral aktivite göstermekte ve EM tedavisinde yer almaktadırlar (1) (Tablo1).

**Tablo 1:** Erişkinlerde HSV tedavisinde kullanılan antiviral ilaç dozları (9).

İLAC	TEKRARLAYAN HSV	EM
<b>ORAL</b>		
Asiklovir	Erişkinlerde günde 400mg x 2 tb Çocuklarda günde 20 mg/ kg	Erişkinlerde günde 400mg x 2 tb Çocuklarda (6 ay süreyle) Günde 20mg/kg
Famsiklovir	Günde 500mg x 3 tb	Günde 500mg x 2 tb
<b>TOPIKAL</b>		
Asiklovir	% 5'lik krem günde x 5	Kullanımı bilinmiyor
Pensiklovir	% 1'lik krem x 2 saatte bir	Kullanımı bilinmiyor

Rekürrent EM vakalarının genellikle HSV enfeksiyonlarına bağlı olarak geliştiğine dair moleküler ve immünolojik bulgular bildirilmektedir. HSV enfeksiyonlarına bağlı eritema multiforme olgularında patogenezi virüsün aktive ettiği otoreaktif T hücreleri oluşturmaktadır. Hastalık viral DNA'nın kırılarak periferik mononükleer kan hücrelerince uzak cilt dokularına ulaştırılmasıyla başlamakta ve ciltte biriken DNA içerisindeki HSV gen parçacıkları interferon- $\gamma$  üreterek viral antijenlere yanıt veren HSV'ye özel CD4<sup>+</sup> Th1 hücrelerine dönüşmektedir (14).

EM'ye özgü cilt lezyonlarının bulunduğu vakalarda klinik teşhis oldukça kolay olmasına rağmen oral mukozalarda meydana gelen erozyonlar başka hastalıklarla karıştırılabilir. Bu nedenle histopatolojik tetkik ve immunofloresans incelemeleriyle mukozal pemfigoid, pemfigus vulgaris, erosiv liken planus, rekürrent aftöz stomatit ve primer HSV enfeksiyonları ile ayırıcı tanıları yapılmalıdır (1). Klinik olarak lezyonların daha çok dudaklar ve oral mukozada lokalize

olması, lezyonların aniden ortaya çıkışı, hassas ve ağrılı oluşu, karakteristik hedef cilt lezyonlarının simetrik dağılımın eşlik etmesi nedeniyle EM ön tanısı koyulan hastamızda yapılan laboratuvar, histopatolojik ve immunofloresan incelemeleri sonucunda diğer hastalıklarla ayırıcı tanıları yapılarak EM tanısı doğrulanmıştır.

HBEM olgularında, rekürrent HSV enfeksiyonlarında olduğu gibi güneşe maruz kalınması neticesinde, fiziksel travma (dental ve cerrahi travmalar), çeşitli hastalıklar ya da bayanlarda menstruasyonla birlikte rekürrens görülebilmekte yada bizim vakamızda görüldüğü şekilde strese bağlı olarak hastalık kolaylıkla tekrarlayabilmektedir (9, 10). Bu hastalığa ait lezyonlarda gecikmiş tip alerjik reaksiyonlarda görüldüğü gibi histopatolojik bulgulara rastlanır. Dermise infiltre olan hücreler CD4<sup>+</sup> başta olmak üzere mononükleer T hücrelerden meydana gelmektedir (Tablo 2), (14, 15).

**Tablo 2:** HSV'ye bağlı EM ve ilaca bağlı EM'de ayırıcı tanılar (5).

	HSV'ye bağlı EM	İlaça bağlı EM
Etken	HSV 1/2	İlaçlar
Hastalığın seyri	Akut, sınırlı, rekürrent ( HSV lezyonundan 7-21 gün sonra)	Akut, sınırlı ancak rekürrent değil. HSV lezyonlarından sonra oluşmaz
Prodromal dönem	Yok/ orta	Mevcut
Cilt lezyonları	Akral ekstremitelerde hedef lezyonları, sıklıkla	Akral ekstremiteler ve yüzde nadiren hedef lezyonları, kabarıklıklar
Mukoza tutulumu	Yok/ minimal	Belirgin
Temel semptomlar	Yok/ orta	Var/ şiddetli
Komplikasyonlar	Yok	Nadir (pnomoni, GI kanama, böbrek yetmezliği)
Mortalite	Yok	% 5-15
Histopatoloji	Fokal nekrotik keratinositler; Orta/ belirgin ödem; CD4+T hücreli mononükleer infiltrasyon	İleri keratinosit nekrozu; Az belirgin ödem; CD8+T hücreli mononükleer infiltrasyon
Laboratuvar sonuçları	Lezyonlu deri HSV DNA (PCR) ve IFN- $\gamma$ (immunohistokimya) pozitifdir	Lezyonlu deri HSV DNA (PCR) için negatif; TNF- $\alpha$ (immunohistochemistry) için pozitifdir

## SONUÇ

EM tanısı konan hastalarda etyolojide HSV enfeksiyonlarının araştırılması ya da HSV enfeksiyonları seyrinde EM gelişirse hastalığın rekürrensi açısından değerlendirilmesi gerektiği düşünülmektedir.

## KAYNAKLAR

- Geraminejad P, Walling HW, Voigt MD, Stone MS. Severe erythema multiforme responding to interferon alfa. *J Am Acad Dermatol* 2006; 54: S18-21.
- Ghom AG. Textbook of oral medicine. Jaypee Brothers Medical Publishers Ltd. 2005; p: 667-671.
- Gonzalez-Delgado P, Blanes M, Soriano V, Montoro D, Loeda C, Niverio E. Erythema multiforme to amoxicillin with concurrent infection by Epstein-Barr virus. *Allergol Immunopathol (Madr)* 2006; 34:76-78.
- Jawetz, Melnick & Adelberg's Medical Microbiology. Brooks GF, Butel JS, Ornston LN, Jawetz E, Melnick JL, Adelberg EA. Appleton & Lange. 1991; p: 418-420.
- Ayangco L, Sheridan PJ, Rogers RS. Erythema multiforme secondary to herpes simplex infection: a case report. *J Periodontology* 2001; 72: 953-957.
- Farthing P, Bagan J-V, Scully C. Mucosal disease series. Number IV. Erythema multiforme. *Oral Dis* 2005; 11: 261-267.
- Field A, Longman L, Tyldesley WR. Tyldesley's Oral Medicine. Oxford University Press. 5th edition. 2003; 135-136.
- Malmstrom M, Ruokonen H, Kontinen YT, Bergroth V, Segerberg-Kottinen M, Hietanen J, Nordstrom D, Haapala M. Herpes simplex virus antigens and inflammatory cells in oral lesions in recurrent erythema multiforme. *Immunoperoxidase and autoradiographic studies. Acta Derm Venerol* 1990; 70 (5): 405-10.
- Raborn GW, Grace MGA. Recurrent Herpes Simplex Labialis: Selected Therapeutic Options. *J Can Dent Assoc* 2003; 69 (8): 498-503
- Wald A, Ericsson M, Krantz E, Selke S, Corey L. Oral shedding of herpes simplex virus type 2. *Sex Transm Infect.* 2004 Dec; 80 (6): 546.
- Yura Y, Iga H, Kondo Y, Harada K, Yanagawa T, Yoshida H, Sato M. Herpes simplex virus and type 2 infection in human oral mucosa in culture. *J Oral Pathol Med.* 1991 Feb; 20 (2): 68-73.
- Sun Y, Chan RK, Tan SH, Ng PP. Detection and genotyping of human herpes simplex viruses in cutaneous lesions of erythema

- multiforme by nested PCR. J Med Virol 2003; 71: 423-8.
13. Bakis S, Zagarella S. Intermittent oral cyclosporin for recurrent herpes simplex-associated erythema multiforme. Australasian J Dermat 2005 Feb; 46: 18.
  14. Aurelian L, Ono F, and Burnett J. Herpes simplex virus (HSV)-associated erythema multiforme (HAEM): A viral disease with an autoimmune component. Dermatol Online J. 2003 Feb; 9 (1): 1.
  15. Gonzalez-Delgado P, Blanes M, Soriano V, Montoro D, Loeda C, Niverio E. Erythema multiforme to amoxicillin with concurrent infection by Epstein-Barr virus. Allergol Immunopathol (Madr) 2006; 34: 76-78.

**Yazışma Adresi:**

**Dr. Dt. Kader CESUR AYDIN**  
İ.Ü.Diş Hekimliği Fakültesi Oral Diagnoz ve  
Radyoloji AD, Çapa, İstanbul  
Tel: 0212 414 20 20 / 30273  
e-posta: cesurk@istanbul.edu.tr