

OKULER PARÇASI SÖKÜLÜR-TAKILABİLİR OLARAK TASARLANMIŞ BİR ORBİTAL PROTEZ ÇALIŞMASI

DESIGN OF AN ORBITAL PROTHESIS WITH REMOVABLE OCULER SECTION

Yumuşhan Günay (*), Ayhan Gürbüz (**), Selim Pamuk (***)

Anahtar sözcükler: Orbital Protez, Oküler parça, Kirlenme.

Bu çalışmada temizliğin daha kolay yapılabildiği bir orbital protez tasarımı yapıldı. Oküler parçası sökülüp takılabilen bir orbital protez yapılarak laboratuvar işlemleri ve klinik neticeleri değerlendirildi.

Key words: Orbital prosthesis, Oculer Section, Soiling

In this study, the laboratory procedures of an orbital prostheses with a removable ocular section has been considered and the clinical results has been evaluated.

Insanın çehre karakterinin oluşması ve estetik imajın şekillenmesinde gözlerin ayrıcalıklı bir yeri vardır. Sağlıklı bir gözün ifade gücü, göz kapakları, kaş, kirpik gibi çevre doku özellikleri ile birlikte, bulbus oculi, cornea, iris, pupilla gibi anatomik kısımların kompleks fonksiyonlarının bir sonucu olarak ortaya çıkar. Gözün sürekli kendini değiştiren ve yenileyen durumunun, yalnızca dondurulmuş bir anına göre şekillendirilebilen göz protezleri, beklentilerin yanında oldukça yetersiz kalmaktadır.

Doğal görünümü sağlamak için, göz protezlerinin yapımında kaş, kirpik, göz kapağı kırışıklığı ve renklendirme ile ilgili etkilere oldukça sık başvurulur. Bu tür uygulamalar oldukça zahmetlidir ve bakımları özel bir hassasiyet ister. Bu nedenle, bakım ve temizliğin protezin etkilerini bozmadan yapılabilmesi büyük bir problemdir.

Bu güçlüğü gözönünde bulundurarak oküler parçasının çıkarılarak kolay temizlenmeye imkân veren bir oküler protez tasarımı ortaya koyuldu ve bu uygulanarak neticeleri tartışıldı.

OLGU

Ergün Karakaya, 7. Erkek İlkokul Öğrencisi, Malatya (Şekil 1).

Bir yıl önce motosiklet çarpması sonucu yaralanmış. GATA Plastik Cerrahi Kliniğinde enükleasyon yapılmış ve defekt kendi derisi ile kapatılarak göz protezi için kliniğimize sevk edilmiş.

Yapılan muayenede sol kaşın hemen altından başlayan içte burun kenarı, dışta zigomatik arkın üstüne kadar uzanan 1,5 cm çapında zemini konjonktiva ile kapatılmış bir orbital defekt görüldü.

PROTEZ TASARIMI

1. Protez yapımına başlamadan önce yapılan muayenede defekt çevresindeki ve tabanındaki kasların fonksiyonel olduğu, gözün kısıldığı zaman defektin orbital aralık miktarının bariz şekilde küçüldüğü görüldü. Bu nedenle kullanılacak materyalin silikon olmasına rağmen yapılacak protezin özellikle taban kısmında oldukça ince ve hassas olan deri ile temasın olmaması gerektiğine, tutuculukta sadece daha güçlü deri özelliği taşıyan kenar kısımlardan yararlanılmasının doğru olacağına karar verildi (Şekil 2).

2. Hastanın çocuk olması nedeniyle protezdeki kirlenmenin umulandan fazla olacağına, özellikle kirpiklerin altında kalan oküler yüzey temizlenirken, kirpik yapısının bozulabileceğine, bu nedenle oküler

(*) Doç. Dr. GATA Haydarpaşa Eğitim Hastanesi Diş Kliniği

(**) Uzman Diş Hk. GATA Haydarpaşa Eğitim Hastanesi Diş Kliniği

(***) Doç. Dr. İ.Ü. Diş Hekimliği Fak. Protetik Diş Tedavisi Anabilim Dalı

Şekil 1: Genel görünüm

parçanın çıkarılarak daha kolay temizliğe imkân veren bir uygulamanın hem doku sağlığı, hem de protezin ömrü açısından daha yararlı olacağı düşünüldü.

3. Sağlam taraftaki kirpik yapısının oldukça sık ve kendine özgü olmasından dolayı piyasadaki kozmetik kirpiklerle doğal görünümün sağlanamayacağını ve hasta saçı kullanarak tarafımızdan yapılacak kirpiğin daha başarılı olabileceği düşünüldü.

ÖLÇÜ

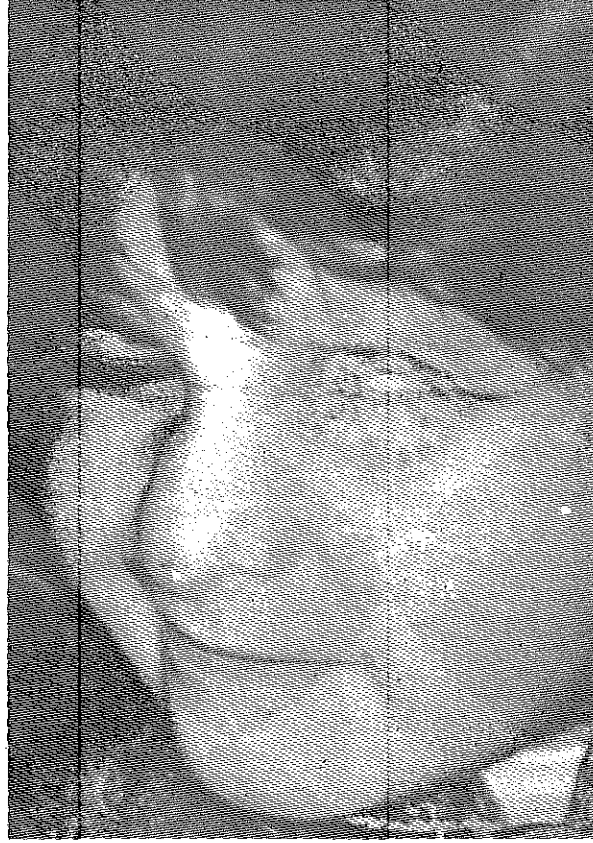Ölçü öncesi bir kopya kalemi ile burun kemiği orta noktasına göre göz bebeğinden geçen oryantasyon hattı çizildi ve göz bebeği mesafesi işaretlendi.

Hastanın çocuk olmasının doğuracağı uyum güçlüğünden dolayı tam yüz ölçüsü almakta kaçınıldı. Bu nedenle ölçü aljinat esaslı ölçü maddesi ile burun ucundan saçlı kısma kadar olan sahayı kapsayacak şekilde alındı.

LABORATUVAR İŞLEMLERİ:

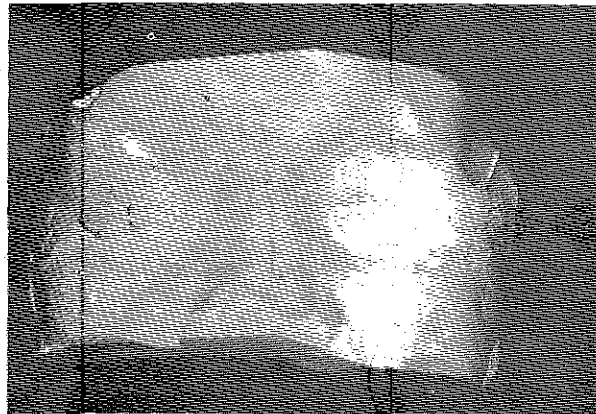
Alınan ölçüye sert alçı dökülerek çalışma modeli elde edildi ve ölçüden taşınan oryantasyon çizgileri ile göz bebeği mesafesi model üzerine kaydedildi (Şekil 3).

Oküler parça renk ve boyut olarak hastaya uygun ölçülerde piyasadan temin edildi. Oküler parçanın kenarları, çalışma modeli üzerinde yeterli vertikal derinlik sağlanıncaya ve defekt ile 2 mm. civarında aralık kalıncaya kadar aşındırıldı. Defekt sınırlarına göre kesilmiş bir mum plakasında sağlam gözün karşıya bakar pozisyonundaki boyut ve konumuna uygun şekilde açılan göz aralığı, oküler parçaya yumuşak yapıştırıcı mum aracılığı ile tutturuldu. Bu şekilde klinikte hastaya tatbik edilerek sağlam gözün karşıya bakar pozisyonuna göre her 3 boyuttaki uyum, boyut ve bakış istikameti belirlendi. Bu şekilde oküler parça ile

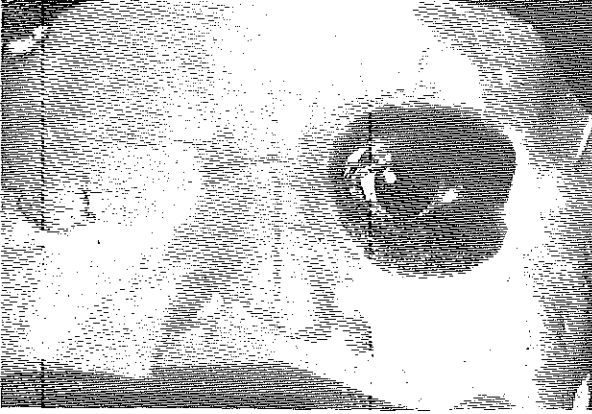
Şekil 2: Gözün kısılmasında orbital defekt sınırlarının değişmesi

mum tabaka arasındaki ilişki bir miktar eritilmiş mum ile güçlendirildi.

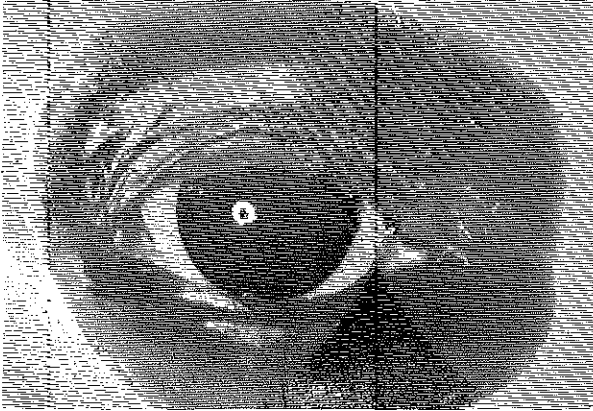
Oküler parçanın oryantasyonunun sağlanmasından sonra modelaj çalışmaları model ve hasta üzerinde yapılarak tamamlandı (Şekil 4,5,6).

Şekil 3: Ölçüden elde edilen çalışma modeli (oryantasyon çizgilerine dikkat)

Şekil 4: Modelajın değişik safhalarından görüntüler




Şekil 5: Modelajın değişik safhalarından görüntüler



Şekil 6: Modelajın değişik safhalarından görüntüler



Şekil 7: Oküler parçanın defekte bakan arka yüzü



Oküler parçanın protezinin silikon kısmından çıkarılabilmesi ve aynı pozisyonda tekrar takılabilmesi için, oküler parçanın arkasındaki mum kenar kısımlara kadar kaldırılarak, 2 mm. kalınlığında bir bant yapıldı (Şekil 7,8). Mum bant ile oküler parçanın arka yüzü arasında açıklık kalmayacak şekilde kenarlar eritilmiş mum ile kapatıldı.

Bu şekilde son düzeltmeler yapılarak modelaj model ile birlikte muflaya alındı ve mum eritilerek çıkarıldı.

İki ayrı rengin (24-50) harmanlanması ile renk uyumu sağlanmış yeterli silikon*, protezin üst parçasına yerleştirilerek preslendi ve 3,5 saat kaynar suda kondanase edildi. Mufladan çıkarılan protezin fazla kısımları makasla kesilerek düzeltildi. Bu işlemden sonra yaptığımız kontrolde oküler parçanın silikon gövdeden kolalikle ayrılıp tekrar aynı yerine takılabildiğini gördük (Şekil 9,10).

* Mollomed, Reinger Co., Karlsruhe, B.Almanya.

Laboratuvar çalışmasının en son aşamasında hasta saçından alınan küçük demetler, oküler parçası çıkmış durumda iken, protezin göz kapaklarına silikon adheziv kullanılarak yapıştırıldı ve hastaya uygulandı (Şekil 11).


TARTIŞMA

Bu çalışmada, protezin daha kolay temizliğinin sağlanması ve hasta saçından yararlanılarak başarılı bir kirpik efekti gerçekleştirmek amaçlandı.


Yüz protezlerinde kirlenme, sonuçları zamanla ortaya çıkan ve protezin ömrünü etkileyen ciddi bir problemdir (2,3,4,7). Bu problemin çözümü iki farklı açıdan ele alınmalıdır. Birincisi, kirlenmeye ajanlardan daha az etkilenen bir protez yapmak, ikincisi ise kirlenen protezin mümkün olduğu kadar kolay temizlenmesini sağlamaktır.

Protezin kirlenme eğilimi ve kir rezistansını belirleyen faktörler materyalin özellikleri, defektin fizyolo-


Şekil 8: Okuler parçanın defekte bakan arka yüzündeki mumun kaldırılarak bantın hazırlanması



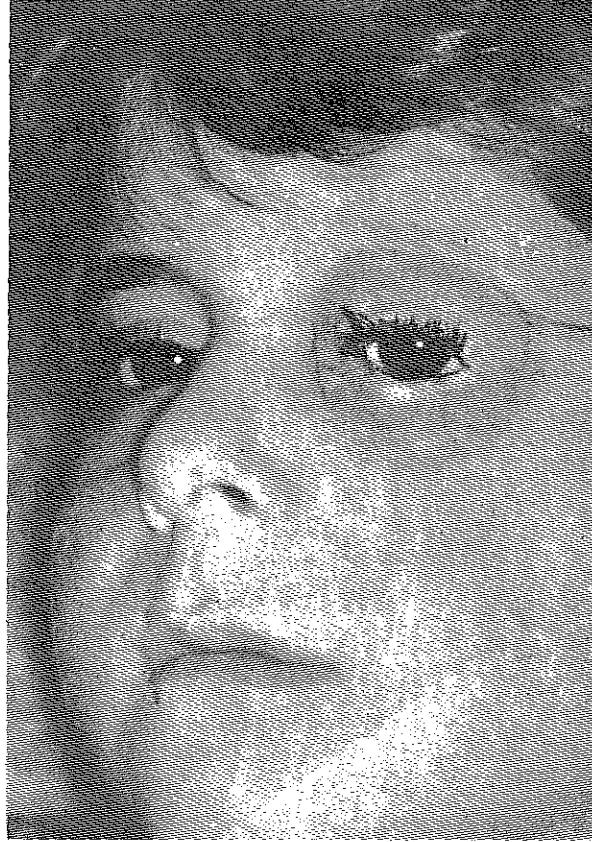Şekil 9: Okuler parçanın silikon gövde ile birlikte görünümü



Şekil 10: Okuler parçanın silikon gövde ile birlikte görünümü



Şekil 11: Hastaya uygulanmış şekliyle orbital protez



jik ve patolojik doğası ve protez yüzeylerinin şekli ile kullanım biçimi şeklinde özetlenebilir. Protezin yapıldığı materyalin yüzey karakteri ve artık monomer taşıyıp taşımadığı kirlenme eğilimini belirler. Silikonlar kullanılan materyaller içinde en az kirlenme eğilimine sahip olan materyaldir (2,4,6,7).

Kirlenmede ikinci faktör defektin doğasıdır. Defekt dokuların çeşitli sekresyon faaliyetleri, iltihaplardan oluşan eksuda, kanama gibi faktörler defekt yüzeyinin kirlenmesinde büyük rol oynarlar ve cildin yağlı sekresyonu ile birlikte defekt sağlığını ciddi boyutta etkileyecek neticeler yaratabilirler.

Kirlenmede üçüncü faktör protez yüzeyinin durumudur. Özellikle defekt yüzeylerinin gereksiz girintileri, aralıkları, çukurlukları, basamakları, kir retansiyonu açısından çok uygun zemin yaratırlar. Aynı zamanda bunlar travmatik irritasyonların da ana kaynağını teşkil ederler. Bu açıdan protezlerin defekt yüzle-

rinin mümkün olduğu kadar basit, sade ve ulaşılabilir konturlar oluşturacak şekilde yapılması büyük önem taşımaktadır (1,2,3,5,6,8).

Kirlenmede etkin rol oynayan bu faktörlere karşı alınacak bütün tedbirlere rağmen gene de belirli bir oranda kirlenme olacaktır. Bu doğal sonuca karşı alınacak tedbir protezin bakımının ve temizliğinin sağlanması olmalıdır.

Bu çalışmada göz önünde bulundurduğumuz bir başka husus protezin hareketli dokularla olan ilişkisinin ortadan kaldırılmasıydı. Silikonlar hareketli yüzeylerde silgi gibi aşındırıcı etkiye sahiptirler (1,8). Bu nedenle protezin özellikle defektin hassas deri özelliği gösterdiği taban bölgesinde bütün temasın kesilmesine özellikle gayret edildi.

Kirpik çalışmasında başarılı olunamadı. Bunun en büyük sebebi yapıştırıcı olarak kullanılan silikon

adhezivin çok çabuk donmasıydı. Ayrıca kirpik çalışmasının direkt protez üzerinde yapılması da birtakım uygulama güçlükleri doğurdu. Bu nedenle böyle çalışmaların önce müstakil olarak hazırlanıp sonra proteze monte edilmesinin daha pratik ve başarılı olacağı görüşüne varıldı. Uğranılan bu başarısızlık bize, böyle bir hassas çalışmanın çıplak göz yerine bir büyütücü altında ve direkt protez üzerinde olmaktan çok bir başka yerde hazırlanıp sonra proteze monte edilmesinin daha doğru olacağı kanısını verdi.

KAYNAKLAR

1. Ariyadasa, U., King, I., G.: *Mechanically retained facial prostheses: Helpfull or harmfull ?*.J. Prosthet Dent. 49:85, 1983.
2. Bulbulian, A.H.: *Facial Prosthetics, IV.*, Charles C. Thomas Publisher, Springfield, 1979.
3. Chalian, V., A., Drane, J., B., Standish, S., M.: *Maxillofacial Prosthetics*, The Williams and Wilkins Co, Baltimore, 1971.
4. Lowental, U., Sela, M.: *Evaluating cosmetic results in maxillofacial prosthetics*. J.Prosthet Dent. 48 : 567, 1982.
5. Mugan, N.: *Çene-Yüz protezi, 1. Basım, Gençlik Basımevi, İstanbul, 1979.*
6. Rahn, A., O., Boucher, L., J.: *Maxillofacial prosthetics principles and concepts*. W.B. Saunders Company, Philadelphia, 1970.
7. Renk, A.: *Klinische Erfahrungen mit einer neuen Bemalungsart von Epithesen*, Dtsch Zahnartzl Z, 41: 1238, 1986.
8. Shifman, A., L., Levy, A., C , Lepiey, J., B.: *Prosthetic restoration of orbital defects*.J.Prosthet Dent , 42: 543, 1979.