

# SİSTEMİK AMİLOİDOZUN TEŞHİSİNDE DİŞETİ BİOPSİSİ İLE LABİAL MİNOR TÜKÜRÜK BEZİ (LMT) BİOPSİLERİNİN KARŞILAŞTIRILMASI VE TANIDAKİ YERLERİ

Ergun Uçmaklı \*, Serhat Yalçın \*\*, Bahadır Gürbüzler \*\*\*  
Şükrü Yıldırım \*, Rıfki Evrenkaya \*\*, Osman Yücel\*\*\*

THE DIAGNOSTIC ROLE OF LABIAL MINOR SALIVARY GLAND BIOPSIES THROUGH GINGIVAL BIOPSIES FOR SYSTEMIC AMYLOIDOSIS.

## ÖZET

Bu çalışmada Familiar Mediterranean Fever (FMF) düşünülen 22 olguda sistemik amiloidozun teşhisinde labial minör tükürük bezi ile dişeti biopsilerinin teşhisteki önemi araştırıldı. Amiloid birikimi 8 hastanın labial minör tükürük bezlerinde gösterilirken, bu hastalardan yalnızca 3'ünün dişeti biopsisinde amiloid birikimi tespit edilebildi. Sistemik amiloidozun teşhisinde labial minör tükürük bezi ve dişeti ile diğer tanı yöntemlerinin yeri tartışıldı. Bu çalışma, sistemik amiloidozun teşhisinde labial minör tükürük bezi biopsisinin, dişeti biopsine nazaran daha hassas olduğunu göstermektedir.

Anahtar sözcükler: Sistemik amiloidoz, dişeti, labial minör tükürük bezi.

## ABSTRACT

In this study the diagnostic role of systemic amyloidosis through labial minor salivary gland biopsies and gingival biopsies on 22 subject who initially diagnosed as FMF has been investigated. Amyloid deposits were present in 8 labial minor salivary gland biopsies while amyloid deposits in gingiva were observed only in three of these cases.

The diagnostic role of systemic amyloidosis among other diagnostic methods and labial minor salivary gland and gingival biopsies have been discussed. This study indicated that the labial minor salivary gland biopsy is a highly sensitive technique for the diagnosis of systemic amyloidosis in respect to the gingival biopsy.

Key words: Systemic amyloidosis, gingiva, labial minor salivary gland.

## GİRİŞ

Amiloid çeşitli organlarda birikim gösterebilen anormal bir proteindir ve aşırı biriktiği durumlarda oluşan klinik tabloya amiloidoz denmektedir.

Sekonder amiloidoza tüberküloz, romatoid artrit, bronşektazi, lepra, tüberküloz gibi kronik inflamatuvar hastalıklarda, kronik osteomyelitte, Hodgkin lenfoması gibi bazı habis tümörlerde, kronik böbrek yetmezliği olan kişilerde sıklıkla rastlanılabilmektedir. Bu gibi hastalarda sistemik amiloidoz önemli bir

komplikasyon olarak önümüze çıkmakta ve bazen de direkt olarak ölüme sebebiyet verebilmektedir (8,17,19).

Amiloidozun çeşitli ailesel formları da tespit edilmiştir. Bunlardan en sık görüleni otosomal resisif olarak geçen Familiar Mediterranean Fever (FMF) olarak tarif edilen formudur (3).

Amiloidin kesin teşhisi biopsi örneklerinde amiloidoz birikiminin gösterilmesine bağlıdır. Amiloid

\* Yrd. Doç. Dr. GATA, Haydarpaşa Eğt. Hast. Patoloji Servisi

\*\* Dr. İ.Ü. Diş Hek. Fak., Ağız, Diş, Çene Hastalıkları ve Cerrahisi Anabilim Dalı

\*\*\* Prof. Dr. GATA, Haydarpaşa Eğt. Hast. Diş Kliniği.

\*\*\*\* Dr. GATA, Haydarpaşa Eğt. Hast. İç Hastalıkları Kliniği.

dalak, böbrek, karaciğer, ince barsak, kemik iliği, subkutan yağ dokusu, rektal mukosa ve gingivadan yapılan doku biopsilerinde gösterilmiştir (2, 6, 7, 14, 15, 16, 20).

Invazif biopsiler olan böbrek, karaciğer ve dalak biopsilerinde pozitif sonuçların çok yüksek olmasına karşın kanama, sepsis, ağrı ve tekniklerindeki zorluklar nedeni ile potansiyel bir risk taşımaktadırlar (1,13,16). Bu yüzden dolaydır ki, deri (14), subkutan yağ (6), rektal mukosa (1), dişeti (15) ve labial minör tükürük bezi biopsileri (5) güvenilir diagnostik metodlar olarak tavsiye edilmektedirler.

Bu çalışmamın amacı FMF şüphesi ile kliniğimize sevk edilen hastalardaki sistemik amiloidozun tespitinde dişeti ve labial minör tükürükbezi (LMT) biopsilerinin tanı değerlerinin karşılaştırılmasıdır.

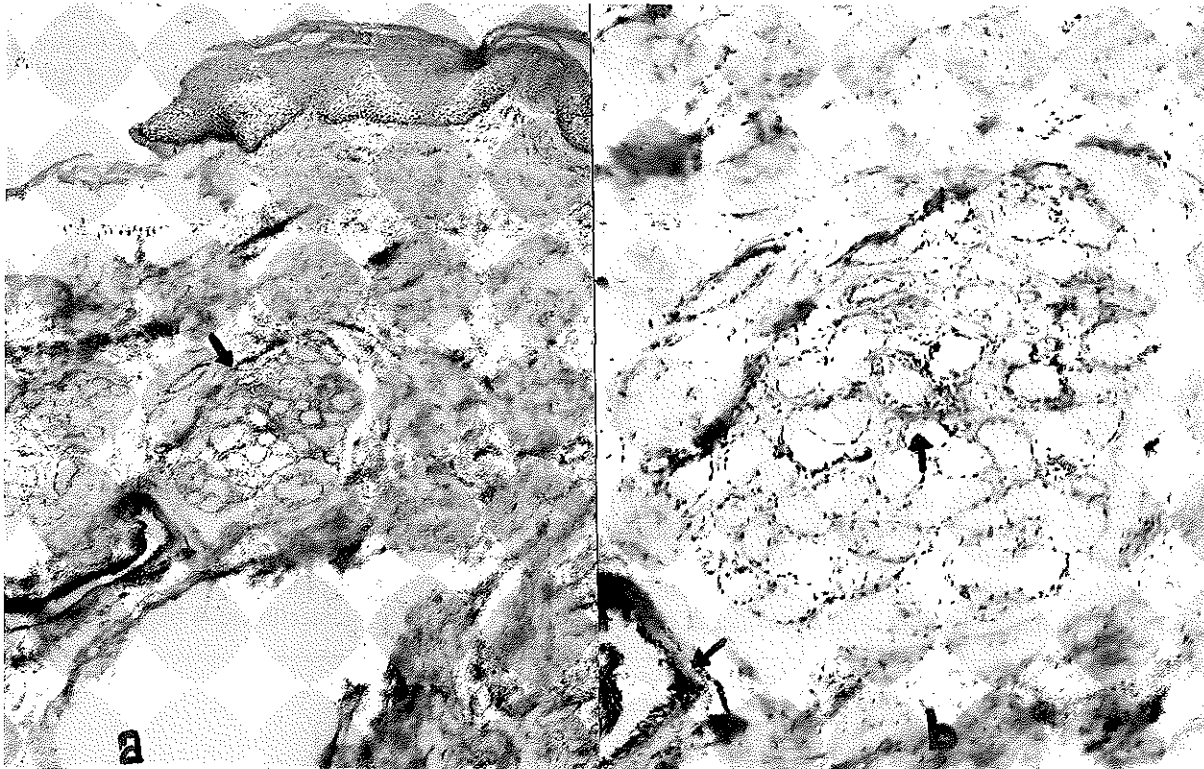
### GEREÇ VE YÖNTEM

Çalışmamızı GATA Haydarpaşa Eğitim Hastanesi, Diş Servisine, FMF şüphesi nedeni ile sistemik amiloidoz aranan, iç hastalıkları kliniklerince kliniğimize gönderilen yaşları 13 ile 60 arasında değişen

(Ort.24) 22 olgudan oluşmuştur. Hastalardan sistemik amiloidoz araştırılması için dişeti ve labial minör tükürük bezi biopsileri alındı. Biopsi örnekleri için hastalara % 4'lük articain içeren bir lokal anestetik madde kullanılarak, lokal infiltratif anestezi yapıldı. Dişeti biopsisi için üst sağ birinci ve ikinci küçükazılar arasındaki bölgeden iğ şeklinde bir kesi ile materyal alındı ve 3/0 katküt kullanılarak biopsi bölgesi primer olarak kapatıldı. Labial minör tükürük bezi için ise alt dudakiçi mukozası üzerine yaklaşık 1.5-2 cm. uzunluğunda vertikal bir ensizyon yapıldı. Bir diseksiyon makası yardımı ile mukozanın altındaki labial minör tükürük bezlerinden en az 4-5 tane olacak şekilde tükürük bezi alındı. Yara kenarları 3/0 katküt kullanılarak primer olarak kapatıldı. Ayrıca hastaların ağız içi muayenesi sırasında çevre dokular amiloidoz yönünden de değerlendirildi.

Toplanan materyaller % 96'lık alkolde tespit edildikten sonra rutin işlemlerden geçirilerek parafin bloklara alındı ve 4 mikronluk kesitler hazırlandı. Hazırlanan preparatlar Hematoksilin-Eosin, Crystal Violet ve congo red boyaları ile boyandı, H+E ve crystal violet ile boyananlar ışık mikroskopunda, congo red

*Resim 1. Ağız mukozasındaki minör tükürük bezlerinde, stroma ve duktus çevresinde, normal ışıkta kavuniçi renkte gözlenen amiloid birikimi [ a) Congo red X 40, b) Congo red X 100 ]*



ile boyananlar ise polarize ışık mikroskobunda incelendi.

## BULGULAR

Araştırmaya dahil olan 22 olgudan amiloid pozitif olguların dökümü Tablo 1'de gösterilmiştir.

Tablo 1 : Amiloid pozitif bulunan olguların durumu

SIRA NO	PROT NO	CINSİ	YAŞI	DİŞETİ		TÜKRÜK BEZİ	
				CONGO RED	CRYSTAL VIOLET	CONGO RED	CRYSTAL VIOLET
1	MA 3847/91	E	21	+	+	+	+
2	RB 4288/91	E	21	+	+	+	+
3	MÜ 4784/91	E	20	-	-	+	+
4	AI 4938/91	E	60	-	-	+	+
5	AK 7171/91	E	19	-	-	+	+
6	HA 5777/91	E	20	-	-	+	+
7	NK 6111/91	E	20	+	+	+	+
8	MK 6405/91	E	21	-	-	+	+

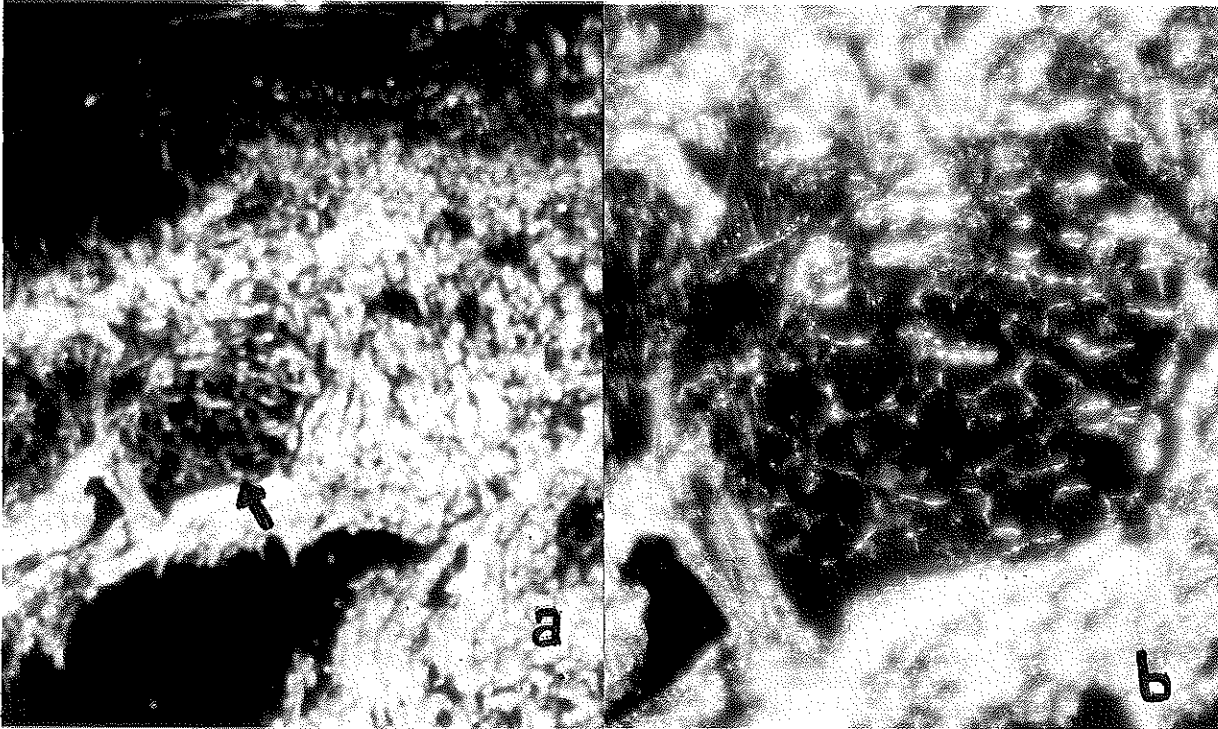
Hastaların hiçbirinin ağız içi muayenesinde amiloidozu düşündürebilecek bir bulguya rastlanılmadı.

Dişeti biopsilerinde 3 olgumuzda (% 13) mukozadaki damarlar etrafında congo red ve crystal violet boyaları ile amiloid birikimi gözlemlendi. Diğer olgularımızda ise submukozada herhangi bir lokalizasyonda amiloid birikimi izlenmedi. Aynı olgulara aynı zamanda uygulanan labial minör tükürük bezlerinde ise 8 olgumuzda crystal violet ve congo red boyaları ile tükürük bezinin stromasında, glandların etrafını çeviren şekilde ve bazılarında da damarların etrafında amiloid birikimi gözlemlendi (Resim 1-2). Bu olgularımızdan 3'ünün dişetinde de aynı zamanda amiloid birikimine rastlanılmıştır.

## TARTIŞMA

Amiloidozun kesin tanısı congo red ve crystal violet ile boyanan biopsi materyallerinde amiloid birikiminin gösterilmesine bağlıdır (2,18). Sıklıkla böbrek, karaciğer, rektum, derialtı ter bezleri, dişeti, LMT biopsi alanı olarak seçilmektedir (2,6,7,16,20). Bizde çalışmamızda dişeti ve labial minör tükürük bezi biopsileri olarak amiloid varlığını saptamaya çalıştık. Rubinow ve Kohen (14) deri biopsilerinde % 52 oranında pozitif amiloidoz gösterirken, rektal biopsilerde bu oran % 75 ile 84 arasında değişmektedir (1,10). Duston (6). Abdominal yağ biopsisi yaptığı hastaların % 84'ünde amiloid tespit edebilmiştir. Böbrek, karaci-

Resim 2. Ağız mukozasındaki minör tükürük bezlerinde, stroma ve duktus çevresinde, polarize ışıkta parlak yeşil renkte gözlenen amiloid birikimi [ a) Congo red X 40, b) Congo red X 100 ]



ğer, dalak çok invazif teknikler olup, daha az invaziv olan deri ve kemik iliği biopsilerinin hassasiyeti fazla olmadığı bildirilmiştir (6,14).

Böbrek ve karaciğer biopsileri oldukça hassas yöntemler olmasına karşın, teknik zorlukları, hastada uyandırdığı rahatsızlık hissi ve komplikasyonlara neden olabilmektedir (6,20). Biz olgularımızda herhangi bir komplikasyon gözlemedik.

Pasternak (13) dalaktan yapılan iğne biopsisinin amiloidozun teşhisinde kullanılmasını tavsiye ederek bu yöntemin en az böbrek biopsisi kadar hassas ve rektal biopsiden daha iyi olduğunu savunmuştur. Klinik olarak normal olan derideki ter bezlerinde sıklıkla sekonder amiloid birikimi gösterilmiştir (14). Westermark (20) karın bölgesi derisinden yapılan iğne biopsilerinin amiloidozun teşhisinde tercih edilmesi gerektiğini savunmuş ve yağ dokusu etrafındaki bağ dokusunda amiloid birikimini göstermişlerdir. Duston da yüksek hassasiyet oranından dolayı subkutan yağ aspirasyonunu amiloidozun teşhisinde kullanılması gereken bir yöntem olduğunu bildirmiştir (6).

Amiloidozun teşhisinde dişeti biopsisi tekniğinin kolaylığı, dokunun kanamaya ve enfeksiyona karşı direncinden dolayı birçok araştırmacı tarafından tavsiye edilirken (7,11,12,18) bazı araştırmacılar tarafından da yetersiz bir yöntem olarak bildirilmiştir (1,4,20).

Gümrü (9) 18 amiloidozlu hastanın yalnızca 5'inde (% 28) dişeti biopsilerini pozitif olarak bulmuştur. Selikoff ve ark. (15) göre amiloid dişetinde düzensiz olarak birikmekte ve dişetin bazı bölgeleri tamamen amiloidten yoksundur. Bu yüzden dişetinde amiloidozu göstermek için birçok kesitin gerekli olduğunu ileri sürmüşlerdir. Bizim araştırmamızda hastala-

rın dişetlerinden yalnızca bir kesit alınmış olup 22 hastanın yalnızca 3'ünde amiloid tespit edilebilmesi araştırmacının bildirdiği gibi dişetinden birden çok biopsi materyalinin alınması gerektiği tezini destekler yöndedir.

Delgado ve Mosqueda (5) amiloidozun teşhisinde dişeti ve LMT biopsilerini mukayese etmiş hastaların yalnızca % 16'sının dişetlerinde amiloid birikimini gösterirken, hastaların hepsinin LMT'de amiloid birikimi tespit etmişlerdir. Biz ise çalışmamızda % 13 oranında dişetinde amiloidoz birikimi tespit ederken % 36 oranında, yaklaşık üç misli daha fazla, labial minör tükürük bezinde amiloid birikimi saptadık. Hem crystal violet hem de Congo red ile yapılan boyamalarda, amiloid pozitif olan örneklerde tükürük bezinin stromasında, glandların etrafını çevirir şekilde ince ya da kalm bir band şeklinde amiloid birimini gösterdik. Bazı olgularımızda da periasiner birikiminin yanı sıra perivasküler amiloid birikimi de gözlemlendi.

Bunun yanında biz çalışmamızda sadece minör tükürük bezleri ile dişetin amiloidozdaki tanı hassasiyetini inceledik. Bu yüzdendir ki, amiloid tespit edemediğimiz hastalarda gerçekten amiloidoz olup olmadığı konusunda bir yorum getirememekteyiz. Burada esas vurgulanması gereken olay amiloidozun teşhisinde labial minör tükürük bezi biopsilerinin dişeti biopsilerine oranla yaklaşık üç kez daha fazla hassas olduğudur.

Sonuç olarak doku örneğinin sağlanması ve mikroskopik çalışmanın oldukça basit olması nedeni ile FMF ve dolayısı ile sistemik amiloidoz düşünülen hastalarda amiloid birikimini belirleyebilmek için dişeti biopsisi yerine öncelikle labial minör tükürük bezi biopsisini önermekteyiz.

## KAYNAKLAR

1. Blum, A., Sohar, E.: The Diagnosis of Amiloidosis; Ancillary Procedures. *Lancet*. 1962; *1*: 721-24.
2. Cohen, A.S. Amyloidosis. *N Engl.J.Med.*, 1967; *277*: 522-3, 574-83, 628-38.
3. Cotran, R.S., Kumar, V., Robbins, S.L.: Robbins Pathologic Basis of Disease. 4th Ed. W.B.Saunders Company, Philadelphia. 1989;214.
4. Cooke, B.E.D.: Biopsy Procedures. *Oral. Surgery*, 1958; *11*: 750-61.
5. Delgado, A.W., Masqueda, A.A. Highly Sensitive Method for Diagnosis of Secondary Amyloidosis by Labial Salivary Gland Biopsy. *J.Oral Pathol.Med.* 1989; *18*: 310-14.
6. Duston, M.A., Skinner, M., Shirahama, T., Cohen, A.S.: Diagnosis of Amyloidosis by Fat Abdominal Aspiration. Analysis of Four Year's Experience. *Am.J.Med.* 1987; *82*: 412-4.
7. Gorlin, R., Gottsegen, R.: The Role of the Gingival Biopsy in Secondary Amyloid Disease. *Oral.Surg.* 1949; *2*: 864-6.
8. Guccion, J.G., Redman, R.S., Winne, C.E.: Hemodialysis-associated Amyloidosis Presenting Lingual Nodules. *Oral.Surg.Oral.Med.Oral.Pathol.* 1989; *68*: 618-23.
9. Gümrü, O.Z.: Amiloidozlu Hastalarda Diş Çekim Yarasının İyileşmesi. Doktora Tezi. İ.Ü. Diş Hekimliği Fakültesi, Diş Çene Hastalıkları ve Cerrahi Kürsüsü, 1978, İstanbul.
10. Kyle, R.A., Bayrd, E.D. Amyloidosis: Review of 236 Cases. *Medicine*, 1975; *54*: 271-99.

11. Lighterman, I.: A Modified Technique for Gingival Biopsy in the Diagnosis of Seconder Amyloidosis. *Oral.Surg.* 1951; **4**: 351-4.
12. Meyer, I.: The Value of Gingival Biopsy in the Diagnosis of Generalized Amyloidosis. *J.Oral Surg.* 1950; **8**: 314-4.
13. Pasternak, A.: Fine-needle Aspiration Biopsy of Spleen in Diagnosis of Generalized Amyloidosis. *Br MedJ.* 1974; **2**: 20-22.
14. Rubinow, A., Cohen, A.S.: Skin Involvement In Generalized Amyloidosis. A Study of Clinical Involved and Uninvolved Skin in 50 Patients with Primary and Secondary Amyloidosis. *Ann.Intern.Med.* 1978; **88**: 781-5.
15. Selikoff, I.J., Robitzek, E.H.: Gingival Biopsy for the Diagnosis of Generalized Amyloidosis. *Am J.Pathol.* 1947; **23**: 1099-1111.
16. Stauffer, M.H., Gross, J.B., Foulk, W.T., Dahlin, D.C.: Amiloidosis; Diagnosis with Needle Biopsy of Liver in 18 Patients. *Gastroenterology* 1961; **41**: 92-6.
17. Tahsinoğlu, M., Çöloğlu, A.S., Erseven, G.: Diş Hekimleri İçin Genel Patoloji. İstanbul: Altm Matbaacılık, 1981; 9-11.
18. Trieger, N., Cohen, A.S., Calkns, E.: Gingival Biopsy as a diagnostic aid in amyloid diseases. *Arch.Oral.Biol.* 1960; **1**: 187-92.
19. Walter, J.B., Hamilton, M.C., Israel, M.S.: Principles of Pathology for Dental Students. 4th Ed. Churchill Livingstone. 1988; 436-441.
20. Westermark, P., Stenkvist, B.: A New Method for the Diagnosis of Systemic Amiloidosis. *Arch. Intern. Med.* 1973; **132**: 522-23.

*Yazışma adresi*  
*Yrd. Doç. Dr. Ergun Uçmaklı*  
*GATA, Haydarpaşa Eğitim Hastanesi*  
*Patoloji Servisi*  
*Haydarpaşa - İstanbul*