

OBLİK KUVVET KARŞISINDA FARKLI İKİ TİP TEK PARÇA DÖKÜM POST-KORLARDA GÖRÜLEN KÖK FRAKTÜR ŞEKİLLERİNİN İNCELENMESİ

Kahraman Gündüz Güzel *, Murat Eskitaşçıoğlu**

ÖZET

Bu invitro çalışmada, iki ayrı gruba ayrılan 40 adet maksiller santral dişlere yapılan metal halkalı ve metal halkasız tek parça döküm post-korların 135°'lik açıyla gelen 0,5 cm/dk hızındaki oblik kuvvet karşısında meydana gelen kök fraktürleri incelenmiştir.

Anahtar sözcükler : Oblik kuvvet, kök kanalı, fraktür, tek parça döküm, post-kor.

Fonksiyonel hareketler sırasında dişlere uygulanan baskı ve tork kuvvetleri sonucunda periodontal membranın kuvvetleri absorbe etme yeteneğinden dolayı dişler belli oranlarda kuvvetlere dayanabilirler. Dişlerin bu dayanabilme kuvvetine fizyolojik tolerans denilmektedir. Fizyolojik toleransa etki eden şartlardan biri de dişlerin kök yapılarıdır. Kök formu, şekli, boyu ve mezio distal genişliği kökü etkileyen kuvvetlere karşı önemli role sahiptirler.

Kök kırıkları genellikle travmatik oklüzyon, iatrojenik hatalar ve patolojik olaylar tarafından meydana gelmektedir. Mevcut koşullarda bunlardan herhangi biri devreye girip kök kırığını hızlandıracak bir ortam yaratabilirler (13).

Endodontik tedaviyi takiben kök dentini nem içeriğinin % 9'nu kaybeder. Endodontik tedavi görmüş bir diş kronolojik olarak eski bir dişdir. Bu tür dişlere kanal tedavisi sırasında uygulanan mekanik preparasyon kavite açılması kök kanalının istenilen şekle getirilmesi sırasındaki çalışmalar sement mine bileşi-

THE EVALUATION OF ROOT FRACTURE FORMS THAT IS SEEN ON TWO DIFFERENT TYPES OF ONE-PIECE CAST POST-CORES AGAINST OBLIQUE FORCE

ABSTRACT

In this invitro study, it is evaluated the root fractures which occurs against the oblique forces with 0.5 cm/min, speed and 135°C angle of one piece of cast post-core with metal collar or without to maxillary centrals which were divided into two groups.

Key words: Oblique force, root Canal, fracture, one piece of cast, post-core

mini daha fazla zayıflatır. Bu tür dişlerin kronu tek başına bir restorasyon veya destek olarak kullanıldığında kırılmaya eğilimleri artmış olur. Uygulanan kuvvet ve gelebilecek dış darbelerle karşı daha dayanıksız haldedirler. (1,6,13,19). Endodontik tedavi görmüş dişlerin nöral stimulusları olmadığı için çürüğe karşı dirençleri daha azdır. Pulpasız dişlere yapılan restorasyon, dikey ve yatay kuvvetlere karşı direnci artıracaktır. Dişin okluzal yüzünün tamamının restorasyonla kaplanması vertikal kırık oluşumunu azaltacak, diş korumak için mevcut kökün kullanılmasıyla sağlanan internal destek ise horizontal kırıklara karşı koyacaktır (2,6,10,13,20).

Araştırmalarda, devital dentinin vital dentine kıyasla her zaman daha gevrek olduğunu belirtmiştir. Diş maddesi kayba uğramış, pulpası çıkarılmış ve endodontik tedavi görmüş bir diş genellikle zayıflamış vaziyette olup daha koruyucu bir tedavi şekline ihtiyaç gösterir. Kaybedilmiş diş dokularının restorasyonu için bazı araştırmacılar dişin marjinal kenarları bozulmamışsa bunun giriş kavitesini kapamaya yetece-

* Yrd. Doç. Dr. Diyarbakır Üniversitesi Diş Hekimliği Fakültesi Protetik Diş Tedavisi Anabilim Dalı.

** Dr. Araş. Gör. Diyarbakır Üniversitesi Diş Hekimliği Fakültesi Protetik Diş Tedavisi Anabilim Dalı.

ğini ileri sürmüşlerdir. (7,13,17). Diğer araştırmacılar ise rutin olarak tüm endodontik tedavili dişlere post-kor sisteminin uygulanmasını önermişlerdir (2, 8, 9, 17, 20).

Post-kor : Aşırı kuron harabiyetine uğramış dişlere endodontik tedavi uygulandıktan sonra kök kanal veya kanallarından mekanik destek alınarak uygulanan protetik restorasyon türüdür (5,7,20).

Post-kor yapılabilmesi için dişlerde bazı özelliklerin bulunması gerekmektedir. Post-kor restorasyonlar dişlerin kök morfolojilerine göre uygun nitelik gösteren tüm dişlere uygulanabilir. Çok köklü dişlerde kök kanalları elverişli ise tüm kanallardan alınabileceği kadar maksimum destek alınmalıdır. Eğer kök kanalları elverişli değilse post genellikle en uzun en düz ve çevre çapı en fazla olan köke yerleştirilir (4,5,12,16,17).

Tek parça döküm post-korlarda uygulanan metal halka (Ferrule effect), metal kronun etrafını saran bir bant veya halkadır. Amacı, fonksiyonel baskı kuvvetlerine karşı pulpasız dişin bütünlüğünün korunmasını sağlamak ve dişte meydana gelebilecek yarılmayı önlemek incelen (Taper) tarzındaki postların sıkıştırıcı etkisini önlemek, postun kök kanalına uygulanması sırasındaki lateral kuvvetleri engellenmektedir (15). Birçok araştırmacı kronun diş mine-sement hududundan 2 mm kadar uzatılması gerektiğini bunun da koruyucu halka etkisi yapacağını bildirmişlerdir (3,15,18,20). Günümüzde değişik türlerde post-korlar yapılmaktadır.

Biz bu çalışmamızda oblik kuvvet karşısında iki farklı tip (halkalı, halkasız "Coping, non coping") tek parça döküm post-korlarda görülen kök fraktür çeşitlerinin invitro olarak inceledik.

GEREÇ VE YÖNTEM

Araştırmamız D.Ü. Diş Hekimliği Fakültesi Protetik Diş Tedavisi Anabilim Dalı laboratuvarları ile Türk Standartları Enstitüsü (TSE) kimya laboratuvarlarında yapılmıştır.

Protetik amaçla çekimi yapılan boyutsal olarak ihtiyacımıza uygun ve birbirine eş boyutla olan, herhangi bir restorasyon ile kökünde çürük, çatlak, kırık, madde kaybı ve rezorbsiyonu olmayan 40 adet maksiller santral dişler kullanıldı. Dişler 20 şerden 2 gruba ayrılarak distile su içerisinde oda ortamında korunup çalışma süresince ıslak kalmaları temin edildi. Dişler kodlanıp yüksek devirle ve sulu çalışan bir separe yardımıyla mine-sement hududundan 2 mm yukarıda kalacak şekilde kuron kısımları uzaklaştırıldı. Akrilik rezin blok içine mine sement sınırına kadar gömüldü.


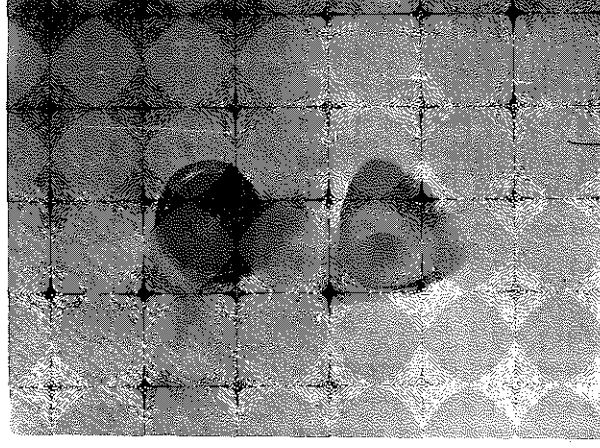
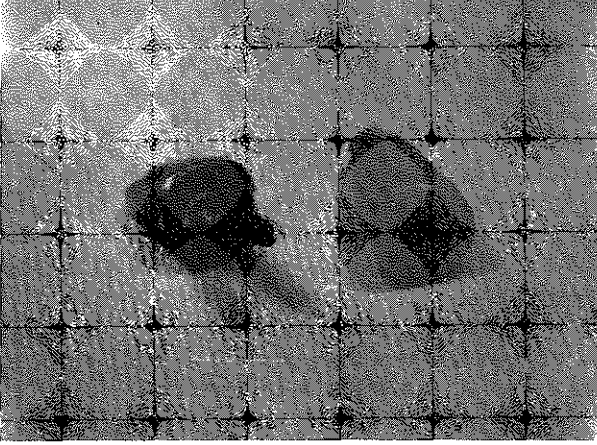

Köklerin kanalları (endosonic micromega 1500) endosonik alet ile oval olarak en az 1 mm sağlıklı dentin kalacak şekilde genişletildi. Kök etrafına çep çevre kontra bevel tarzında bızolaj yapıldı. Kanal ölçüsü için uygun plastik çubuklar seçilerek kanal vazelinle izole edildikten sonra giriş yolu işaretlenip kanalın en az 2/3 boyutunun ölçüleri kurallara uygun şekilde alınıp, kontrol edildikten sonra hepsinde aynı kalınlık olacak şekilde döküm mumundan korları hazırlandı. Kor hazırlanmasında; 1. grup için seçilen bızotaj yapılmış 20 adet dişin bızotajlı kök kısmını tamamen saracak şekilde metal halkalı (Ferrule effect, Coping) Post-kor hazırlandı. 2. grup dişlerde ise kor bızotaj sınırına kadar uzatılarak 20 adet diş metal halkasız (Non Coping) olarak hazırlandı. Örneklerin bilinen yöntemlerle dökümü yapıldı. Döküm sonrası kök kanallarına ideal adaptasyonu sağladıktan sonra, kanalların irrigasyonu % 5,25'lik sodyum hipoklorit ve % 5'lik hidrojen peroksitle yapıp paper pointier vasıtasıyla kurutuldu. Çinko fosfat siman vasıtasıyla önce posta sonra bir lentilo vasıtasıyla kanala uygulanıp post-kor kanala uygulanıp siman tamamen sertleşinceye kadar parmakla bir miktar basınç uygulandı.

Her iki grup için hazırlanan dişlerin kopingleri üzerinden silikon esaslı ölçü maddesiyle ölçüleri alınıp aynı kalınlıkta mum kron örnekleri hazırlandı, ancak palatinal yüzden insizale doğru 2,5 mm mesafede olacak şekilde basma deneyi için çentikler açıldı. Yeniden kodlanıp dökümleri yapıldı. Her iki grup için krom-kobalt alaşımı kullanıldı. Gerekli aşındırma ve polisaj işleminden sonra aynı siman türüyle simantasyonu yapıldı. Tüm örnekler sırasıyla Instron (Instron 1185 model instron Ltd. Coronation, Rood, High Way Comble Bucks H 12345 U.S.A) test aletine yerleştirildi. Her iki grup için dişlerin palatinal yüzünden 135°lik açıyla 0.5 cm/dk.lık oblik bir kuvvet yetmezlik görülüneeye kadar uygulandı. Deney örneklerine uygulanan baskı kuvvetine karşı gösterilen direnç ve kuvvete karşı oluşan yetmezlik dijital olarak okunup kaydedildi. (Resim 1,2,3,4).

BULGULAR

Araştırmamızda 1. ve 2. gruba ayırdığımız 40 adet maksiller santral dişlerle yaptığımız deneyde melal halkalı ve metal halkasız tek parça döküm post-korlara 135°lik açıyla gelen 0.5 cm/dk hızındaki oblik kuvvet karşısında elde ettiğimiz bulgular:

1. grup metal halkalı döküm post-korlarda oluşan kırık şekilleri, 8 adet 1/2 apeks ile kolede transversal ve oblik kırık (A), 4 adet 1/2 apeks üstünde oblik kırık (B), 2 adet 1/2 kolede kök yüzeyine yayılan oblik kırık (C), 2 adet 1/2 kolede kök yüzeyine yayılan trans-

Resim - 1: Örnek mum maket (metal halkalı)*Resim - 3: 2. Grup döküm sonrası**Resim - 2: 1. Grup döküm sonrası**Resim - 4: Örneklerin deneye tabi tutulması*

versal ve oblik kırık (D), 3 adet 1/3 apekte oblik kırık (E), 1 adet tüm kök boyunca vertikal kırık (F) olarak tespit edildi. (Tablo : 1).

2. gruptaki metal halkasız tek parça döküm post-korlarda meydana gelen kırık şekilleri, 5 adet 1/2 köleden kök yüzeyine yayılan oblik kırık (A) 4 adet 1/3 kölede oblik kırık, (B), 4 adet 1/3 apekte oblik kırık (C), 2 adet 1/2 köleden oblik ve transversal kırık (D), 2 adet tüm kök boyunca yayılan vertikal kırık (E) 3 adet tüm kök boyunca 1/2 apekte vertikal ve oblik kırıklar olarak gözlemlendi (F) (Tablo 2).

Kırıklar arasındaki karşılaştırmalar grafik 1 de gösterilmiştir.







TARTIŞMA

Endodontik tedavi görmüş dişler için uygulanan restorasyon teknikleri ile ilgili çalışmalar oldukça

fazladır. Ancak çelişkili sonuçlar veren invitro çalışmalar etkili post-kor sistemlerinin yapımı ile ilgili olarak pek az prensipler ortaya koyabilmektedirler (7,8,17,18).

Yapılan invitro çalışmalar, endodontik tedavi







Tablo 1: 1. grup, metal halkalı post-kor grubunun şematik kırık şekilleri.

METAL HALKALI POST_KORLAR			
GRUP	KIRIK ŞEKLİ	KIRIK SAYISI	KIRIK BÖLGELERİ
A		8	1/2 Kole ve apekse yakın transversal ve oblik kırık
B		4	1/2 Apeks üstünde oblik kırık
C		2	1/2 Koleden kök yüzeyine doğru yayılan oblik kırık
D		2	1/2 Kole seviyesinden kök yüzeyine yayılan transversal ve oblik kırık
E		3	1/3 Apekte oblik kırık
F		1	Tüm kök boyunca yayılan vertikal kök kırık

görmüş olan dişlerde kırığa karşı dayanıklılık ve direncin sağlanmasının posttan ziyade geride kalan diş yapısı sayesinde olduğunu ileri sürmektedir (2, 7, 8, 16, 17).

Çeşitli araştırmalarda kök kanalında kalan sağlıklı dentin yapısının en az 1 mm olması gerektiği daha fazla kalınlıkta bırakılan sağlıklı dentin sayesinde kök kanalında meydana gelebilecek stresleri çok daha

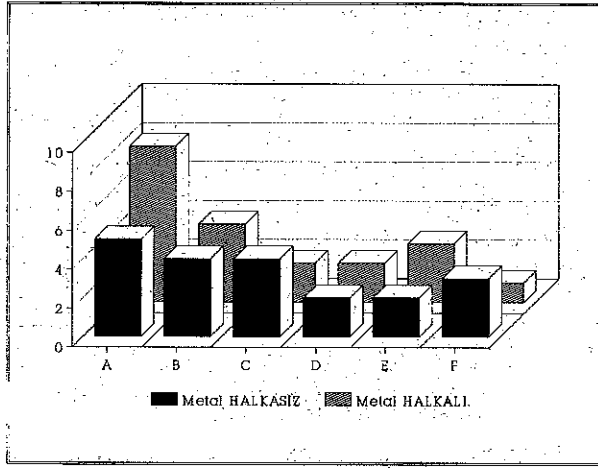
Tablo 2: 2. grup, metal halkasız post-kor grubunun şematik kırık şekilleri.

METAL HALKASIZ POST_KORLAR			
GRUP	KIRIK ŞEKLİ	KIRIK SAYISI	KIRIK BÖLGELERİ
A		5	1/2 Kole seviyesinde kök yüzeyine ilerleyen oblik kırık
B		4	1/3 Koleden kök yüzeyine yayılan oblik kırık
C		4	1/3 Apekte oblik kırık
D		2	1/2 Koleden kök yüzeyine yayılan oblik ve transversal kırık
E		2	Tüm kök boyunca yayılan vertikal kırık
F		3	1/2 Apekte oblik ve tüm kök boyunca yayılan vertikal kırık

iyi karşılandığı ve kırılmaya karşı dişin direncini arttıracakını bildirmişlerdir. (2,16,19).

Birçok araştırmacı döküm post-korların kök kanalına simantasyonu sırasında çinko fosfat simanını diğer simanlara nazaran relansiyon kuvvet absorbe etme yeteneğinin fazla olması sebebi ile tercih etmişlerdir. (11,14,15,21). Biz de bu araştırmacıların önerileri doğrultusunda elde ettiğimiz döküm post-korları

Grafik 1: Metal halkalı ve metal halkasız post-kor gruplarında oluşan kırık şekillerinin grafik karşılaştırılması.



kanallarına çinko fosfat simam ile simante ettik.

Tjan ve arkadaşları (19) yaptıkları invitro çalışmalarında 40 adet santral dişi 4 eşit gruba ayırarak horizontal düzleme 30°lik açıyla gelen bir kuvvet uyguladıklarında oluşan kök kırıkları, bukkal dentin duvar kalınlığı 1 mm olan grupta postun ucunda 6 oblik kırık 4 siman bozulması, bukkal dentin duvar kalınlığı 2 mm olan grupta bukkal servikalde 8 oblik kırık 2 siman bozulması, bukkal dentin duvar kalınlığı 3 mm olan grupta servikalde 2 oblik kırık 8 siman bozulması bukkal dentin duvar kalınlığı 1 mm olan 60°lik kontra bevel ile metal halka yayılan grupta 7 oblik kırık ve post ucunda 3 kırık tesbit etmişlerdir. Bulgularımız Tjan ve arkadaşlarının yaptıkları çalışmanın 1 grubundaki kırıklar ile bizim 2. gruptaki metal halkasız post-korlar'da görülen kırıklara benzerlik gösterdi. Yine 1. grup metal halkalı olarak yaptığımız post-korlar ile Tjan ve arkadaşlarının 4. gruptaki kırıklarla arasında paralellik görüldü.

Deutsch ve arkadaşları (4) yaptıkları invitro çalışmalarında, iki eşit prefabrik postun kök kanalına simantasyonu sonucunda oluşabilecek kök kırıklarını incelediklerinde gittikçe incelen (Taper) postlarda 1/3 seyikal kırık, paralel postlarda ise 1/3 apikal kırık oluşabileceğini belirtmişlerdir. Tjan ve arkadaşlarının perefabrik postların kök kanalına simantasyonu sırasında oluşabilecek kırık şekilleri ile bizim bulgularımızdaki kırık şekilleri uyum göstermedi. Barkhordar ve arkadaşları (14) 20 adet maksiller santral dişi iki gruba ayırarak yaptıkları metal halkalı ve metal halkasız tek parça döküm post-korlara 135° lik açıyla gelen bir kuvvet uyguladıklarında; birinci grup metal halkasız olarak yapılan tek parça döküm post-korların

santral dişlerde 3 adet 1/2 servikal 2 adet 1/3 servikal 2 adet mine sement sınırından apikale doğru oblik ve longitudinal, 3 adet oblik ve longitudinal kırık tesbit etmişlerdir. İkinci gruptaki metal halkalı olarak yaptıkları tek parça döküm post-korların santral dişlerde ise 4 adet 1/3 apekte oblik transversal 3 adet 1/2 oblik 1 adet servikal oblik 1 adet 1/3 apekte servikal kırık görülmüştür. Araştırmacılar toplam 20 adet maksiller santral diş üzerinde yaptıkları tek parça döküm post-korlara direkt korları üzerine gelen kuvvet karşısında oluşabilecek kırıkları incelemişlerdir. Araştırmamızda kullandığımız 40 adet maksiller santral dişe yaptığımız tek parça döküm post-korlara tam kron invitro ortamı taklit amacıyla uyguladığımızda kök kırıklarına etkilerinin olmadığını örnek sayısını artırdığımız için değişik kırık şekilleri oluştuğunu gözledik. 1. grup (metal halkalı) 20 santral dişte oluşan 1 adet vertikal kırık ve 2. grup (metal halkasız) grupta oluşan tüm kök boyunca yayılan 2 adet vertikal kırık toplam kırık şekilleri arasında önemli bir sayıyı teşkil etmemektedirler. Bulgularımız Barkhordar (14) ve arkadaşlarının bulguları ile uyum içindedir. Sorensen ve Engelman (16) yaptıkları invitro çalışmalarında 40 adet maksiller santral dişi 4 eşit gruba ayırarak tek parça döküm postkor yaptıkları örneklere 130 lik açı ile gelen oblik kuvvet uyguladıklarında 1. grupta döküm postlarda 4 adet servikal bölgede kırık, 2. grupta 9 adet servikal bölgede oblik kırık 3. grupta ise 1. gruptaki kırık şekline benzer döküm post yerleştirilen kanallarda 8 adet servikal ve longitudinal kırık 4. grupta 5 adet servikal kırık oluştuğunu saptamışlardır. Araştırmacıların yaptıkları çalışmanın bulgularındaki 1. grubun kırık şekilleri bizim metal halkasız 2. grubun bulgularındaki 4 adet kırık şekli ile uyumluk gösterirken, diğer gruplardaki farklı kök kırıkları bulgularımızla benzerlik göstermedi. Ağız ortamında uygulanacak post-kor restorasyonlara gelecek olan kuvvetin yönü normal fonksiyonel kuvvetler yönündedir. Bu kuvvetlerin diş üzerine uyguladıkları baskıyı normal fonksiyonel kuvvetler olduğu için dişler bu kuvvetleri karşılayabilmektedirler.

SONUÇ

İnvitro olarak yaptığımız çalışma metal halkalı ve metal halkasız döküm post-korların rahatlıkla ağız ortamında kullanılabilmesini ve seçilecek post-kor çeşidinin dikkate alındığında daha olumlu sonuçlar elde edilebileceğini göstermiştir. Kronu tamamen yok olmuş anterior dişlerde post ve kor tatbik edilmesi restoratif materyallerin tutulması tatmin edici sonuçlar verirken bu da bu tür dişlerin hastalar tarafından fonksiyonel ve estetik olarak uzun süre görev yapmalarını sağlar.

KAYNAKLAR

1. Bailey, H.L., Vessels, L.R., Ables E.R. : Evaluation of a two-piece post and core fabrication technique. *J. Prosthet. Dent.* 1989, **62**: 2,173-175
2. Baum, L., Phillips, R.W., Laud, M.R. : Textbook of Operative Dentistry. 2 nd. Ed. W.B. Saunders Co. Philadelphia. Pp: 1985, 541-571.
3. Desort, D.K. : The prosthodontic use of endodontically treated teeth: Theory and biomechanic of post preparation. *J. Prosthet. Dent.*, 1983, **49**: 2, 203-206.
4. Deutsch, S.A., Musikant, L.B., Cavallari Silverstrein, L., Lepley, J. Ohlen, K., Lesser, M. : Root fracture during insertion of Prefabricated posts related to root size *J. Prosthet. Dent.*, 1985, **53**: 6, 786-789.
5. Gering, C.A., Mueninghoff, A.L. : Management of the endodontically treated teeth. Part 1. Concept restorative desings. *J. Prosthet Dent.* 1983, **49**: 3, 340-345.
6. Haywood, B.W., Ricks, M.R., Wall, T.J. : A Single appointment technique for reure of a Crown after teeth fracture *J. Prosthet. Dent.* 1986, **55**: 2, 182-183.
7. Hudis, I. S., Goldstein, R.G. : Restoration of endodontically treated teeth: A Reviewc of the literature. *J. Prosthet. Dent.* 1986, **55**: 1, 33-38.
8. Hunter, LA., Fehling, B., Williams, B.E. : Effect of post placement on endodontically treated teeth. *J. Prosthet Dent* 1989, **62**: 1, 166-172.
9. Kane J.J. Burges, J.O., Summit, LB. : Fracture resistance of amalgam Cronal-radicular restoration. *J. Dental Research* Vol : 67 (Special Issue) March, 1988.
10. Kedici, S. : Kron Kısmında Aşırı Madde Olan Dişlere Uygulanacak Kron Köprü Protezlerinin Tutuculuğunu Artırmak için Uygulanan Yöntemler ve Bunların Kıyaslanması (Doktora Tezi" 1983, Ankara.
11. Kural, O. : Post-kor kronlar ve yapım teknikleri. *İLÜ. Dişhekimliği Fakültesi Dergisi.* Cilt : 6, Sayı : 2, Sayfa 1982, 160-169.
12. Nayyar, A. : Coronal-Radicular build up for endodontically treated teeth. *Clinical Dent.* 1983, **4**: 26, 1-27.
13. O'Reilly, R.M.P.P. Management of a vertically fractured endodontically treated teeth. *Oral Surg. Oral Med. Oral Pathl.* 1985, **60**: 208-211.
14. Radke, A.R., Barkhordar, A.R., Podesta, E.R. : Retention of the cast endodontic Posts : Comparasion of cementing agents. *J. Prosthet. Dent.* 1988, **59**: 3, 318-320.
15. Sorensen, A.J., Engelman, J.M. : Ferrule desing and fracture resistance of endodontically treated teeth. *J. Prosthet. Dent.* 1990, **63**: 5, 529-536.
16. Sorensen, A.J., Engelman, J.M. : Effect of post adaptation on fracture resistance of endodontically treated teeth. *J. Prosthet. Dent.*, 1990. **64**: 4, 419-424.
17. Sorensen, A.J., Martinoff, J. : Clinically Significant Factors in dowel design. *J. Prosthet. Dent.* 1984, **52**: 1, 28-35.
18. Shillingburg, H.T., Whitsett L.D. : Fundamentals of Fixed Prosthodontics., 2 th Edition Quintessence, Publishing, Co. Pp: 1981, 147-158.
19. Tjan, L.H.A., Whong, B.S. : Resistance to root fracture of dowel channels with various thicknesses of buccal dentin walls. *J. Prosthet. Dent.*, 1985, **55**: 4, 496-500.
20. Trabert, C.K., Conncy, P.J. : The endodontically treated tooth. *Dental clinics of North America.* 1984, **28**: 4, 923-951.
21. Young, M.H., Shen, C., Maryniuk, A.C. : Retention of cast post relative to cement selection. *Quintessence. Int.*, 1985, **5**:3, 357-366.

Yazışma adresi

Yrd. Doç. Dr. Kahraman Gündüz Güzel

D.Ü. Diş Hek. Fak.

Protetik Diş Tedavisi Anabilim Dalı

DIYARBAKIR