

# OTOTRANSPLANTASYON İLE TRAVMATİK ÖN KESER DİŞ KAYIPLARININ TEDAVİSİ

Nilgün Akın \*

**AUTOTRANSPLANTATION OF TEETH IN CASES  
WITH TRAUMATIC LOSS OF MAXILLARY INCI-  
SORS**

## ÖZET

Travma sonucunda yitirilen ön keser dişlerin ortodontik tedavisinde çeşitli yöntemler kullanılmaktadır. Son senelerde büyüme ve gelişimi sona ermemiş hastalarda ototransplantasyon yolu ile yitirilen diş boşlukları kapatılarak başarılı sonuçlar alınmaktadır. Bu makalede üst ön keser diş bölgesinde üç diş kaybına yol açan bir kaza sonucunda kliniğimize başvuran bir hastada uygulanan alt birinci küçük azı çekimi, çekilen küçük azılardan birinin ön keser diş kaybının bulunduğu boşluğa transplantasyonu ve sabit tedavi mekanikleri ile tedavisi sunulmaktadır.

**Anahtar sözcükler:** Ototransplantasyon, travmatik ön keser diş kaybı.

## ABSTRACT

*Different methodics are used in the orthodontics to close the anterior space after the traumatic loss of the maxillary incisors. In the last few years satisfactory results could be obtained by growing patients in closing a traumatic space through autotransplantation. In this article, a case treated by means of extraction of the lower first premolars after traumatic loss of three upper incisors, transplantation of one premolar in the front incisor space and application of fixed appliances is provided.*

**Keywords:** Autotransplantation, traumatical loss of upper incisors.

## GİRİŞ

Erken yaşlarda travma sonucu kaybedilen ön keser diş boşluklarının kapatılmasında değişik yöntemler kullanılmaktadır. Bu yöntemler :

- 1) Ortodontik (Boşluğun ortodontik olarak kapatılması)
- 2) Ortodonti ve cerrahi (Oto veya allotransplantasyon, implantasyon)
- 3) Protetik (Maryland köprüsü) olarak sıralanabilir.

Son yıllarda aplazi veya travma sonucu ön keser dişlerin kaybı sonucu meydana gelen ortodontik problemlerin tedavisinde kullanılan ototransplantasyon metodu başarılı sonuçlar vermektedir (1,2,3).

Ototransplantasyon yöntemini başarılı kılabilmek için hangi şartların gerekli olduğunu ortaya koymak amacıyla literatürde çok değişik retrospektif araştırmalara rastlanmaktadır (4,5,6,7). Yapılan son araştırmalar ototransplantasyonun başarısında en önemli rolü transplante edilecek dişin gelişim sürecinin erken bir döneminde olmasının, dolayısıyla kök

ucunun kapanmamış olmasının oynadığı sonucunu ortaya koymuştur (4,9).

Bu makalede travma sonucunda üç ön keser diş kaybına uğramış bir vakaya uygulanan cerrahi ve ortodontik yaklaşım sunulacaktır.

## VAKA

Tablo 1'de iskeletsel ve dişsel tanısı bildirilen 9 yaşındaki (erkek) hastamızın, iki diş kaybına (21,22 numaralı dişler) ve sağ kollum frakturuna neden olan kaza sonrasında ilk tedavisi cerrahi bölümünde tamamlanmıştır. Daha sonra kliniğimize başvuran hastaya ilk olarak aktivatör tedavisi uygulanarak alt çenenin fonksiyonel rehabilitasyonu sağlanmıştır (Resim 1 a,b,c,d).

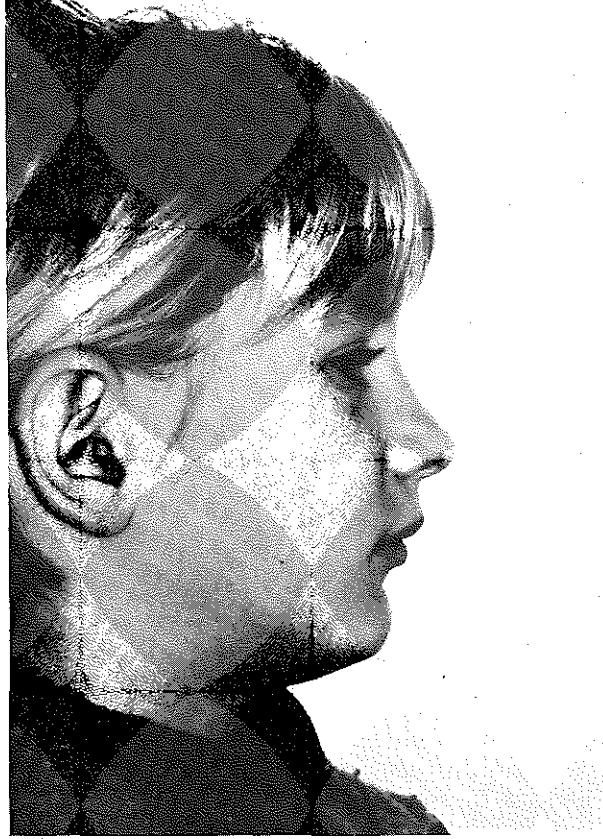3 aylık aktivatör tedavisinden sonra hastanın dişsel bozukluğunun tedavisine geçilmiştir. Sefalometri ve model analizlerine bağlı olarak yapılan plan uyarınca, travma sonucunda apikal ve lateral kök rezorpsiyonuna uğramış üst sağ bir numaralı keser diş (11 numaralı) (Resim 2 a,b,c,d) ile, yer darlığı yüzünden alt çene birinci premolarlarının (34,44 numaralı dişler) çekimine karar verilmiştir. Üst keser diş bölge-

\* Dr. Hamburg Üniversitesi Diş Hekimliği Fakültesi Ortodonti Anabilim Dalı.

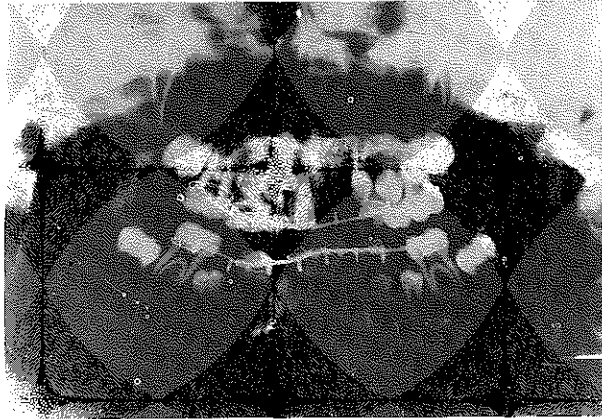
**Resim 1a:** Hastanın kollum kırığından sonra cerrahi fiksasyonu ve fiksasyon sonrası aktivatör tedavisi (Önden görünüş)



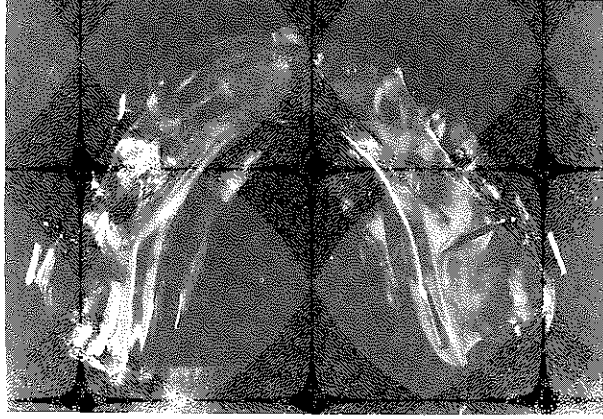
**Resim 1b:** Hastanın kollum kırığından sonra cerrahi fiksasyonu ve fiksasyon sonrası aktivatör tedavisi (Yandan görünüş)



**Resim 1c:** Hastanın kollum kırığından sonra cerrahi fiksasyonu ve fiksasyon sonrası aktivatör tedavisi (Röntgen görüntüsü)

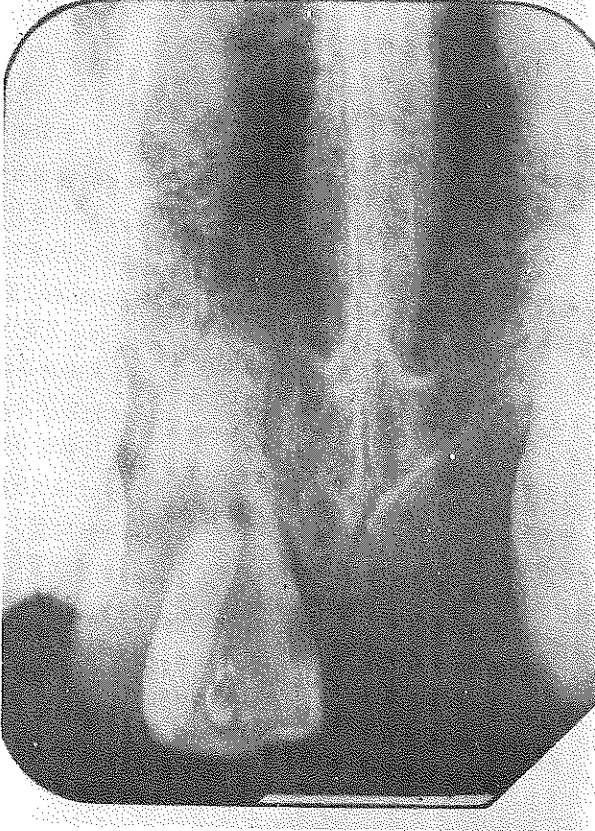


**Resim 1d:** Hastanın kollum kırığından sonra cerrahi fiksasyonu ve fiksasyon sonrası için kullanılan aktivatör



sinde iki diştten fazla bir kayıp olmasından dolayı alt çeneden çekilecek olan bir premoların üst çenede iki diş kaybına uğramış sol bölüme (21 numaranın yeri-

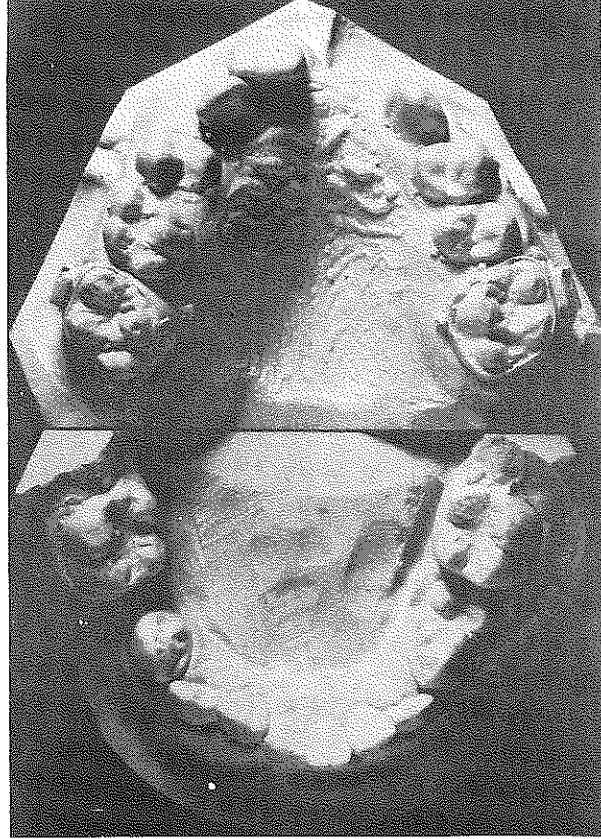
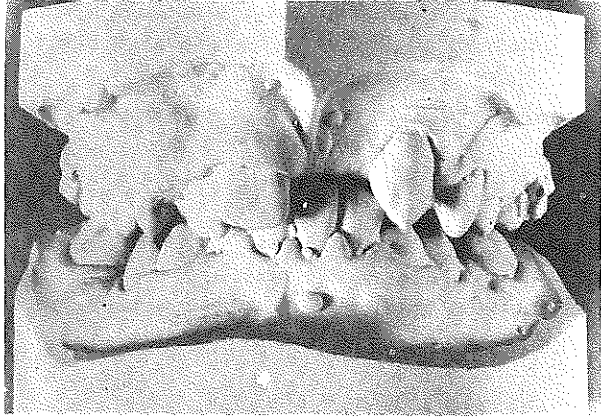
ne) transplantasyonu uygun görülmüştür. Bu iş için anatomik formunun daha uygun olmasından dolayı (lingual tüberkülü küçük) alt sol bölgeden çekilen

*Resim 2a: Rezorbe olmuş 11 numaralı dişin röntgeni*

premoların (34 numaralı diş) kullanılmasına karar verilmiştir. Bu aşamada 34 numaralı dişin kök gelişimi tavsiye edilen 2/3 oranına henüz ulaşmamış olmasından dolayı 9 ay beklemeye geçilmiş ve bu zaman esnasında üst ve alt çenenin sabit aparatla tesviyesi yapılmıştır. Derin örtülü kapanışın ön keser bölgedeki transplantasyon için zararlı olabilecek bir erken temasa neden olabileceği düşünülerek, alt keser dişlerin "Utility arch" ile intrüzyonu yapılmıştır. Aynı zamanda üst çenede de rezorbe olan 11 numaralı diş çekilerek çekim boşluğunun premolara yer kalacak şekilde kapatılmasına başlanmıştır (Resim 3 a,b,c,d).

34 ve 44 numaralı dişlerin çekimi ile transplantasyon aynı seansta gerçekleştirilmiştir. Daha sonra alt keser dişlerin üst keser dişler bölgesine transplante edilen 34 numaralı dişin lingual tüberkülüne temasını önlemek için alt 6 numaraların oklüzal yüzeyine ışık sertleşen kompozitle küçük tüberküller işlenerek oklüzyon hafifçe yükseltilmiştir.

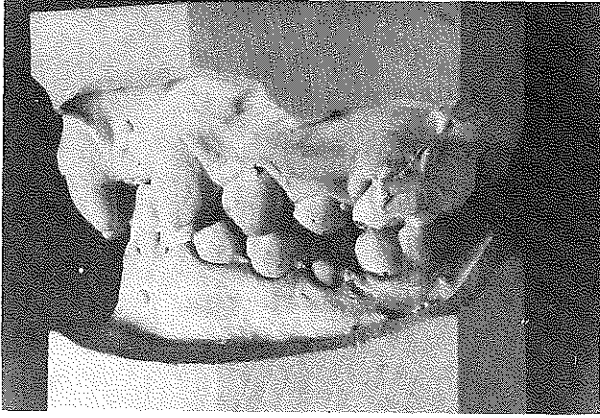
Bundan sonra üst çene ve alt çenede kalan çekim boşluklarının kapatılmasına ve Klas I molar ve kanin ilişkisini sağlarken vertikal olarak da derin kapanışın düzeltilmesine geçilmiştir.

*Resim 2b: Alt ve üst çenede görülen yer darlığı**Resim 2c: Alt ve üst çenede görülen yer darlığı*

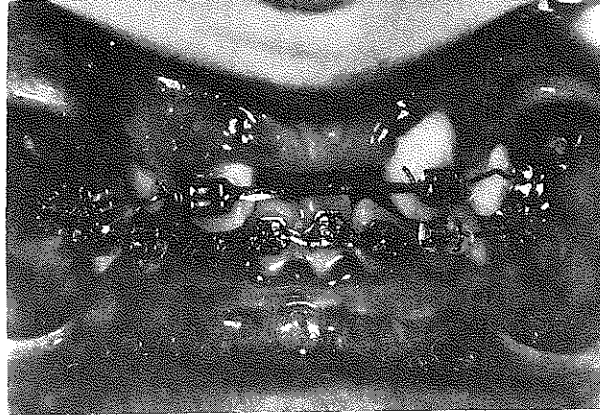
Sabit aparat çıkarıldıktan sonra pekiştirme safhasında üst çeneye "Hawley" aparatı alt çeneye de 3-3 numaralar arasında "Retainer" yapıştırılmıştır (Resim : 4 a,b,c).

Pekiştirme safhasının 6. ayında üst 1 numaraları

Resim 2d: Rezorbe olmuş 11 numaralı dişin röntgeni ile alt ve üst çenede görülen yer darlığı

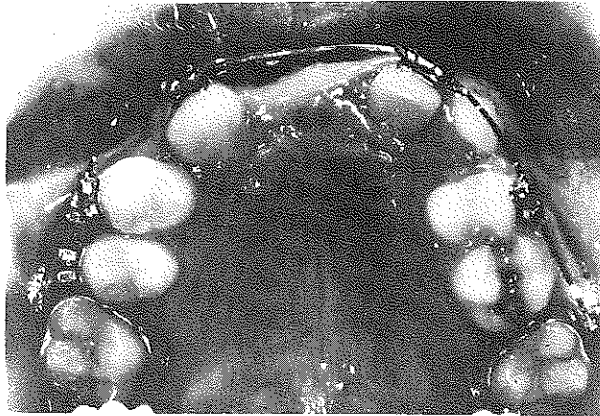
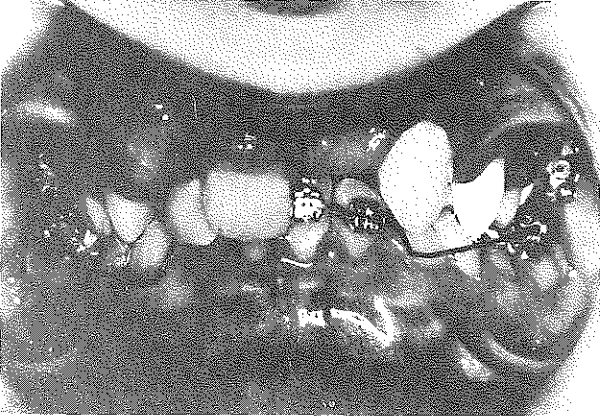


Resim 3c: Alt çenede Utility ile intrüzyon yapılırken üst çenede çekilen 11 numaralı dişin yer boşluğunun kapatılması



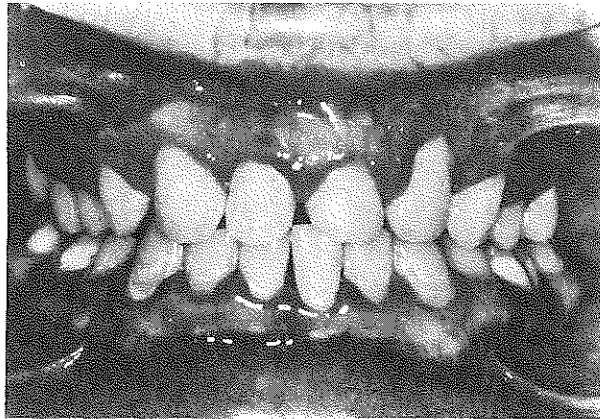
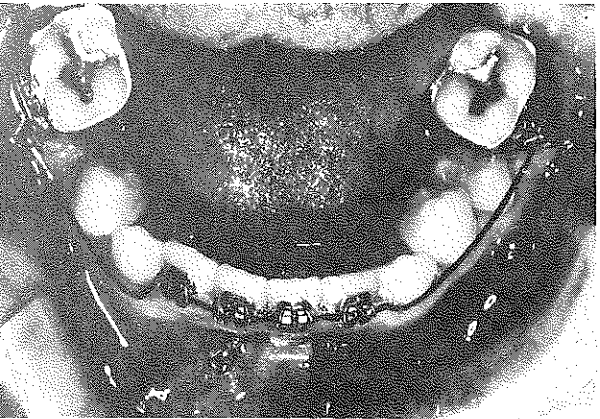
Resim 3a: Alt çenede Utility ile intrüzyon yapılırken üst çenede çekilen 11 numaralı dişin yer boşluğunun kapatılması

Resim 3d: Alt çenede Utility ile intrüzyon yapılırken üst çenede çekilen 11 numaralı dişin yer boşluğunun kapatılması



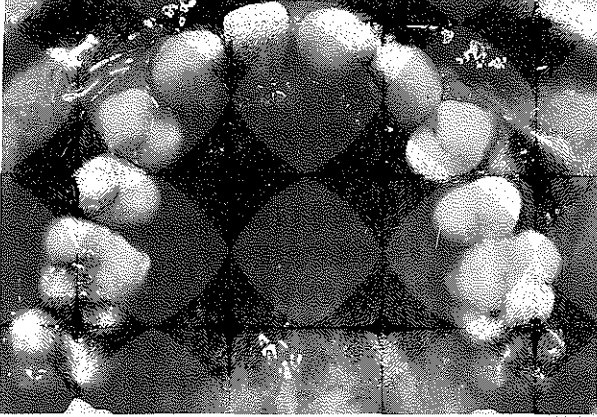
Resim 3b: Alt çenede Utility ile intrüzyon yapılırken üst çenede çekilen 11 numaralı dişin yer boşluğunun kapatılması

Resim 4a: Tedavi sonunda pekiştirme apareyi olarak alt çeneye Retainer üst çeneye de Hawley aleti takılmıştır

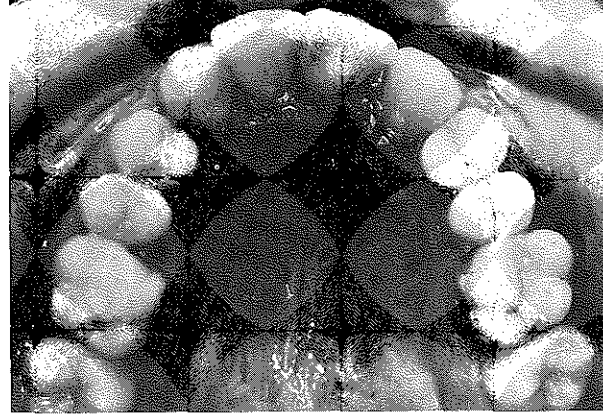



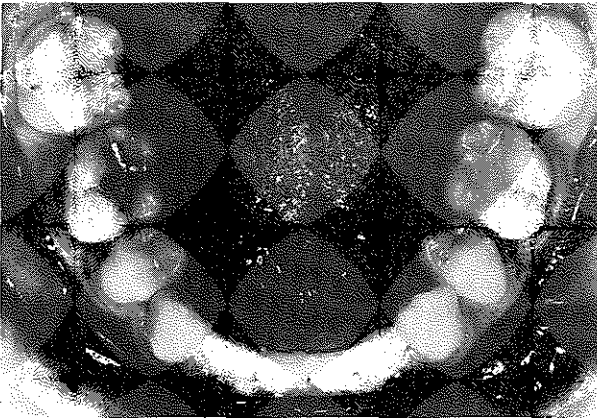
**Resim 4b:** Tedavi sonunda pekiştirme apareyi olarak alt çeneye Retainer üst çeneye de Hawley aleti takılmıştır



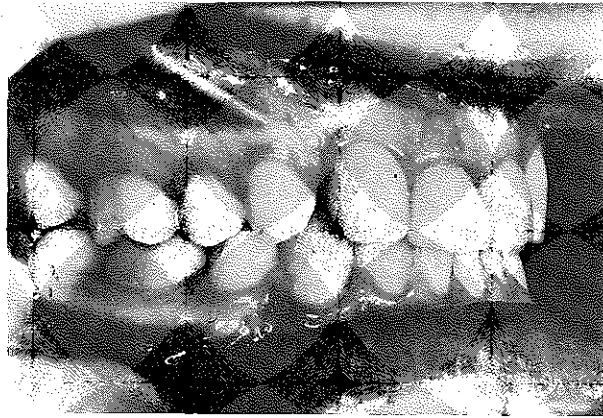
**Resim 5b:** Pekiştirmenin 6. ayında üst ön 1 numaraların kompozitle modelajları ve oklüzyon



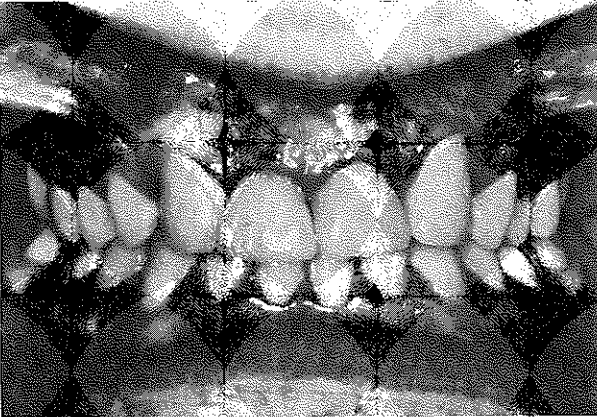**Resim 4c:** Tedavi sonunda pekiştirme apareyi olarak alt çeneye Retainer üst çeneye de Hawley aleti takılmıştır



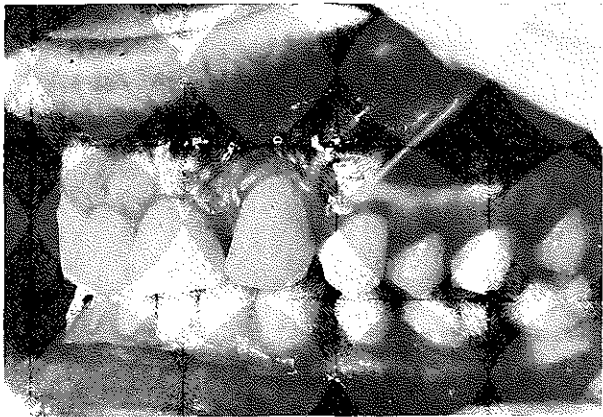
**Resim 5c:** Pekiştirmenin 6. ayında üst ön 1 numaraların kompozitle modelajları ve oklüzyon



**Resim 5a:** Pekiştirmenin 6. ayında üst ön 1 numaraların kompozitle modelajları ve oklüzyon



**Resim 5d:** Pekiştirmenin 6. ayında üst ön 1 numaraların kompozitle modelajları ve oklüzyon



Tablo 1: Hastanın iskeletsel ve dişsel tanısı

<b>İskeletsel</b>	ün-arka yönde: distal ANB=8.8° dikey yönde: N3 (Index=81.2, ML-NL=17.5°)
<b>Dişsel</b>	ön arka yönde: Klas I Molar ve kanin kapanışı dikey yönde: derin örtülü kapanış (over-bite=7 mm) alt keser dişlerin üst damağa travmatik oklüzyonu
<b>Yer darlığı</b>	alt çenede: 7 mm üst çenede: Diş kaybından dolayı ölçüm mümkün değil

teşkil eden sağ tarafta premolar, sol tarafta ise 2 numara kompozitle modele edilmek üzere 1 numaraların anatomik formu verilmiştir (Resim : 5 a,b,c,d).

### TARTIŞMA

Erken yaşta meydana gelen travmatik diş kayıplarında kök ucunun da kapanmamış olmasından faydalanılarak gerçekleştirilen transplantasyonlar o bölgedeki kemik kaybını önlemesi yanında, prognozu iyi olduğu durumlarda genç hastaların erken yaşlarda protez taşımasını engellemektedir. Kök gelişiminin 2/3 döneminde transplantasyon gerçekleştirildiğinde tedavi iyi sonuçlar vermektedir (4,5,9).

### KAYNAKLAR

1. Bowden, D.E.J., Patel, H.A. : Autotransplantation of premolar teeth to replace missing maxillary central incisors. *British J. Orthod.* 1990, 17: 21.
2. Kristerson, L. : Unusual case of tooth transplantation : report of case. *Inter. J. Oral Surgery* 1970, 22: 841.
3. Slagsvold, O., Bjørcke, B. : Applicability of autotransplantation in cases of missing upper anterior teeth. *Am. J. Orthod.* 1978, 74: 410.
4. Moorees, C.F.A., Fanning, F.A., Hunt, E.E. : Age variation of formation stages for ten permanent teeth. *J. Dent Research* 1963, 42: 1490.
5. Kristerson, L. : Autotransplantation of human premolars. A clinical and radiographic study of 100 teeth. *Inter. J. Oral Surgery* 1985, 14: 200.
6. Schwartz, O., Bergmann, P., Klausen, B. : Autotransplantation of human teeth. A lifetable analysis of prognostic factors. *Inter. J. Oral Surgery* 1985 a 14: 245.
7. Schwartz, O., Bergmann, P., Klausen, B. : Resorption of autotransplanted human teeth: a retrospective study of 291 transplantations over a period of 25 years. *Inter. Endo. J.* 1985b 18: 119.
8. Lagerström, L., Kristerson, L. : Influence of orthodontic treatment on root development of autotransplanted premolars. *Am. J. Orthod.* 1986, 89: 146.
9. Andreasen, J.O., Paulsen, H.U., Yu, Z., Bayer, T., Schwartz, O. : A long-term study of 370 autotransplanted premolars. Part II. Tooth survival and pulp healing subsequent to autotransplantation. *Europ. J. Orthod.* 1990, 12: 14.

#### Yazışma adresi

Dr. Nülgün AKIN  
 Üniversitätskrankenhaus Eppendorf  
 Abteilung für Kieferorthopädie Pavillion 27  
 Martinstraße 52  
 2000 Hamburg 20  
 ALMANYA