

# HIZLI İLERLEYEN PERİODONTİTİS

## 6 YILLIK BİR OLGU NEDENİYLE

Serdar Çintan\* Aslan Gökbuget\* Özen Tuncer\*\*

Yayın kuruluna teslim tarihi: 5. 4. 1993

### RAPIDLY PROGRESSIVE PERIODONTITIS

#### ÖZET

Hızlı ilerleyen periodontitis (HİP) 20 ile 35 yaşlar arasında ortaya çıkan ve oldukça seyrek rastlanan bir periodontal hastalıktır. Kadınlarda daha sık görülen bu hastalıkta dişlerin büyük çoğunluğu etkilenirken değişen düzeylerde doku kaybı izlenir. Akut alevlenmelerin ardından uzun süren bir durgun dönem gelir. HİP hastalarının serumlarında periodontopatojen gram negatif bakterilere karşı antikorlar bulunurken, nötrofil ve monosit kemotaksis defektlerine de rastlanmaktadır. Bazı olgularda yüksek ateş, kilo kaybı ve mental depresyon da görülebilir. HİP'in tedavisinde uygun antibiotiklerle desteklenen dişeti küretajına olumlu yanıt alınmaktadır. Yazımızda 30 yaşındaki bir kadın hastada tipik özellikleri taşıyan HİP olgusu anlatılmaktadır. 6 yıl boyunca birbirini izleyen aktif tedavi ve kontrol dönemlerinden sonra gelinen noktanın HİP'in prognozunu izleme açısından ilginç olacağı düşünülmüştür.

**Anahtar sözcük :** Hızlı ilerleyen periodontitis.

#### ABSTRACT

*Rapidly progressive periodontitis (RPP) is a rare periodontal disease which can be diagnosed between ages 20 and 35. Females are more frequently affected than males. In RPP all teeth may be affected but severity and distribution of supporting periodontal tissues vary considerably. Acute exacerbations are followed by periods of relative quiescence. Patients with RPP have serum antibodies for specific periodontopathogen gramnegative anaerobes and manifest defects in neutrophil or monocyte chemotaxis. In some cases patients may show malaise, weight loss and depression. RPP cases can be treated by subgingival curettage adjuncted with antibiotic therapy.*

*We report a 30 years old female as an RPP patient. Her periodontal condition after a period of 6 years containing active therapy and recalls would be interesting to explain the prognose of rapidly progressive periodontitis.*

**Key word :** Rapidly progressive periodontitis.

#### GİRİŞ

Periodontal hastalıklar 1930 ile 1980 arasında klinik ve radyografik özelliklerine göre çeşitli isimler altında sınıflandırılmışlardır. Son 15 yıl içindeyse mikrobiyolojik ve immunolojik tanı yöntemlerinin gelişmesiyle belirtilen özellikleri dışında etyolojilerine göre de sınıflandırılmaları yapılmıştır. Page ve Schröder periodontal hastalıkları farklı özellikleri taşıyan başlıklar altında toplamışlardır (9).

1. Prepubertal periodontitis
2. Juvenil periodontitis
3. Hızlı ilerleyen periodontitis
4. Erişkin periodontitisi

Hızlı ilerleyen periodontitis deyimini belirli bölgelerdeki radyografik olarak da belirlenmiş aktif lez-

yonları saptamak için ilk olarak Crawford ve ark. tarafından kullanılmıştır (3).

Günümüzde hızlı ilerleyen periodontitis klinik tablosu, radyografik görüntüsü, subgingival florası, lökosit fonksiyonları, serum antikorları ile belirli özellikler taşıyan bir hastalık olarak düşünülmektedir. Bu özellikler şöyle açıklanabilir.

Hastalık sıklıkla 20 ile 35 yaşlar arasında görülür, tüm dişleri etkileyebilir. Kadınlarda erkeklere oranla daha sık rastlanan bu hastalıkta akut bir dönem ardından uzun sürebilen durgun bir dönem gelir (10).

Radyografik incelemede belirgin bir dağılım özelliği taşımayan yaygın kemik kaybı gözlenir. Kemik indeksi ile yapılan ölçümlerde bir yılda % 50'ye

\* Doç. Dr. İ. Ü. Diş Hek. Fak. Periodontoloji Anabilim Dalı

\*\* Prof. Dr. İ. Ü. Diş Hek. Fak. Periodontoloji Anabilim Dalı

varan oranda kemik erimesi izlenen bir hastada sonraki yıllarda bu yıkımın yavaşladığı belirlenmiştir (10).

Hastalık ile ilgili mikrobiolojik çalışmalarda siyah pigmentli bakterilerden Porphyromonas gingivalis ve Prevotella intermedia'nın önemli etyolojik etken oldukları saptanmıştır. Fusobacterium nucleatum, Eikenella corrodens, Wolinella recta gibi organizmalara da değişen oranlarda rastlanmıştır. Dişeti oluşu ve serumda Porphyromonas gingivalis'e karşı yüksek düzeyde antikor bulunmuştur (5,16).

Histopatolojisi incelendiğinde atışman kaybı, akut iltihap ile stimüle edilen osteoklastik aktivite, fibroblast sayısında azalmalar, yoğun lenfoplazmositer infiltrasyon, T ve B hücrelerinde artışlar saptanmıştır (12). Kan ve serum incelemelerinde nötrofil ve monosit kemotaksisinin baskılandığı belirlenirken, lenfosit subpopulasyonlarında sağlıklı bireylere oranla anlamlı farklar gözlenmemiştir. Ancak doğal öldürücü hücreler yüksek bulunmuştur (1,2,10,11).

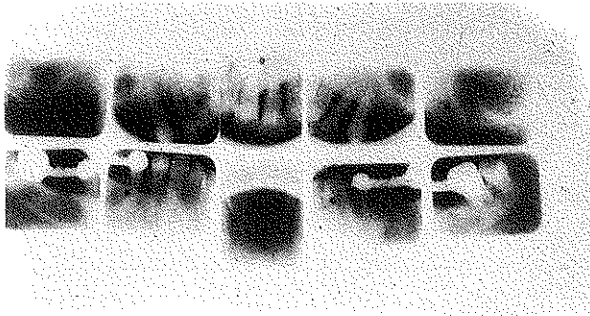
Hızlı ilerleyen periodontitis hastalarında kilo kaybı, yüksek ateş ve mental depresyona da rastlanmaktadır (15). Hastaların büyük bölümü tetrasiklin ile desteklenen subgingival küretaja olumlu yanıt vermektedirler (8,11,15).

## OLGU

30 yaşındaki kadın hastamız Mart 1987'de dişlerindeki sallanma yakınmaları ile kliniğimize başvurdu. Anamnezinde sistemik bir sorunu olmadığı öğrenilirken, annesinin dişlerini çok erken yaşlarda yitirdiği belirlendi.

Hastanın 13, 12, 11, 21, 22, 23 ve 31, 32, 33, 34, 35, 37, 38 ile 41, 42, 43, 44, 45, 48 nolu dişleri ağızdaydı. Radyografisinde tüm dişleri içine alan kemik erimesi izleniyordu (Resim 1).

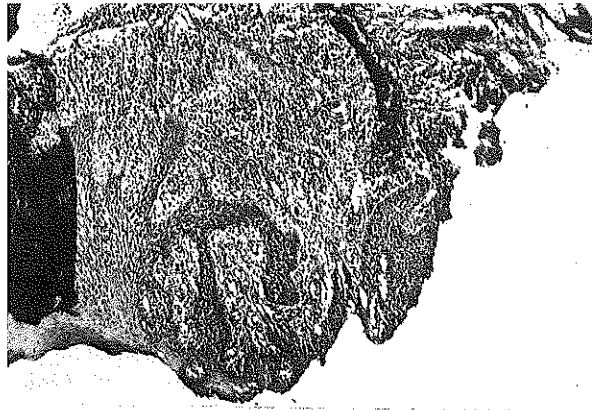
*Resim 1 : Hastanın ilk seri radyografisi*



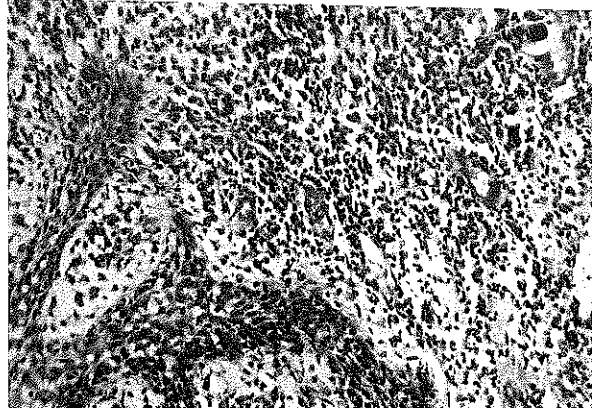Plak birikimi ve periodontal iltihabın düzeyi Silness-Löe Plak indeksi, Dişeti Oluşu Kanama İndeksi cep derinliği ölçümleri ile saptandı (Grafik 1,2,3).

Subgingival florada gramnegatif koklar ve çomaklar gözlenirken, anaerob kültürde siyah pigmentli bakterilerden Porphyromonas gingivalis'e çok yoğun olarak rastlandı. Mikrobiyel örnek alınan bölgelerden elde edilen biopsi materyali ışık mikroskopunda incelendiğinde cep epitelinde akantoz, papillomatoz ve bağ dokusu içinde yoğun lenfoplazmosit infiltrasyonu gözlemlendi (Resim 2 ve 3).

*Resim 2 : Cep epitelinde akantoz, papillomatoz*



*Resim 3 : Bağ dokusu içinde lenfoplazmosit infiltrasyonu*




Kan değerler normal bulunurken, serum IgG, IgA ve IgM değerleri en üst sınırdıydı. Periodontal durumu bu şekilde belirlenen hastanın 45,44,42,41 ve 31,32,38 nolu dişlerinin çekimleri yapıldıktan sonra dıştaşı temizliği ve tetrasiklin ile desteklenen (250 mg, 4x1,2 hafta) subgingival küretaj uygulandı. Aktif tedaviden sonra hasta 6 aylık aralarla kontrole alındı. Mart, 1989'da periodontal durumu yeniden ölçüm ve

indeksler ile saptandı ve aynı tedavi rejimi bir kez daha tekrarlandı (Grafik 1,2,3).

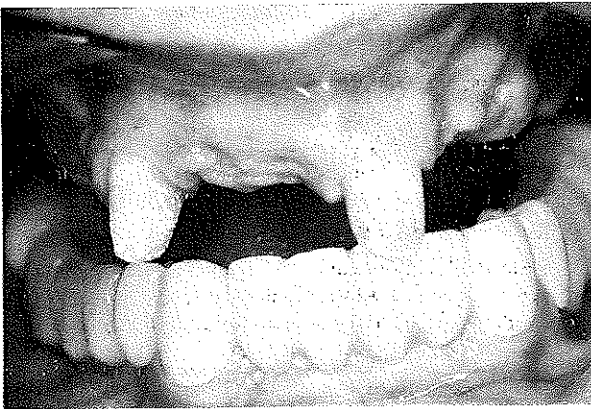
1991 yılında implant uygulanması için başka bir fakülteye başvuran hastamıza durumunun buna uygun olmadığı açıklanmış ve 11,12,22 ile 23 nolu dişleri çekilerek, yeni protetik tedavisi yapılmıştı (Resim 4).

Resim 4 : Hastanın ikinci seri radyografisi

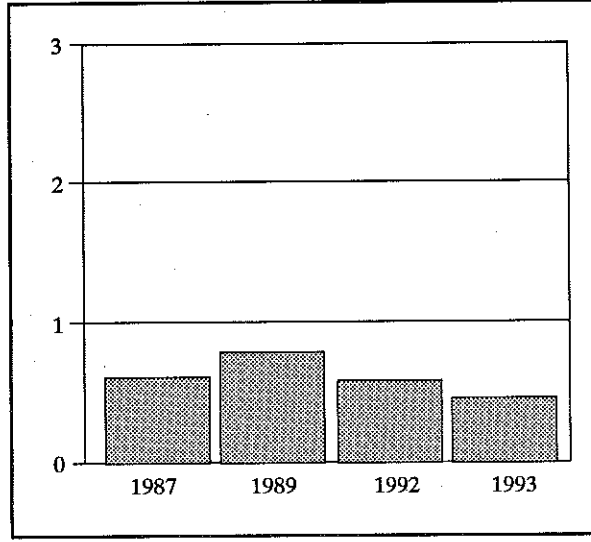


1992 Mart ayında yeniden kliniğimize başvuran hastamızın o andaki durumu saptandıktan sonra tedavi rejimi tekrarlandı. Bu işlemden bir yıl sonra 1993 Mart ayında bir kez daha ölçüm ve indeksler uygulandı ve hastalığında aktifleşme gözleendiğinden tetrasiklin ile desteklenen subgingival küretaj yapıldıktan sonra yeniden 6 aylık kontrole alındı (Grafik 1,2,3), (Resim 5).

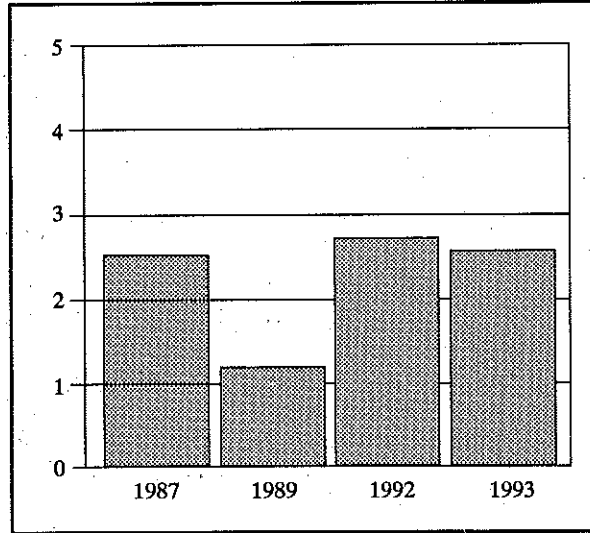
Resim 5 : Hastanın son klinik görüntüsü



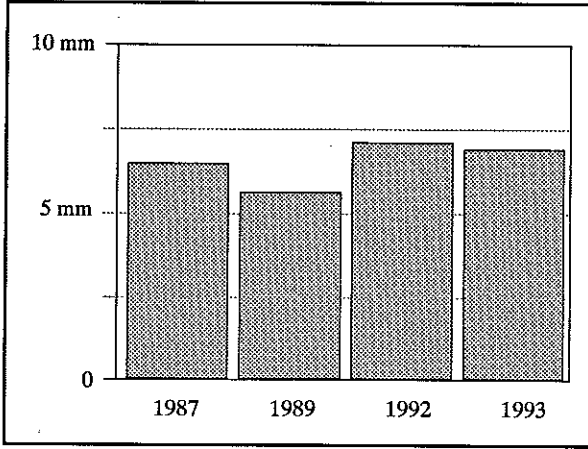
Grafik 1 : 6 yıl içinde Silness-Löe plak indeks skorları



Grafik 2 : 6 yıl içinde dişeti oluğu kanama indeksi skorları



Grafik 3 : 6 yıl içinde cep derinliği ölçümleri



## TARTIŞMA

Hızlı ilerleyen periodontitis (HİP) olgularına ilişkin bulgular çeşitli araştırmacılar tarafından ortaya konulmuştur (1,2,5,6,9,10,11,16).

Radyografilerde yaygın kemik yıkımı gözlenir (10,11). Bu kemik kaybı sınıflandırılmaya çalışılmış ancak, tam olarak kabul görmemiştir (17). Hastamızın radyografisi literatür ile uyum göstermekteydi. HİP olgularında cep derinlikleri ile plak düzeyi arasında ilişki kurulamayabilir (10,11). Olgumuzda da düşük plak skorlarına karşın oldukça derin ve aktif cepler vardı.

Bu derin ceplerden alınan subgingival örneklerde yoğun şekilde *Porphyromonas gingivalis*'e rastlan-

dı. HİP'in mikrobiolojisine yönelik araştırmalarda da bu mikroorganizma önemli etyolojik etken olarak gösterilmiştir (2,6,7,13,14).

Aynı bölgelerden elde edilen biopsi sonuçları da HİP ile ilgili çalışmalarda varılan sonuçlarla uyum göstermektedir (12).

Erken dönemde ortaya çıkan periodontitislerde kalıtımın rolü incelendiğinde aile bireylerini içeren benzer tabloların izlendiği bildirilmiştir (8,15). Hastamızın 2 erkek çocuğunun da böyle bir tablo ile karşılaşmamakla birlikte onları da hep kontrol altında tutacağımızı bildirdik. HİP olgularında periimplantitis uygulamalarında sorunlarla karşılaşıldığı ve implantitis tablosunun ortaya çıktığı bildirilmiştir (4). Hastamızda da indeks skorları ve ölçümler hastalığın belirli dönemlerde aktifleşme eğiliminde olduğunu göstermiştir. Bu nedenle implant uygulanmaması doğru olmuştur.

## SONUÇ

HİP birbirini izleyen aktif ve durağan dönemleri kapsayan ve destek doku kaybına neden olan bir hastalıktır. Hastamızda 6 yıl boyunca birbuçuk yıllık bir dönem dışında düzenli bir tedavi ve kontrol planı uygulanmıştır. Çok yüksek olmayan plak skorlarına karşın kanama indeksi ve cep derinliği skorlarında umulan azalmalar elde edilmemiştir. Ancak sürekli izlenmenin olumlu sonucu olarak diş kayıpları en alt düzeyde tutulabilmiştir. Tüm periodontal hastalıklarda olduğu gibi HİP olgularında da sistematik periodontal tedavi kapsamı içinde aktif tedavi ve düzenli kontrollerin önemi göz ardı edilmemelidir.

## KAYNAKLAR

1. Çelenligil H, Kansu E, Eratalay K: Juvenile and rapidly progressive periodontitis. Peripheral blood lymphocyte subpopulations. *J Clin Periodontol* 1990; 17: 207-10.
2. Di Murro C, Nissini R, Cattabriga N, Dlarca A, Le Moll S, Paolantonio M, Sebastini L, D'amella R: Rapidly progressive periodontitis. Neutrophil chemotaxis inhibitory factors associated with the presence of *Bacteroides gingivalis* in crevicular fluid. *J Periodontol* 1987; 58: 868-72.
3. Lavine W S, Mauderazoe. G, Stolman J, Ward P A, Cogen R B, Greenblatt I, Robertson P B: Impaired neutrophils chemotaxis in patients with juvenile and rapidly progressive periodontitis. *J Periodontol Res* 1979; 14: 10- 5.
4. Malmstrom H S, Fritz M E, Timmls D P, Van Dyke T E, Osseo Integrated Implant treatment of a patient with rapidly progressive periodontitis. A case report. *J Periodontol* 1990; 61: 300-4.
5. Martin S A, Falkler W A, Suzuki J B, Hawley C E, Mackler B F: Local and systemic immunoglobulins reactive to *Bacteroides gingivalis* in rapidly progressive and adult periodontitis. *J Periodontol Res* 1986; 21: 351-7.
6. Moore W E C, Holdeman L V, Smlbort R M, Hach D E, Burmeister J A, Ranney R R: Bakteriology of severe periodontitis in young adult humans. *Infect immun* 1982; 38: 137-41.
7. Moore W E C: Microbiology of periodontal disease *J Periodontol Res* 1987; 22: 335-7.
8. Nishumara F, Nagal A, Kurimoto K, Osamu I, Takashiba S, Kobayashi M, Akutsu I, Kurlhara H, Namura Y, Murayamu Y,

Okta H, Kato K: A family study of a mother and daughter with increased susceptibility to early-onset periodontitis. *J Periodontol* 1990; **61**: 755-65.

9. Page R C, Schröder H E: Periodontitis in Man and Other Animals. Basel Karger Com, 1982.

10. Page R C, Altman L C, Eborsole J L, Vandesteen G E, Dahberg W H, Williams B L, Osterberg S K: Rapidly progressive periodontitis. A distinct clinical condition *J Periodontol* 1983; **54**: 197-209.

11. Palcanis K G, Wolfe B, McClungs J F, Elzay R R: Rapidly progressive periodontitis. Report of a case. *J Periodontol* 1986; **57**: 378 - 82.

12. Schröder H E, Lindhe J: Conditions and pathological features of rapidly destructive experimental periodontitis in dogs. *J Periodontol* 1980; **51**: 6-19.

13. Slots J, Wragd L, Wikström N, Dahlen G: The occurrence of Actinobacillus actinomycetemcomitans, B. gingivalis, B. in-

termedius in destructive periodontal disease in adults. *J Clin Periodontol*. 1986; **13**: 570-7.

14. Slots J, Listgarten M A: B gingivalis, B intermedius, Actinobacillus actinomycetemcomitans in human periodontal disease. *J Clin Periodontol* 1988; **15**: 85-8.

15. Spector M D, Vandesteen G E, Page R C: Clinical studies of one family manifesting rapidly progressive, juvenile and prepubertal periodontitis. *J Periodontol* 1985; **56**: 93-101.

16. Vincent J W, Suzuki J G, Falker W A, Cornett W C: Reaction of human sera from juvenile, rapidly progressive and adult patients with selected periodontopathogens. *J Periodontol* 1985; **56**: 464-9.

17. Yusof Z A: Early onset periodontitis: Radiographic patterns of alveolar bone loss in 55 cases from a selected Malaysian populations. *J Periodontol* 1990; **61**: 751-4.

*Yazışma adresi*

*Doç. Dr. Serdar Çintan  
İ. Ü. Diş Hek. Fak.  
Periodontoloji A.D.  
Çapa, 34390 İstanbul*