

# FİBRÖZ DİSPLAZİ MAKSİLLADA BİR OLGU NEDENİYLE

Hakkı Tanyeri\* Ali Nihat Mımdıkoğlu\*\* Ülker Güç\*\*\*

Yayın kuruluna teslim tarihi: 18. 2. 1993

## FIBROUS DYPLASIA

### ABSTRACT

*It is a disease of unknown pathogenesis yet, which involves the whole skeletal system. Fibrous dysplasia, which has a slow and insidious onset, is most frequently encountered in the maxilla.*

*In this case report, attempts have been made to submit the surgical resection of fibrous dysplasia, which was confirmed by computed tomography (CT) to infiltrate as far as the orbital base in the maxilla.*

**Key words :** Fibrous Dysplasia, computed tomography

### ÖZET

Patogenezi henüz bilinmeyen, tek veya bütün iskelet sistemini ilgilendiren bir hastalıktır. Yavaş ve sinsi bir şekilde gelişen fibröz displazi daha çok maksillada görülür.

Bu olgu raporunda maksillada orbita tabanına kadar ulaştığı bilgisayarlı tomografi ile doğrulanan fibröz displazinin cerrahi rezeksiyon ameliyatını sunduk.

**Anahtar sözcükler :** Fibröz displazi, bilgisayarlı tomografi.

### GİRİŞ

Fibröz displazi, değişik teoriler ortaya konmasına karşın bilinmeyen etyolojisi, belirsiz patojenezi ile tek veya pekçok kemiği ilgilendiren patojenezi ile tek veya pekçok kemiği ilgilendiren çocukluk ve gençlik hastalığıdır (3,6,10,11,12,14).

Lezyonlar genellikle unilateral olmasına karşın bilateral olarak da bulunabilirler. Bu hastalarda pigmentasyon ve seksüel rahatsızlık oluştuğunda Albright sendromu adını alırlar (3). Fokal osteitis fibroza, Albright sendromu, juvenil Paget hastalığı monostotik veya polistotik displazi terimleri bu sendromu tarif etmekte kullanılır. Bu hastalarda şu özellikler görülür.

a) Bir kaç kemiği ya da tüm iskeleti ilgilendiren lezyonlar.

b) Deride pigmente lezyonlar

c) Seksüel ve somatik olarak vaktinden önce gelişme fibröz displazinin klinik olarak tek bir kemiği ilgilendiren monostotik ve birden fazla kemiği ilgilendiren polistotik formları vardır. Polistotik formuna ekstraskletal bozukluklar, deri pigmentasyonları formuna ekstraskletal bozukluklar, deri pigmentasyonları (Cafe-Au-Lait) ve endokrin bozuklukları eşlik eder (13,16). Fibröz displazinin çocuklarda görülen diğer bir şekli de Cherubismdir (10).

Bir tek kemiği kapsayan monostotik formunda polistotik formunda görülen iskelet dışı lezyonlar görülmez. Klinik olarak monostotik fibröz displazi diğer formuna göre dah az ağırdır, ancak bu formu çenelerde daha sık olarak görülür ve bu özelliğinden dolayı diş hekimliğini yakından ilgilendirir (13).

Monostotik formun lokal infeksiyon ve travma sonucunda oluşabileceğini gösteren kanıtlar vardır (13). Slootweg, lezyonlu kemiğin kompaktasındaki histomorfolojik değişiklikleri, sağlam kemikten ayırd edebilmek için sağlam kemiği ayırıcı faktör olarak kullandı (15). Awange yaptığı çalışmada, tedavi için geç kalındığında prognozun tayininde ve her türlü nüksün kontrolünde zorluk çekildiğini bildirmiştir (1).

\* Dr. İ.Ü. Diş Hek. Fak. Ağız, Diş, Çene Hast. ve Cerr. Anabilim Dalı

\*\* İ.Ü. Cerrahpaşa Tıp Fak. Plastik ve Rekonstrüktif Cerrahi Anabilim Dalı

\*\*\* Prof. Dr. İ.Ü. Diş Hek. Fak. Ağız, Diş, Çene Hast. ve Cerr. Anabilim Dalı

Hastalığın ilk belirtisi çenelerin ağrısız ekzofitik ekspansiyonudur (13). Radyolojik olarak çene büyümesi ve korteks ekspansiyonu görülen bölgelerde radyopak alanlar izlenir (3,12).

**OLGU :** 12 yaşındaki hasta üst sol maksiller bölgede orbita tabanına kadar ulaşan fibröz bir oluşum nedeniyle kliniğimize başvurdu.

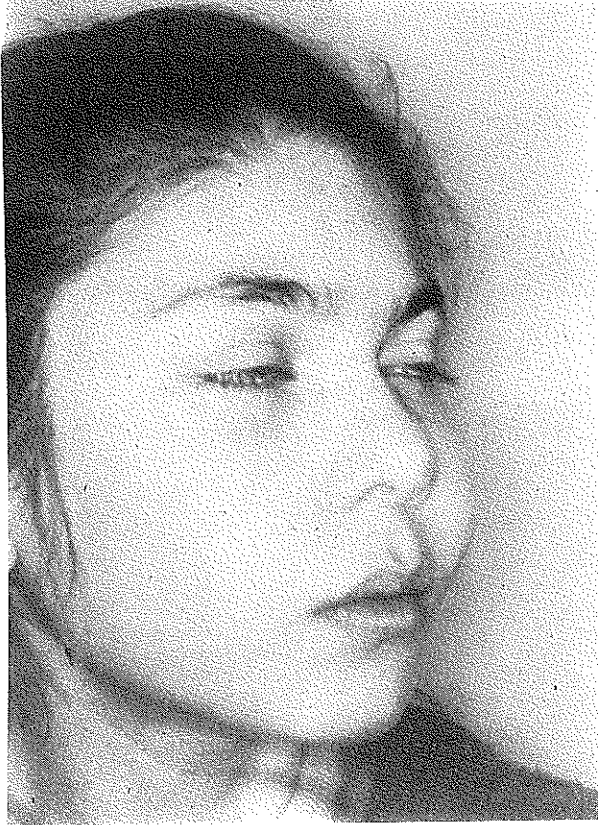
Ekstraoral muayenede 6 ay içinde belirgin hale geldiği bildirilen bir şişlik görülmekteydi.

Intraoral muayenede bölgedeki dişlerde herhangi bir çürük ve enfeksiyon odağı bulunmadığı, yumuşak dokuda ise palpe edilebilen kitlenin varlığı saptandı.

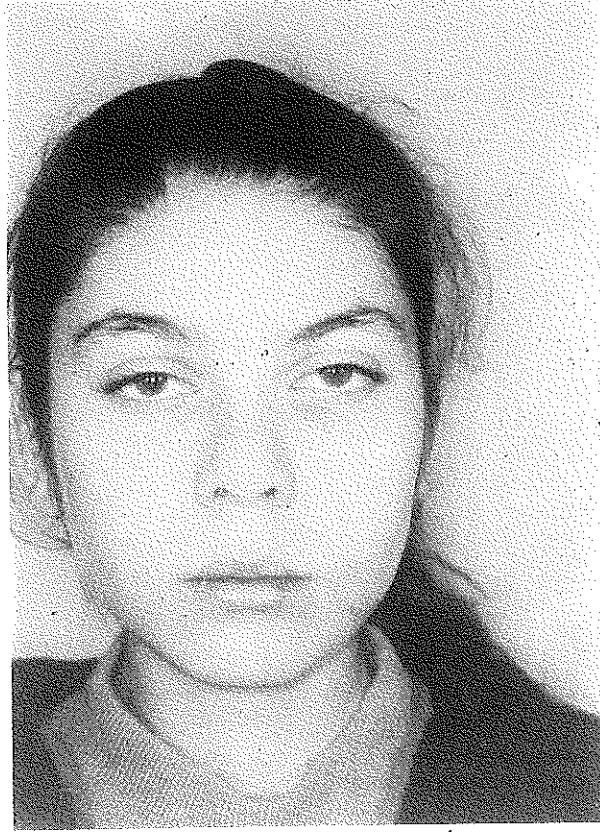### TARTIŞMA

Hastalığın başlangıcı sinsidir. Yüz, kafa kemiklerinde sık görülür ve belirli bir asimetri ile sonuçlanmaktadır (13). Hastamızda fibröz displazi ağrısız ve sinsili bir büyüme göstermiş ve son 6 ay içinde belirgin bir hal almıştır.

*Resim 1 Hastada orbital tabanına kadar yayılan deformite*



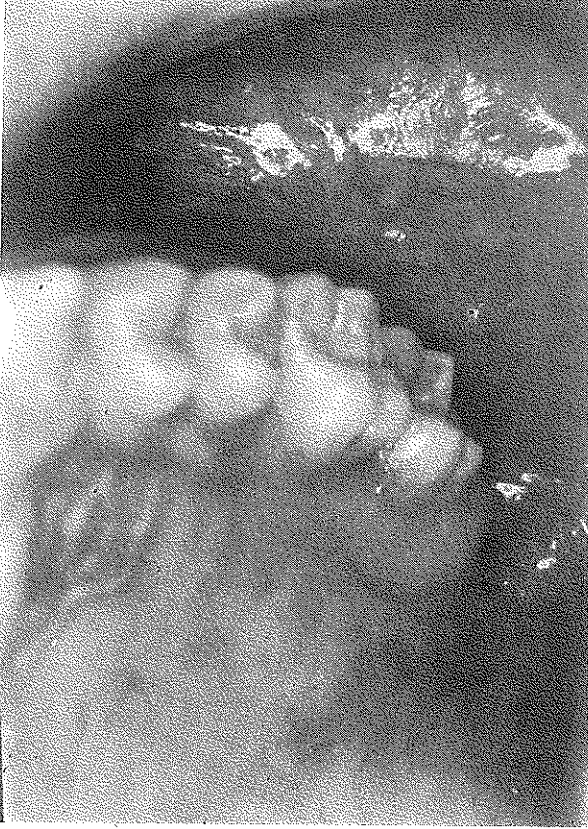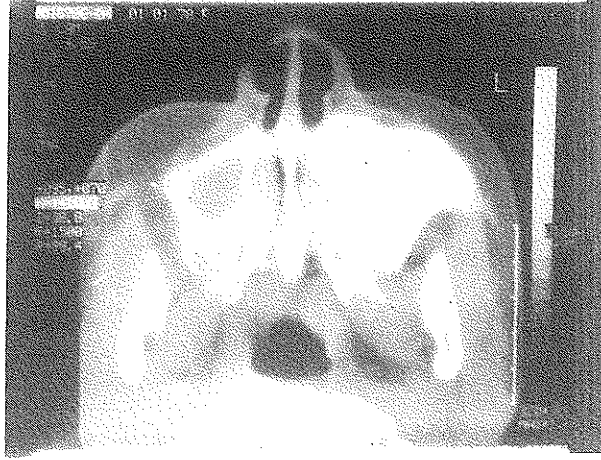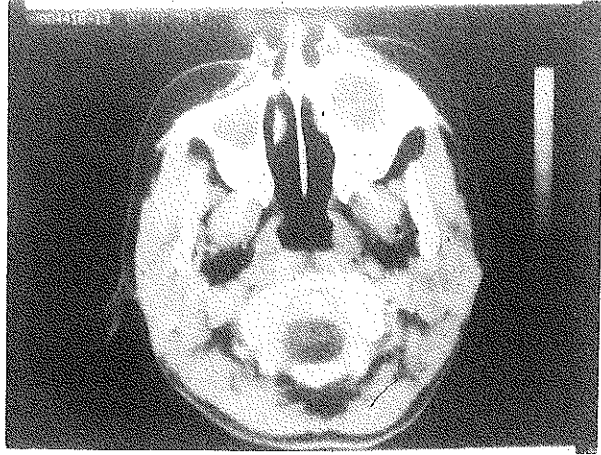
*Resim 2 : Hastada orbita tabanına kadar yayılan deformite*



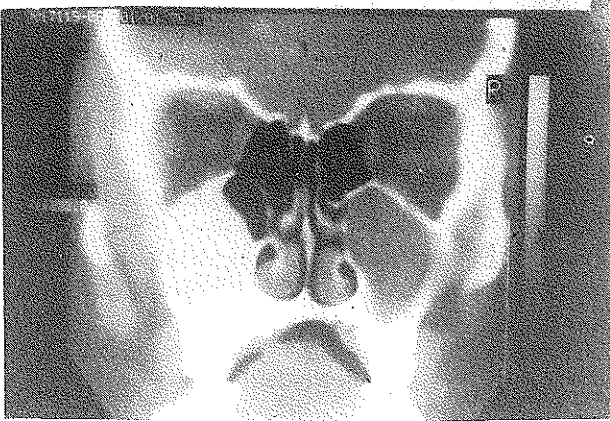
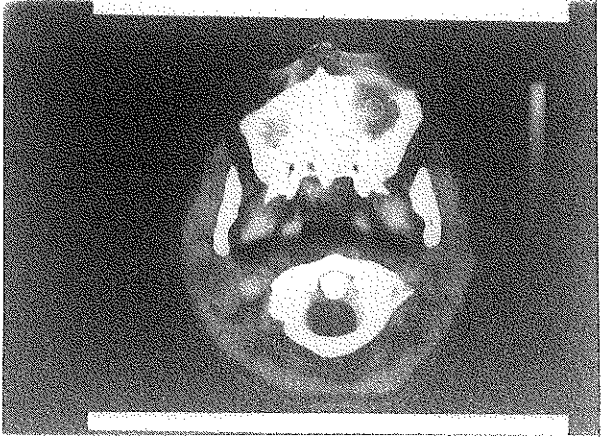Çene lezyonları daha çok maksillada yaygındır, bazen maksiller antruma kadar genişleyip tek taraflı şişlik olarak ortaya çıkar. Özellikle çocuklarda maksillanın tutulması malokluzyon ve deformitelere neden olur (14,16). Bizim olgumuzda lezyon orbita tabanına kadar yayılmıştı ve tek taraflı şişlik ile deformite vardı (Resim 1,2). Radyolojik olarak incelendiğinde görülen alanların dental kaynaklı kistler, kondanse osteitis, osteitis fibroza kistika, paget hastalığı, ameloblastoma ve iyi differansiye olmuş osteosarkomdan ayırd edilebilmesi güçtür (3,6,12,17).

Bu nedenle fibröz displazi tanısının konmasında kompüterize panoramik radyografi yoğunluk değişmelerini, büyümeyi izlemek açısından ve gerekli tedavi prosedürünü saptamak için kullanılan etkin tanı metodlarından biridir (8).

Fonksiyonel olarak önemli vakaların özellikle kafatası ve orbita bölgelerinde fibröz displazi istilası ve büyüklüğü hakkında tam bir rapor için kompüterize tomografi (CT) kemik ve yumuşak doku yapılarını aynı anda gösteren en etkin tanı yöntemidir (5). Bizim

**Resim 3 : Yumuşak dokudaki kütle****Resim 5 : Bilgisayarlı tomografi ile küllenin tespiti****Resim 6 : Cerrahi rezeksiyon sonrası bilgisayarlı tomografi ile küllenin görünümü**

olgumuzda lezyonun orbita sınırına kadar ilerlediđini CT ile tespit ettik. Fibröz displazinin tedavisi cerrahi prosedüre dayanır (Resim 4-5). Cerrahi kazıma işlemleri ve erken müdahale gerektiren yerler, doku aktivitesinin çok arttığı bölgeleri içine alır (6,7). Kreutziger'e göre mandibulada meydana gelen lezyonların tedavi ile kontrol altına alınmadığı durumlarda tablo dev fibröz displaziye dönüşür (9).

**Resim 4. Bilgisayarlı tomografi ile küllenin tespiti****Resim 7. Cerrahi Rezeksiyon sonrası bilgisayarlı tomografi ile külleninn görünümü**

Çocuklarda etkilenen bölgelerin büyüme ve gelişmesini etkilediği için diagnostik işlemler dışında, medikal tedavi kontendike olup tutulan kısımlara cerrahi rezeksiyon ve düzenli takip (follow-up) uygulanmalıdır (2,4,13,16). Hastamızda fibröz displazinin sınırları CT ile tespit edilip cerrahi rezeksiyon uygulanmış ve 1 sene kontrol altında tutulmuştur (Resim 6-7).

## SONUÇ

Yazımızda sözü edilen hasta sol maksiller bölgedeki şişlik nedeniyle kliniğimize müracaat etmiştir. Fibröz displazi teşhisi biopsi ve CT ile doğrulandıktan sonra bölgeye cerrahi rezeksiyon uygulanmış ve bir sene kontrol altında tutulmuştur.

## KAYNAKLAR

1. Awange D: Fibrous dysplasia of the jaws. A review of literature. *East Afr Med J* 1992; **69**: 205-9.
2. Barbore P, Re F, Cabiddu M, Gassina G: A rare case of fibrous dysplasia in an elderly patient. The surgical intervention and prosthetic rehabilitation. *Minerva Stomatol* 1992; **41** : 51-5.
3. Bhaskar N S: Synopsis of oral pathology. The C V Mosby Comp. 1973: 323-5.
4. Blanchard P, Henry J F, Breton P, Freidelm M: Fibrous dysplasia of the jaws. Therapeutic approach apropos of 12 cases. *Rev Sto Chir-Maxillofac* 1990; **91** 362-7.
5. Bachorer R, Gehrke G, Sudhoff R, Schwenger N: Radiological findings in therapy planning and follow-up control of fibrous dysplasia *Dtsch Stomatol* 1991; **41**: 222-5.
6. Burkett W L: Oral Medicine Sixth Ed Philled j P Lippincott Comp. 1971: 351-4.
7. Chindia M L: Fibrous dysplasia of the jaws: A case report. *East Afr Med J* 1991; **68** : 312-8.
8. Kashima I, Tajima K, Nishimura K, Yamane R, Saraya M: Diagnostic imaging of diseases affecting the mandible with the use of computed panoramic radiography. OS, OM, OP: 1990 : **70** : 110-6.
9. Kreutziger K L, Giant fibrous dysplasia of the mandible surgical management. *Laryngoscope*: 1989; **99**: 618-631.
10. Özbayrak T: Diş Hekimliği Cerrahisi Renk İş Ofset 1990: 253-4.
11. Regezi A J, Sciubba J J: Oral Pathology Clinical-Pathologic correlation. Ed W B Saunders Comp. 1989: 372-4.
12. Scopp W I: A clinical apporach with basic sciens correlation. *Oral Med 2nd* Ed St Louis 1973: 300-1.
13. Shafer G W, Hine K M, Levy M B: A textbook of oral pathology. *Ed W B Saunders Comp* Phildel. 1969: 577-84.
14. Shlar G: Oral Cancer. W B Saunders Comp Phildel 1984: 246-7.
15. Sloopwet P J Muller: fibro - osseus jaw lesions. A histological invetigation on 30 cases. *J Craniomaxillofac Surg* 1990: 18 210-4.
16. Sonis T S, Fazio C R Fang L Principles and practice of oral medicine. W B Saunders comp Phildel 1984: 567-9
17. Yamashiro M Komori A: Oskeosarcoma mimicking fibrous dysplasia of the jaw. *Int J Oral Maxillofac Surg* 1987; **16**: 112-5.

### Yazışma adresi

Dr. Hakkı Tanyeri  
İ Ü Diş Hekimliği Fakültesi  
Ağız Hastalıkları Bilim Dalı  
34390 Çapa - İstanbul