

PEDODONTİ'DE Nd:YAG LAZER KULLANIMININ İNCELENMESİ (OLGU BİLDİRİMİ)

Koray Gençay*

Yayın kuruluna teslim tarihi: 19.10.1993

Yayına kabul tarihi: 8.04.1994

ÖZET

Bu çalışmada, Nd:YAG lazer çocukların gömük dişlerinin üzerindeki yumuşak dokuların kaldırılmasında ve sürememiş dişlerin ensizyonunda kullanılmıştır. Lokal anestezi gerekmeden, ağrısız ve kansız bir ortamda işlemlerin kısa bir sürede bitirebildiği, çocukların lazeri kolaylıkla kabul ettiği ve operasyon sonrasında ise ödem ve ağrının oluşmadığı gözlenmiştir.

Bu nedenlerle, Nd:YAG lazerin çocukların ağız içi yumuşak doku uygulamalarında başarı ile uygulanabileceği sonucuna varılmıştır.

Anahtar sözcükler: Nd: YAG lazer, pedodonti.

ANALYSIS OF USING Nd:YAG LASER IN PEDODONTICS (Case Report)

ABSTRACT

In this study, Nd:YAG laser is used for cutting or removing the soft tissues over the impacted or unerupted teeth of children. It is observed that the procedures have been completed in a short period without pain and blood. Also, local anesthesia was unnecessary. It is also observed that the children have accepted the laser readily. Edema and pain is not formed in post operative period. There fore it is concluded that Nd:YAG laser can be used successfully for oral soft tissue surgery in children.

Key words: Nd:YAG laser, pedodontics.

GİRİŞ

Lazer teknolojisi ve araştırmalarındaki son gelişmeler dişhekimliği çalışmalarına yeni bir boyut kazandırmıştır. Lazerin tıp alanında olduğu gibi dişhekimliğinde de en çok yumuşak doku cerrahisinde ve yara iyileşmesinde kullanıldığı görülmektedir (8, 10, 11, 13, 14).

Lazer 'Light Amplification by Stimulated Emission of Radiation' kelimelerinin kısaltılmışıdır. Uyarılmış radyasyon yayılımının ışık artırımı olarak tercüme edilebilir. İlk lazer ışını 1960 yılında Maiman tarafından bir yakut çubukla elde edilmiştir (9). 1961 yılında ise Javan ve arkadaşları gaz ile çalışan ilk lazer cihazını tanımlamışlardır (7).

Lazer ışınları katı, sıvı ya da gazdan oluşan bir lazer kavitesinin dış bir güç tarafından uyarılıp yükseltilmesi ile meydana gelmektedir (11, 14).

Tüp şeklindeki bu kavitenin bir ucunda tamamıyla yansıtıcı bir ayna, diğer ucunda ise kısmi geçirgen bir ayna bulunmaktadır. Kavite içinde oluşan ışık birimleri yansıtıcı aynaya hızla çarparak yeni ışık dal-

gaları oluşturmaktadır. Yeterli ışık düzeyine erişildikten sonra ise kavite içinde toplanan ışınlar geçirgen ayna arasından dışarıya yönlendirilmektedir (11, 14).

Lazer ışınının dalga boyları eşik yükseklik ve uzunluktadır. Işın dalgaları birbirine uyumlu ışın demetleri halindedir. Işın demetleri dağılmadan paralel olarak seyretmektedir (8, 11, 14). Lazer ışını dışbükey bir mercekle odaklaştırılabilir (14). Işınlar odak noktasına yoğunlaşmakta ve güçlenmektedir. Lazerlerin odak noktasının şiddeti ve genişliği değiştirilerek dokuda değişik etkiler meydana getirebilmektedir. Lazer cihazlarında ışınlar ya devamlı ya da aralıklı olarak oluşturularak dokuya uygulanabilmektedir (3, 8, 11, 14).

Lazerler lazer kavitesinde kullanılan maddeye göre adlandırılmaktadır. Dişhekimliği araştırmalarında CO₂, Neodymium:YAG, argon, Erbium:YAG, Helium-neon, Holmium:YAG ve excimer lazerlerin kullanıldığı bildirilmektedir (1, 8, 10, 11, 13, 16).

Nd:YAG Lazer: (Neodymium:Yttrium-aluminium-garnet)

* Dr. İ Ü Diş Hek Fak Pedodonti Anabilim Dalı.

Nd:YAG lazer 1964 yılında Geusic tarafından geliştirilmiştir (6). Lazer kavitesinde neodymium ile karıştırılan itriyum-alüminyum-grena kristali bulunmaktadır. Işın dalga boyu 1.06 mikrondur. 3,5 watt'da çalıştırılan ve aralıklı olarak ışın oluşturulan Nd:YAG lazerlerde koagülasyon derinliği ağız içi yumuşak dokuda 150 mikrondur. Ayrıca, Nd:YAG lazer ışının ağız içi yumuşak dokuda penetrasyon derinliği uygulama farklılıklarına bağlı olarak 0.5-4 mm arası değişmektedir. Nd:YAG lazer de CO₂ lazerde olduğu gibi görülmeyen bir ışık oluşturduğundan, belirleyici ajan olarak kırmızı renkli helium-neon kullanılmaktadır. Nd:YAG lazerin koyu renkli dokulara karşı bir afinitesi mevcuttur. Melanin ve hemoglobin tarafından iyi absorbe edilir (8, 11, 14, 21).

Dental Nd:YAG lazerlerdeki fiber optik sistemi ağız kavitesinin her bölgesinde rahatlıkla çalışabilme olanağı oluşturmaktadır. Bazı Nd:YAG lazerlerin fiber optik uçları safir kaplı ya da su ve hava soğutmalıdır (8, 14). Dişhekimliğinde genellikle aralıklı olarak oluşturulan lazer ışını kullanılmaktadır (8, 21). Lazer ışının yumuşak doku içindeki dağılımının azaltılması için dokuya değiştirilerek çalışılması önerilmektedir (3, 14).

Dişhekimliğinde Nd:YAG lazerler en çok ağız içi yumuşak dokulara uygulanmaktadır. Ensizyonlarda, frenektomide, koagülasyonda, gingivektomide, gingivoplastide, vestibuloplastide, küretajlarda, granülasyon dokusunun kaldırılmasında, biopsi ve tümör alınmasında, preprotetik cerrahide, kuron boyu uzatılmasında, aftların ve herpetik lezyonların tedavisinde kullanıldığı belirtilmektedir (1, 5, 10, 11, 14, 15).

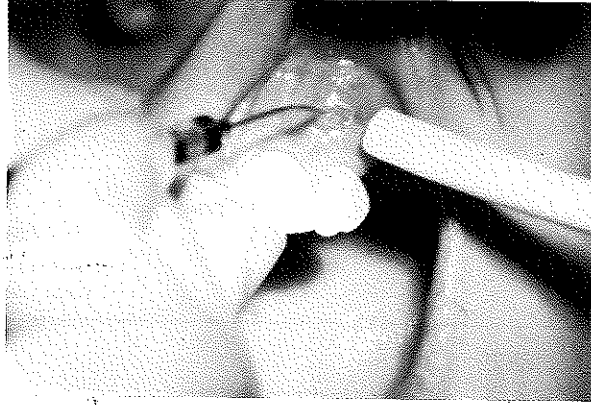
KLİNİK UYGULAMALAR*:

Olgu 1, Olgu 2, Olgu 3 :

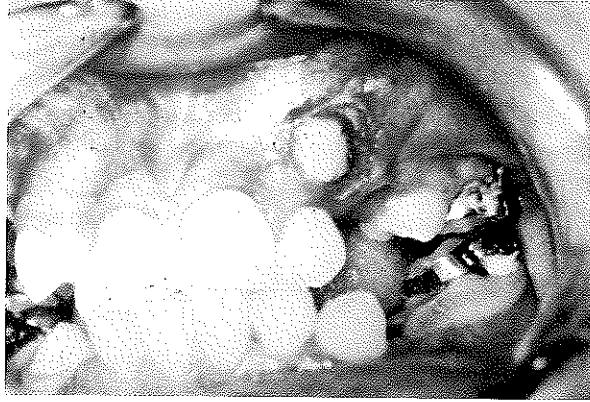
Bu olgularda Nd:YAG lazer** ortodontik tedavi görecek çocukların gömük dişlerinin üzerindeki yumuşak dokunun kaldırılmasında kullanılmıştır. Nd:YAG lazer saniyede 20-30 atım yapacak şekilde 1.75-3.0 watt arasına ayarlanmıştır. Çocuklara sadece topikal anestezi uygulanmıştır. Fiber optik iletilici uç dokuya hafif dokundurularak kullanılmıştır. Her seferinde bir tabaka doku buharlaştırılarak operasyon sürdürülmüştür. Operasyon süresince aspiratörden yararlanılmıştır.

Sol üst köpek dişinin vestibulde gömük olduğu saptanan 11 yaşındaki bir erkek çocukta (Olgu 1) gömük dişin üzerindeki doku kaldırılmıştır (Şekil 1, 2).

Şekil 1: Olgu 1'de Nd:YAG lazerin uygulanması

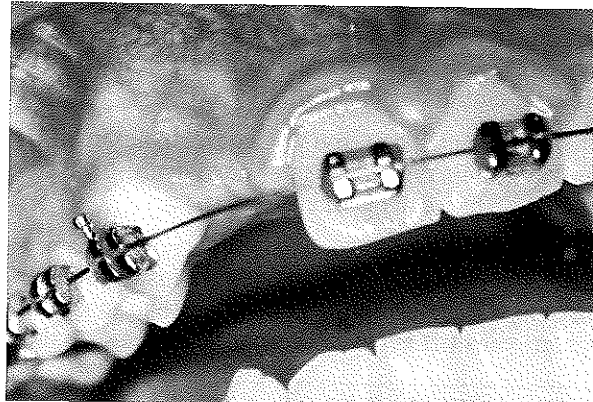


Şekil 2: Olgu 1'de gömük sol üst köpek dişinin üzerindeki dokunun Nd:YAG lazer ile kaldırılması.



Sağ üst yan kesici dişin gömük olduğu gözlenen 13 yaşındaki bir kız çocuğunda (Olgu 2), gömük dişin üzerindeki yumuşak doku tabaka tabaka kaldırılarak dişin üzeri açılmış ve diş braketlenerek, aynı seansda elastik iplik ile arka bağlanmıştır (Şekil 3, 4, 5).

Şekil 3: Sağ üst yan kesici dişin gömük olduğu olgu 2.

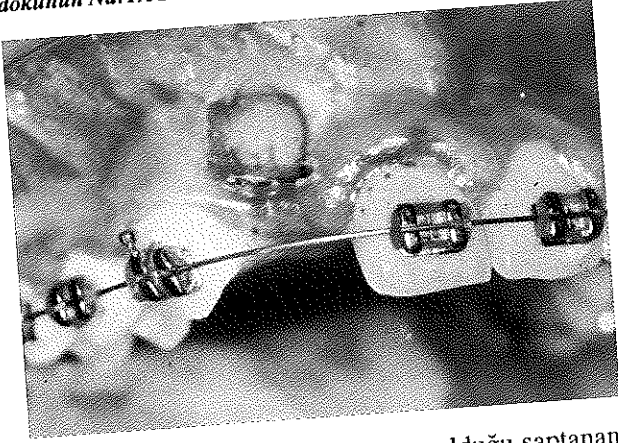


* DENTA-MED Diş Hastanesi

** American Dental Laser dLase 300, Sunrise Technologies, Inc. California, USA

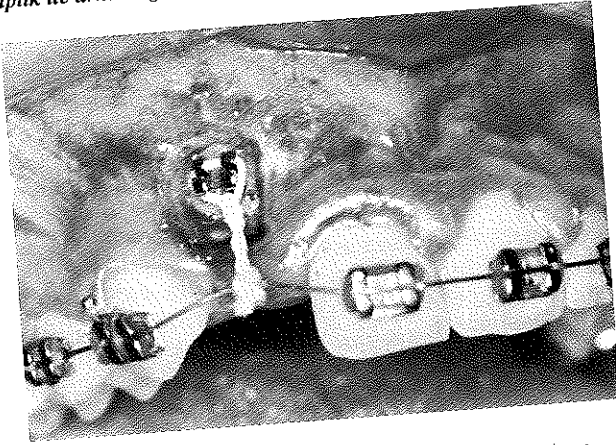
Pedodontide Nd: YAG Laser Kullanımının İncelenmesi Olgu Bildirimi

Şekil 4: Olgu 2'de gömük sağ üst yan kesici dişin üzerindeki dokunun Nd:YAG lazer ile tabaka tabaka kaldırılması.

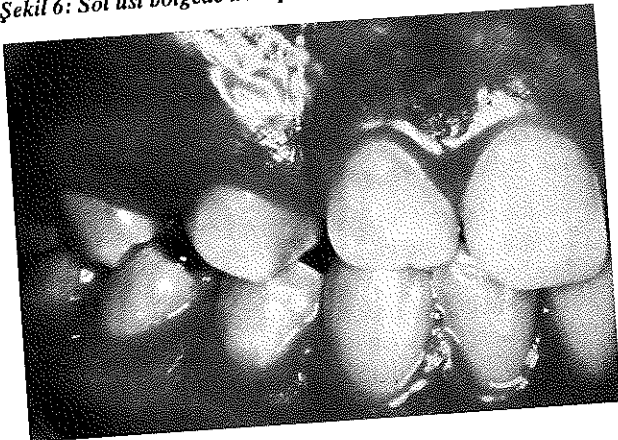


Sağ üst bölgede transpozisyon olduğu saptanan 13 yaşındaki bir kız çocuğunda (Olgu 3), vestibülde gömük olan köpek dişinin üzerindeki yumuşak doku buharlaştırılarak kaldırılmıştır (Şekil 6, 7, 8).

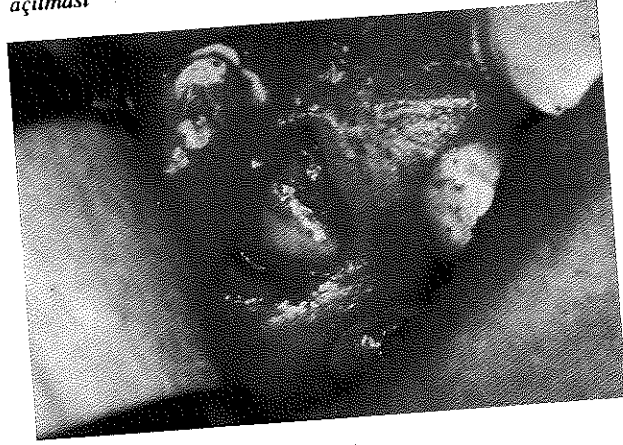
Şekil 5: Olgu 2'de gömük dişin üzeri braketlenerek elastik iplik ile arka bağlanması.



Şekil 6: Sol üst bölgede transpozisyonun görüldüğü olgu 3.



Şekil 7: Olgu 3'de gömük kaninin üzerinin Nd:YAG lazer ile açılması



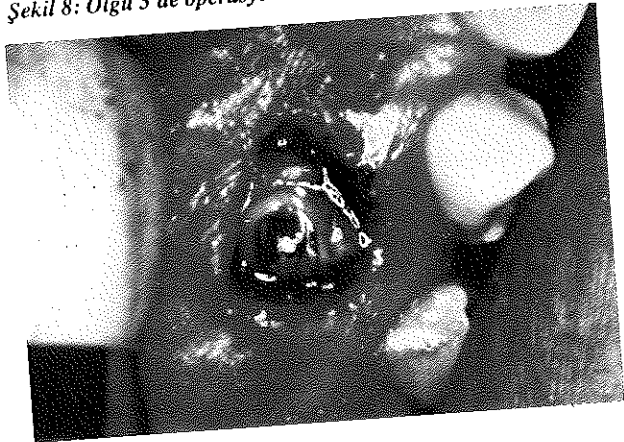
Olgu 4, olgu 5:

Nd: YAG lazer bu olgularda ensizyon amacı ile kullanılmıştır. Nd: YAG lazer saniyede 20-30 atım yapacak şekilde 2.0-2.5 watt arasına ayarlanmıştır.

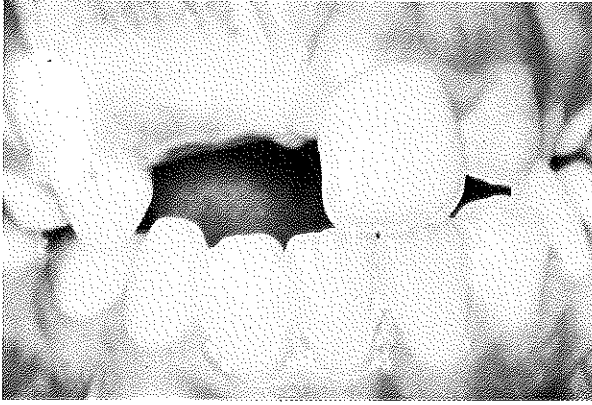
Sol üst orta ve yan sürekli kesici dişi sürememiş bulunan 9 yaşındaki bir kız çocuğunda (Olgu 4), 2 watt'da çalışan Nd:YAG lazer ile ensizyon yapılmıştır (Şekil 9, 10).

Sol üst orta kesici dişi sürememiş bulunan 8 yaşındaki bir kız çocuğunda (Olgu 5), lazer 2.5 watta ayarlanmış ve ensizyon uygulanmıştır (Şekil 11, 12).

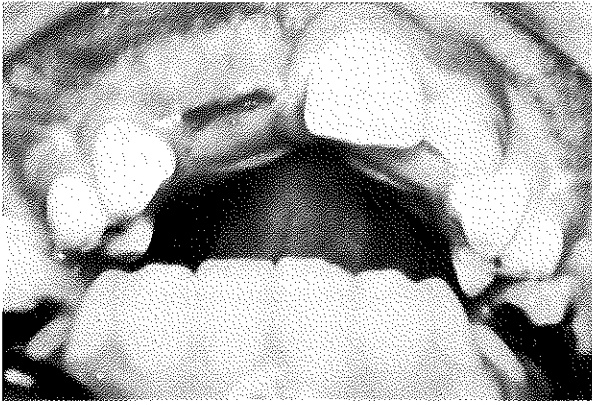
Şekil 8: Olgu 3'de operasyon sonrası.



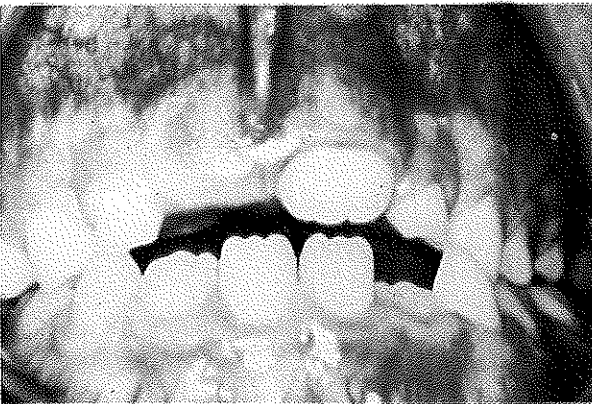
Şekil 9: Sol üst orta ve yan sürekli kesici dişin süremediği olgu 4.



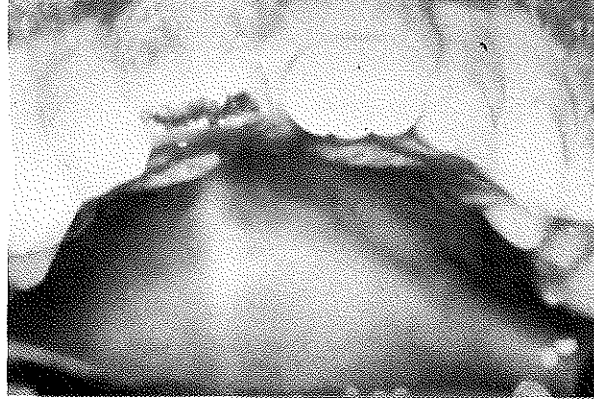
Şekil 10: Olgu 4'de Nd:YAG Lazer ile ensizyonun yapılması.



Şekil 11: Sol üst orta kesici dişi süremediği olgu 5.



Şekil 12: Olgu 5'de Nd:YAG lazer ile ensizyon uygulanması.



TARTIŞMA

Lazerlerin yumuşak dokularda geleneksel cerrahi aletlerinin ya da elektro cerrahinin yerine kullanılmasının oluşturduğu avantajlar nedeniyle dişhekimliğinde özellikle ağız cerrahisi ve periodontolojide uygulanımı giderek yaygınlaşmaktadır (1, 5, 11, 15). Lazer ile açılan ensizyonların elektro cerrahi ile yapılan ensizyonlardan daha hızlı sürede iyileştiği bildirilmektedir (11, 14).

Lazer ile kılcal damarlar yapıştığından, ameliyat bölgesinde çok az ya da hiç kanama olmadığından görüş alanı artmakta ve bu nedenle işlemler kuru bir ortamda daha kısa bir sürede bitirilebilmektedir (11, 14). Kanama bozukluğu görülen hastalarda ve hemangio- na olgularında başarı ile kullanılabilir (11, 14).

Lazer ile yapılan ameliyatlarda genellikle dikiş gerekmemektedir (11, 14). Lazerin komşu dokularda oluşturduğu travma ve zarar son derece sınırlıdır (3, 11). Kılcal kan damarları, lenf damarları ve sinirler lazer ile yapıştırıldığından ameliyat sonrası ödem ve ağrı çok azdır (11, 14). Dokunun kesilmesi, buharlaştırılması, pıhtılaştırılması gibi işlemlere göre ayarlanabildiğinden, geleneksel cerrahi aletlerine göre daha fonksiyoneldir (8, 11).

Ayrıca, lazerlerin hasta tarafından daha kolaylıkla kabul edildiği görülmektedir (11, 19). Ameliyat işlemlerinden korkan hastalarda kolaylıkla uygulanabilmektedir. Bu nedenle, özellikle çocuk dişhekimliğinde kullanılması giderek artacaktır.

Lazerin tüm bu avantajlarının yanında sistemin çok pahalı, büyük ve ağır olması kullanım oranını sınırlandırmaktadır (11). Ancak bugün lazer teknolojisi cihazların ucuzlatılması ve küçültülmesi üzerinde çalışılmaktadır (14, 17). Bu nedenle, dişhekimliğinde lazer kullanımı ileriki yıllarda daha yaygınlaşacaktır.

Dişhekimleri tarafından dünyada en fazla kullanılan lazerin Nd:YAG lazer olduğu bildirilmektedir (11). Nd: YAG lazerden sonra ise en fazla CO₂ ve argon lazerlerin kullanıldığı belirtilmektedir (1, 8, 11).

Diş hekimliğinde kullanılan CO₂, Nd: YAG, argon, Er: YAG, Ho: YAG lazerleri dokuda ısı oluşturarak etki etmektedirler (3, 8, 21). Er: YAG lazerlerde ısının oluşturduğu yan etkilerin çok sınırlı olduğu ileri sürülmektedir (11, 23). Excimer lazerler ise dokuda ısı oluşturmadan moleküller arası bağları bozarak etki etmektedir (16). Diş hekimliğinde cerrahi uygulamalar dışında yara iyileşmesinde ve TME rahatsızlıklarının giderilmesinde kullanılan ve "soft lazer" olarak tanımlanan Helium-neon lazerler mevcuttur (11, 14). Bu lazerler dokuda kan dolaşımını ve hücre fonksiyonlarını hızlandırarak iyileşmeyi arttırmakta, enflamasyonu, ödem ve ağrıyı azaltmaktadır.

Nd: YAG lazer FDA tarafından sadece yumuşak doku üzerinde kullanımı onaylanmıştır (11). Ancak, araştırmacılar 1987 yılından beri Nd: YAG lazerin sert dokularda kullanımını değerlendirmektedirler. Dişlerde çürüklerin kaldırılmasında, dentin hassasiyetinin tedavisinde, mine ve dentin yüzeyinin pürüzlendirilmesinde, mine yüzeyinin remineralizasyonunda, pulpa extirpasyonunda, kök kanalı ucunda sızıntıya

dirençli bir tıkaç oluşumunda ve ayrıca laboratuarda alet sterilizasyonunda kullanılmaktadır (2, 4, 12, 20, 22, 23, 24, 25). Argon lazerler ise Nd: YAG ve CO₂ lazerlerinden ayrıca farklı olarak görünen mavi renkli ışığı ile kompozit reçinelerin polimerizasyonunda ve arayüz çürüklerinin saptanmasında uygulanabilmektedir (11, 18).

Lazer tedavisinde lazerlerin dalga uzunlukları, şiddetleri, dalga şekilleri (devamlı, aralıklı), uygulama süresi, doku özellikleri gibi faktörler değişik sonuçlar oluşturmaktadır (3, 8). Değişik lazerler aynı doku değişik etkiler meydana getirebildiği gibi, aynı lazer değişik dokularda farklı etkiler oluşturabilmektedir (3). Bu nedenle, değişken faktörlerin iyi kontrol edildiği bilimsel çalışmalara gereksinim vardır. Bu çalışmada ise, Nd: YAG lazer çocukların gömük dişlerinin üzerindeki yumuşak dokuların kaldırılmasında ve sürmemiş dişlerin ensizyonunda kullanıldı. Lokal anestezi gerekmeden ağrısız ve kansız bir ortamda işlemlerin kısa bir sürede bitirebildiği ve çocukların laseri kolaylıkla kabul ettiği gözlemlendi. Ayrıca operasyon sonrasında ödem ve ağrının oluşmadığı görüldü. Bu nedenle, Nd:YAG lazerin çocukların ağız içi yumuşak doku uygulamalarında başarı ile kullanılacağı sonucuna varıldı.

KAYNAKLAR

1. Abt E, Widgor HA, Lobraico R, Carlson B, Harris D, Pycrz R. Removal of benign oral masses using the Co₂ laser. *J Am Dent Assoc* 1987; **115**: 729-31.
2. Bahcall J, Howard P, Miserendino L, Walia H. Preliminary investigation of the histological effects of laser endodontic treatment of the periradicular tissues in dogs. *J Endod* 1992; **18**: 47-51.
3. Dederich DN. Laser/Tissue Interaction. *J Am Dent Assoc* 1993; **124**: 57-61.
4. Dederich DN, Zakariasen TJ. Scanning electron microscopic analysis of canal wall dentin following neodymium: yttrium-aluminum-garnet laser irradiation. *J Endod* 1984; **10**: 428-31.
5. Frame JW.: Removal of oral soft tissue pathology with the CO₂ laser. *J Oral Maxillofac Surg*. 1985; **43**: 850-5.
6. Geusic JE, Marcos HW. VanUitert L. Laser oscillations in Nd-doped yttrium aluminum, yttrium gallium, and gadolinium garnets. *Appl Phys Lett* 1964; **4**: 182.
7. Javan A, Bennett Wr, Herriott DR. Population inversion and continuous optical maser oscillation in a gas discharge containing a HeNe mixture. *Physiol Rev* 1961; **6**: 106-10.
8. Kutsch VK.: Lasers in dentistry comparing wave-lengths. *J Am Dent Assoc* 1993; **124**: 49-54.
9. Maiman TH.: Stimulated optical radiation in ruby. *Nature* 1960; **187**: 493.
10. Midda M, Renton-Harper P. Lasers in dentistry. *Br Dent J* 1991; **170**: 343-6.
11. Miller M, Truhe T.: Lasers in dentistry: an over view. *J Am Dent Assoc* 1993; **124**: 32-35.
12. Morlock BJ, Pippen DJ, Cobb CM, Killoy WJ, Rapley JW. The effect of Nd:YAG laser exposure on root surfaces when used as an adjust to root planing: as in vitro study. *J Periodontol* 1992; **63**: 637-41.
13. Myers TD.: Lasers in dentistry. *J Am Dent Assoc* 1991; **122**: 47-50.
14. Pick RM.: Using lasers in clinical dental practice. *J Am Dent Assoc* 1993; **124**: 37-47.
15. Pick RM, Pecaro BC, Silberman CJ.: The laser gingivectomy. The use of the CO₂ laser for the removal of phenytoin hyperplasia. *J Periodontol* 1985; **56**: 492-6.
16. Pini R, Salimbeni R, Vannini M, Barone R.: Laser den-

tistry: A new application of excimer laser in root canal therapy. *Lasers Surg Med* 1989; 9: 352-7.

17. Powell GL.: Lasers in the limelight: what will the future bring. *J Am Dent Assoc* 1992; 123: 71-4.

18. Powell GL, Kelsey WP, Blankenau RJ, Barkmeier WW.: The use of an argon laser for polymerization of composite resin. *J Esthetic Dent* 1989; 1: 34-7.

19. Smith TA, Thompson JA, Lee WE.: Patient response to dental laser treatment; a preliminary report. *CDA J* 1991; 19: 37-41.

20. White JM, Goodis HE, Asbill SR, Watanable LG.: Orthodontic bracket bond strength to Nd:YAG laser etched enamel (Abstract no:252). *J Dent Res* 1991; 70: 297.

21. White JM, Goodis HE, Rose CL.: Use of the pulsed Nd:YAG laser for intraoral soft tissue surgery. *Lasers Surg Med* 1991; 11: 455-61.

22. White JM, Goodis HE, Rose CM, Khosrovi PM. Shear bond strength of Nd:YAG laser treated dentine (Abstract no:48) *J Dent Res*, 1991; 70: 397.

23. Wigdor H, Abt E, Ashrafi S, Walsch JT.: The effect of lasers on dental hard tissues. *J Am Dent Assoc* 1993; 124: 65-70.

24. Yamamoto H, Ooya K.: Potential of yttrium-aluminum-garnet laser in carries prevention. *J Oral Pathol* 1974; 3: 7-15.

24. Zakariasen KI, Dederich DN, McMurray M, Pattersan K, Tulip J.: Apical leakage associated with lased and unlased apical plugs. *J Dent Res* 1986; 65: 253-7.

Yazışma adresi

Dr. Koray Gençay
İ. Ü. Dişhekimliği Fakültesi
Pedodonti Anabilim Dalı
34390 Çapa - İstanbul