

"COMPOUND" VE "COMPLEX" ODONTOMALAR 28 OLGU ANALİZİ

Necla Timoçin*, A. Bülent Katiboğlu**, Hasan Kılıç***

Yayın kurulana teslim tarihi: 28. 6. 1993

ÖZET

Bu makalede, 1990-1993 yılları arasında, İ.Ü. Diş Hekimliği Fakültesi, Ağız Diş Çene Hastalıkları ve Cerrahisi Anabilim Dalı'na başvurarak teşhis ve tedavileri yapılan, compound ve complex odontomalar, yaş, cinsiyet, anatomik lokalizasyon ve semptomları açısından analiz edilmiş ve bulguların literatür bulgularıyla uygunluğu değerlendirilmiştir.

Anahtar sözcükler: Odontoma, odontojenik tümör

COMPOUND AND COMPLEX ODONTOMAS: REVIEW OF 28 CASES

ABSTRACT

Records of 28 cases last three years compound and complex odontomas were retrieved from the files of the department of Oral Surgery, Istanbul University Faculty of Dentistry and analyzed for comparison of incidence, patient age, sex, anatomic location and clinical symptoms.

Key words: Odontoma, odontogenic tumor.

GİRİŞ

Birçok araştırmacının da belirttiği gibi odontomalar, çenelerin sık karşılaşılan iyi huylu odontojenik tümörleridir (3,4,5,10,11). Odontomaların sınıflaması ilk kez 1969 yılında Broca tarafından yapılmış, bunu birçok sınıflama takip etmiş ve son olarak Dünya Sağlık Örgütü'nün (WHO) odontojenik tümörler sınıflamasında bu tümör, complex ve compound odontoma olarak ikiye ayrılarak incelenmiştir (7,11). Bu sınıflamaya göre, odontogenesis sırasında mine, dentin, pulpa ve sement dokularının, organize olmadan biraraya gelerek dişe benzemeyen düzensiz bir model oluşturmasıyla complex odontomalar, organize olarak diş benzeri birçok düzenli model oluşturmalarıyla da compound odontomalar meydana gelmektedir (1,2,3,4,5,6,7,8,9,11).

Literatürde odontoma ile ilgili bilgiye sık rastlanmasına karşın bunların çok azı hastanın yaşı, cinsi ve tümörün lokalizasyonu ve semptomları açısından istatistiksel araştırma niteliğindedir. Çalışmamızın amacı, 1990-1993 yılları arasında, İstanbul Üniversitesi Diş Hekimliği Fakültesi, Ağız Diş Çene Hastalıkları ve Cerrahisi Anabilim Dalına başvuran hastalarda, teşhis ve tedavisi yapılan odontomaları, sözü geçen veriler açısından analiz edip, geçmişteki benzer

araştırmalarla da karşılaştırmasını yaparak daha sonra yapılacak araştırmalara ışık tutmaktır.

GEREÇ VE YÖNTEM

1990-1993 yılları arasında, İstanbul Üniversitesi Diş Hekimliği Fakültesi, Ağız Diş Çene Hastalıkları ve Cerrahisi Anabilim Dalı kliniğinde teşhis ve tedavisi yapılan 28 odontoma olgusu çalışma ekibimiz tarafından değerlendirildi. Operasyon raporları, röntgen filmleri ve patoloji raporlarından, hastaların yaş ve cinsiyeti, lezyonların tipi, lokalizasyonları ve semptomları belirlendi. Olguların histolojik ayrımı WHO sınıflamasına göre yapıldı. Tanı için gerekli olan kriterler kaydedilerek patogeneze, gömülü dişler ve enfeksiyonlar açısından değerlendirildi.

BULGULAR

Araştırmamız sonucunda tümörün dağılımı aşağıdaki özelliklere göre belirlendi:

Yaş ve cinsiyet:

Son 3 yıllık taramada, odontoma tanısı konan 28 hastanın 19'u kadın (% 67.8), 9'u ise erkekti (% 32.2).

* Prof. Dr. İ.Ü. Diş Hek. Fak. Ağız Diş Çene Hastalıkları ve Cerrahisi Anabilim Dalı

** Arş. Gör. İ.Ü. Dr. Diş Hek. Fak. Ağız Diş Çene Hast. ve Cerrahisi Anabilim Dalı

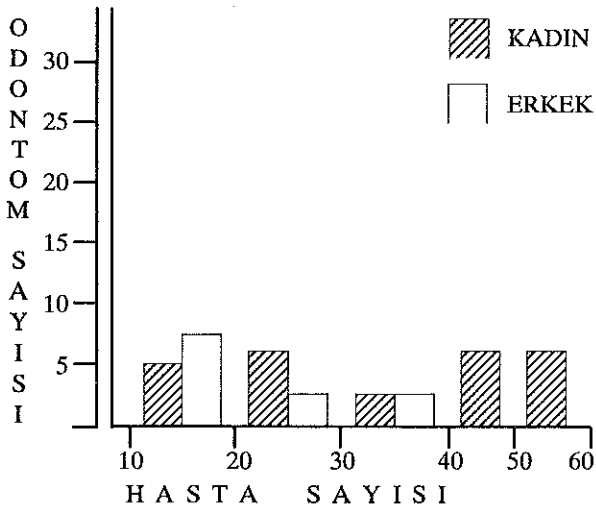
*** Dok. Öğr. İ.Ü. Diş Hek. Fak. Ağız Diş Çene Hast. ve Cerrahisi Anabilim Dalı

10-40 yaşları arasında tanı konan odontoma hastalarının, 10'u kadın, 9'u ise erkekti (toplam 19 hasta % 67.8). Buna karşın odontoma tanısı konan diğer hastalar 40-60 yaşları arasında idi ve hepsi kadındı (9 hasta % 32.2).

Olguların yaş ve cinsiyet dağılımı Tablo 1 ve di-
agramda görülmektedir.

Tablo 1. Olguların yaş ve cinsiyet dağılımı

Hasta Yaşı	Kadın	Erkek	Toplam	%
10 - 20	5	6	11	39.2
20 - 30	4	2	6	21.4
30 - 40	1	1	2	7.1
40 - 50	5	-	5	17.8
50 - 60	4	-	4	14.2



Cinsiyet, histopatoloji ve lokalizasyon:

Tanı konan odontomaların 17'si compound (% 60.7), 11'i ise complex (% 39.3) odontoma idi. Compound ve complex odontomaların cinsiyet ve çenele-
re göre dağılımı Tablo 2'de verilmiştir.

Tablo 2. Odontomaların cinsiyet ve çenelere göre dağılımı

Odontoma Türü	Cinsiyet	Hasta		Alt Çene		Üst Çene	
		Sayısı	%	Sayısı	%	Sayısı	%
Compound	Erkek	5	17.8	2	7.1	3	10.7
	Kadın	12	42.8	5	17.8	7	25.0
Complex	Erkek	4	14.2	3	10.7	1	3.5
	Kadın	7	25.0	3	10.7	4	14.2

Bulgularımız, compound ve complex odontoma-
nın, alt veya üst çenede lokalize olurken cins ayırımı
yapmadığını ortaya koydu. Gerek erkek gerekse ka-
dın hastalarda, compound ve complex odontomalar,
her iki çenede de yaklaşık sayılarda ortaya çıktı.


Odontomaların lokalizasyonu cinsiyet ayırımı
yapılmaksızın araştırıldığında ise Tablo 3'deki sonuç-
lar elde edilmiştir.

Tablo 3. Odontomaların çenelerdeki histopatolojik lokalizasyonu

Odontomanın Türü	Lokalize Olduğu Bölge	Hasta Sayısı	%
Compound : 17 (% 60.7)	Üst Kesici	6	21.4
	Çene : 10 K.Azı	3	10.7
	(% 35.7) B.Azı	1	3.5
	Alt Kesici	4	14.2
	Çene : 7 K.Azı	2	7.1
	(% 25.0) B.Azı	1	3.5
Complex : 11 (% 39.3)	Üst Kesici	1	3.5
	Çene : 5 K.Azı	1	3.5
	(% 17.8) B.Azı	3	10.7
	Alt Kesici	1	3.5
	Çene : 6 K.Azı	2	7.1
	(% 21.4) B.Azı	3	10.7
Toplam : 28			

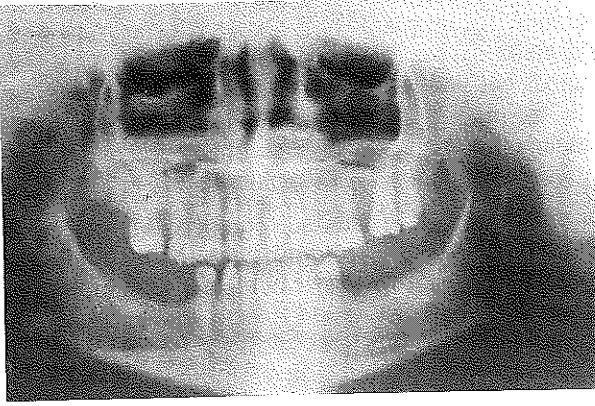
Bu verilere göre compound odontomaların 10'unun (% 35.7) üst çenede, 7'sinin (% 25) alt çene-
de, complex odontomaların ise 5'inin (% 17.8) üst çene-
de, 6'sının ise (% 21.4) alt çenede olduğu belirlendi.
Her ne kadar bu belirleme, sayısal olarak compound
odontomanın, complex odontomaya oranla üst çene-
de daha sık görüldüğü şeklinde ise de bu fark istatis-
tiksel olarak bir anlam taşımamaktadır (P>0.05).

Resim 1. Üst çene küçük azılar bölgesinde compound odontoma

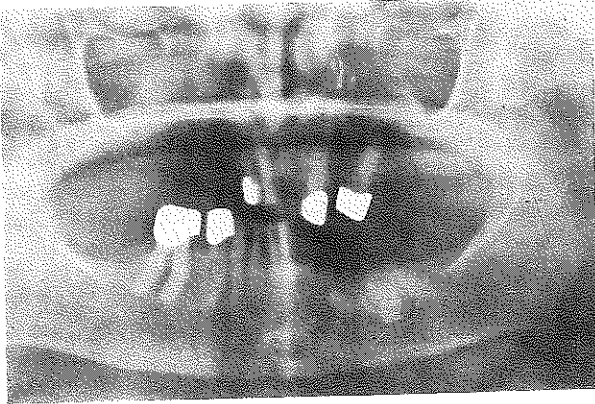


Compound odontomaların üst çenede, ön bölge/arka bölge görülme oranı 6/4 iken, alt çenede 4/3 olarak saptandı. Bu oranlar Complex odontoma için ise; üst çenede 1/4, alt çenede 1/5 olarak belirlendi. Bu bulgu gerek alt gerekse üst çenede compound odontomanın, complex odontomaya oranla daha çok ön bölgede lokalize olduğunu göstermektedir.

Resim 2. Üst çene büyük azılar bölgesinde complex odontoma



Resim 3. Alt çene azılar bölgesinde complex odontoma



Semptom ve patoloji

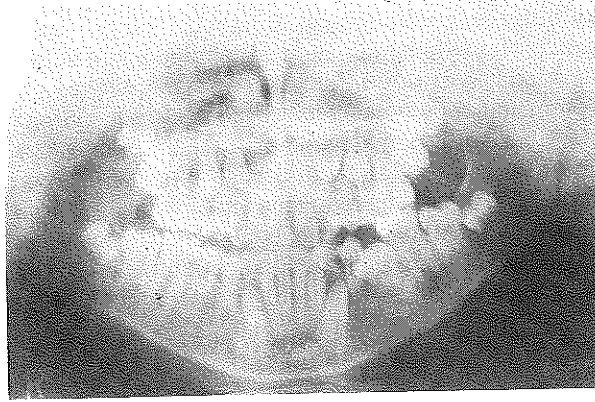
Gerek compound, gerekse complex odontomaların çoğunlukla semptom vermedikleri saptandı (toplam 23 olgu % 82.1). Geri kalan az sayıda olguda (5 olgu % 17.9) ise semptom nedenleri, gömük diş, kist ve enfeksiyon olarak belirlendi. Bu bulgularımız Tablo 4'te gösterilmiştir.

Tablo 4. Odontomaların klinik semptomlarının hasta sayısına dağılımı

Odontomanın Türü	Klinik Bulgular		Hasta Sayısı	%
Compound	Aseptomatik		16	57.2
	Semptomatik	Gömük diş	1	3.5
		Kist	-	-
		Enfeksiyon	-	-
Complex	Aseptomatik		7	25.0
	Semptomatik	Gömük diş	2	7.1
		Kist	1	3.5
		Enfeksiyon	1	3.5

Resim 4.

Alt çenede gömük kanin ile birlikte compound odontoma



TARTIŞMA VE SONUÇ

Genellikle kemik içinde uzun süre belirti vermeden kalan odontomalar çoğunlukla yaşamın 2. veya 3. dekatında ortaya çıkarlar (4,5,7,10,11). Teşhis edilmelelerinde bölgedeki bir ekspansiyon, gömük bir diş veya bir kist rol alabileceği gibi daha çok rutin radyolojik tetkiklerde görülürler (4,5,7,8,11). Olgularımızdan 20 tanesinin 1. dekatla 4. dekat arasında yer alması literatür bilgilerine uymaktadır. Ayrıca ortodontik amaçla serigrafi alınan bir olgu ve semptomatik olarak radyografi alınan 5 olgu dışındaki tüm olguların rutin radyolojik tetkikler aracılığıyla saptanmış olması literatüre uygunluğu yanında, çenelerdeki herhangi bir patolojinin tanısında radyolojik incelemenin olağanlaştırılmasının oynadığı önemli rolü bir kez daha vurgulamıştır.

Odontomalarda kadın/erkek oranı, bazı literatürlerde 2/3 olarak bildirilirken bazılarında 2/2, 3/2 şeklinde verilmiştir (7,10,11). Olgularımızda ise bu oran 4/3 şeklinde ortaya çıkmıştır. Bu da tümörün cinsiyet ayırımı yapmadığını ortaya koymaktadır.

Odontomaların birlikte görüldüğü patolojiler içinde ilk sıraları gömük dişler, persiste süt dişleri ve dislokasyonlar almaktadır (2,3,4,7,8,10,11). Biz de olgularımızın birinde kist, birinde enfeksiyon, üçünde ise gömük diş tespit ettik. 28 olguda sadece üç gömüklükle karşılaşmamız ve üçünün de kanin dişi olması literatür bulgularına paralel ilginç bir bulgu olarak karşımıza çıktı.

Compound odontomaların tanısı dişe benzer görünüşleri nedeniyle genellikle kolay yapılır. Ancak complex odontomalar, düzensiz radyografik görünüşleri nedeniyle, kalsifiye odontojenik kist, fibröz displazi, kronik osteomyelit ve fibro-ossöz lezyonlarla karıştırılabilirler (2,3,4,7). Bazı literatürler ve klasik bilgilerde Compound odontomaların daha çok üst çene ön bölgede, complex odontomaların ise alt çene arka bölgede görüldüğü bildirilmesine karşın, arada açık bir fark yoktur (2,4,7,10,11). Bu bulgu bizim bulgularımızla aynı doğrultudadır. Ancak Küçükay (5), compound odontomaların üst çene küçük azılar bölgesinde çok nadir görüldüğünü belirtmiştir. Buna karşın Or ve Yücetaş (7), araştırdıkları 49 olgudan 29'unun compound odontoma olduğunu ve bunların 13 tanesinin üst çenede bulunduğunu, bunlardan da 4 tanesinin küçük azılar bölgesinde olduğunu bildirmişlerdir. Biz de araştırmamızda belirlediğimiz 17 compound

odontomanın 10 tanesinin üst çenede olduğunu ve bunlardan da 3 tanesinin küçük azılar bölgesinde bulunduğunu saptadık. Bulgumuz Or ve Yücetaş (7)'in bulgularıyla paraleldir ve üst çenede görülen compound odontomaların, kesici, küçük azı ve büyük azı dişleri bölgelerindeki lokalizasyonları arasında belirgin sayısal bir fark olmadığını işaret etmektedir.

Complex odontomaların görülme sıklığı compound odontomalara oranla daha azdır. Ancak aralarında açık bir fark yoktur (2,4,7,10,11). Complex odontoma oranını Toretti (10) % 44.9, Or ve Yücetaş (7) % 40.8, Yamalık (11) ise % 10 olarak bildirmişlerdir. Olgularımızda belirlediğimiz complex odontoma yüzdesi ise % 39.3'tür. Sadece Yamalık (11)'in bulgusu diğer bulgularla ters düşmektedir. Yamalık (11), bu durumu olgu sayısının sınırlılığı ile açıklamıştır.

Sonuç olarak şunu ifade etmeliyiz ki, araştırmamız sonucunda elde ettiğimiz bulgular literatürle çok büyük bir farklılık göstermemiştir. Compound ve complex odontoma sıklıkla 1. ve 4. dekat arasında görülmekte, belirgin olarak cinsiyet ve lokalizasyon farklılığı göstermemektedir. Görülme sıklıkları birbirlerine yakın olup, iyi huylu olmalarına karşın tanı konduğunda derhal cerrahi yolla çıkartılmaları gerekmektedir.

KAYNAKLAR

1. Archer, W.H.: Oral and Maxillofacial Surgery. Fifth edition. Philadelphia: W.B. Saunders Co., 1975; Vol I, 768-71.
2. Gorlin, R.J., Goldman, H.M.: Thoma's Oral Pathology, The C.V. Mosby Co. St. Louis, 1970.
3. Griffith, C.R., Imperato, A.A.: Large antral odontoma as the cause of acute maxillary sinusitis: report of case. *JADA*, 1977; **94**, 107-110.
4. Holland, J.F., Frei, E.: Cancer Medicine, Lea and Febiger, Philadelphia: 1973, 1468-9.
5. Küçükay-Karagöz, I., Özyuvacı, H., Vakur, O.: Compound Odontoma (Olgu Bildirisi), İ.Ü. Diş Hek. Fak. Der., 1993, **27**, 109-111.
6. Mead, S.V.: Oral Surgery. St. Louis: The C.V. Mosby Company. 1946, 1249-68.
7. Or, S., Yücetaş, Ş.: Compound and Complex Odontomas. *Int. J. Oral. Maxillofacial Surgery*. 1987; **16**: 596-9.
8. Sharp, G.S., Bullock, W.K., Hazlet, C.V.: Oral Cancer and Tumors of the Jaws. New York. Mc Graw-Hill Book Co. Inc. 1956, 467-77.
9. Spogue, J.D.: Oral Pathology. The C.V. Mosby Company. St. Louis, 1973 Chapter 20, 342-6.
10. Toretti, E.F., Miller, A.S., Peezick, B.: Odontomas: an analysis 167 cases. *The Journal of Pedodontics*, 1984, **8**: 282-4.
11. Yamalık, M.K., Alpaslan, G., Öygür, T., Alasya, D.: Odontomalar (10 Olgu Analizi). *Hacettepe Diş Hekimliği Fakültesi Dergisi*, 1988; **12**, 117-20.

Yazışma adresi

Dr. A. Bülent Katiboğlu
İ. Ü. Diş Hekimliği Fak.
Ağız Diş Çevre Hastalıkları ve
Cerrahisi Anabilim Dalı
34390 Çapa - İstanbul