

Özellik gösteren bir Plasmositoma vak'ası

Doç. Dr. Ercüment KONUKMAN (*)

Asist. Dr. Ülker GÜÇ (**)

Asist. Osman ERDOĞAN (***)

Plasmositoma, ağız kavitesinde seyrek rastlanan bir tümördür. Tümör nasofaringial veya oral mukozada meydana geldiği zaman sapsız veya polipoid, kırmızımsı veya mavimsi kırmızı şişlikler şeklinde görülür. Lezyonlar yaygın veya lokalize olabilirler ve genellikle ülserleşmeye eğilim göstermezler (7, 8, 11).

Plasmositomanın, soliter ve ekstra medüller şekilleri mevcuttur. **Osserman**, **Innes** ve **Newal** gibi bazı yazarlar (8) soliter plasmositomanın başlı başına bir hastalık entitesi olarak kabul edilmesini şüphe ile karşılamaktadırlar. Bu iddia sahiplerine göre, hastalık şiddetle generalize olmaya eğilim gösterir. Ayrıca Multipl miyelomanın değişik bir şekli olarak kabul edilebilir. Bu görüş tarzı **Stout** ve **Kennedy** tarafından da desteklenmektedir. Gerek soliter ve gerekse extramedüller plasmositomanın, kemik iliğini, multipl veya soliter olarak istilâ eden bir Neoplazma olduğu bugün artık pek çok araştırmacı tarafından kabul edilmektedir (7, 8).

Plasmositoma primer kemik harabiyeti görülmeksizin oral mukozada ve nasal kavitede de meydana gelebilir (1, 3).

(*) (**) (***) İ. Ü. Dişhekimliği Fakültesi Ağız Hastalıkları Kürsüsü Çapa

1948 de **Spitzer** ve **Woodhouse Price**, mandibulada lokalize olan soliter bir plasmositoma vak'ası tebliğ ettiler (8).

Daha sonra **Whitlock** ve **Huges**, oral mukozada sadece 10 soliter plasmositoma vak'ası tesbit edebildiklerini bildirdiler (10). Bunların altı tanesi mandibulada dört taneside maksilladaydı.

Stout ve **Kennedinin** tesbit ettiği 106 Multipl Myeloma vak'asından 54 ü Malign değişiklik göstermişti. 24 vak'ada servikal gangliyonlar şiş, 15 vak'ada ise kemiklerde istilâ görünmüştü. Bütün bu vak'aların 11 i palede ve dişetlerinde 4 ü ağız dökmesinde ve dilde idi (7).

Yukarda da belirttiğimiz gibi soliter plasmositoma vak'alarına çok seyrek olarak rastlanabilir. Aşağıda takdim edeceğimiz hastamızda bu ender vak'alardan biridir.

V a k ' a

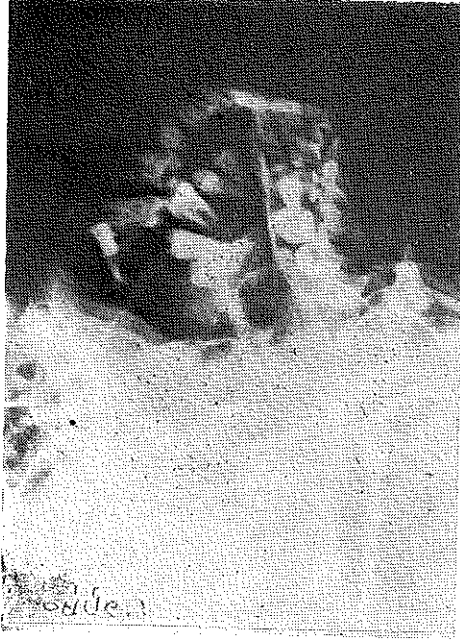Hasta A. D. 15 yaşında erkek. 3 ay kadar evvel önce alt sonradan üst dişlerinde belirsiz zamanlarda gelen ağrılar ve diş etlerinde büyümeler olmaya başlamış. Büyümler gittikçe artmış ve alt sol azılar bölgesinde dişleri örtmeye başlamış. Gittikleri dişhekimi kendisini kliniğimize göndermiş.

Yapılan klinik muayenede bütün dişetlerinin hiperplazik bir manzara gösterdiği, bu hiperplazik kütlelerin mavimsi-kırmızı bir görünüşte oldukları ve büyük kütlelere rağmen ülserleşme belirtilerinin mevcut olmadığı müşahade edildi. Hastanın zaman zaman gelen ağrılardan ve dudaklarındaki his azalmasından başkaca bir şikâyeti yoktu. Çektirilen kafa ve çene kemikleri grafilerinde herhangi patolojik bir bulguya rastlanamadı. Seri diş grafileri neticesinde ise hemen bütün alveolde geniş rezorpsiyonlar ve bazı dişlerin apekslerinde erimeler görüldü.

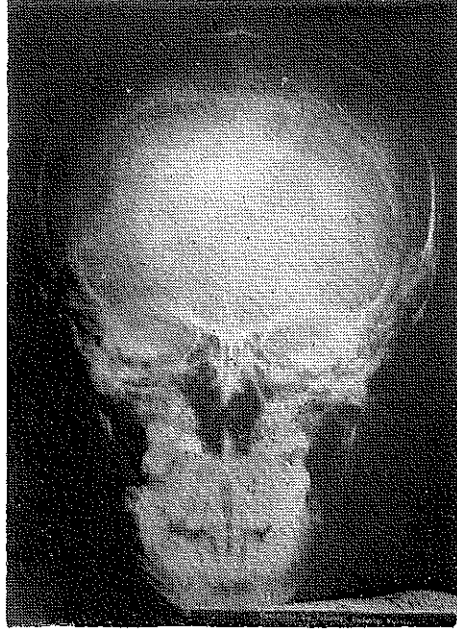
Kanama ve pıhtılaşma zamanı normaldi. Lokositlerinde artma müşahade ediliyordu. Lokosit formülünde plasmosit miktarında belirli bir fazlalık mevcuttu. Hiperplazik kütlelerden biopsi materyeli alındı. Biopsi raporunda «Ön planda kronik gingivitis, ikinci planda plasmositoma düşünülmektedir» denilmekte idi.

Klinik görünüş ve hızlı seyir, kronik gingivitisten ziyade plasmositomu düşünmemizi bize telkin etti.

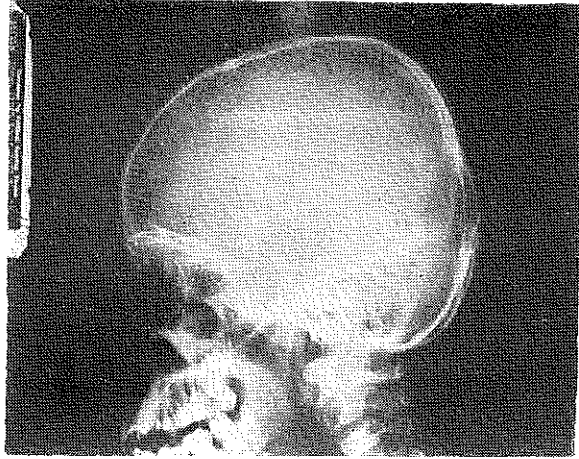
İdrarda Bence Johns Proteinleri arandı. Menfi bulundu. Serum



Resim : 1

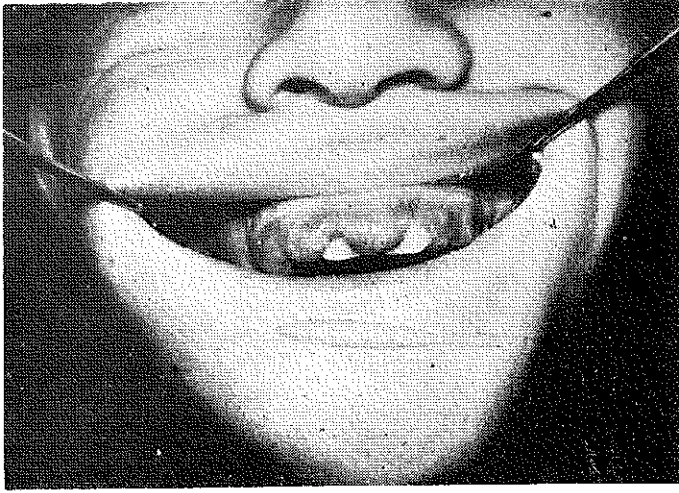


Resim : 2

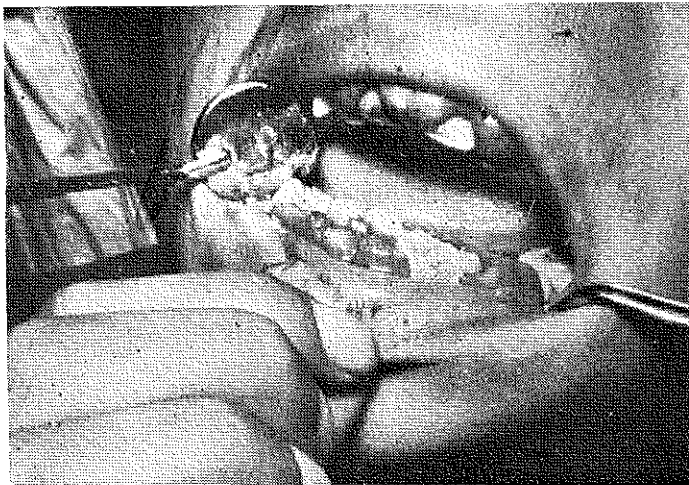


Resim : 3

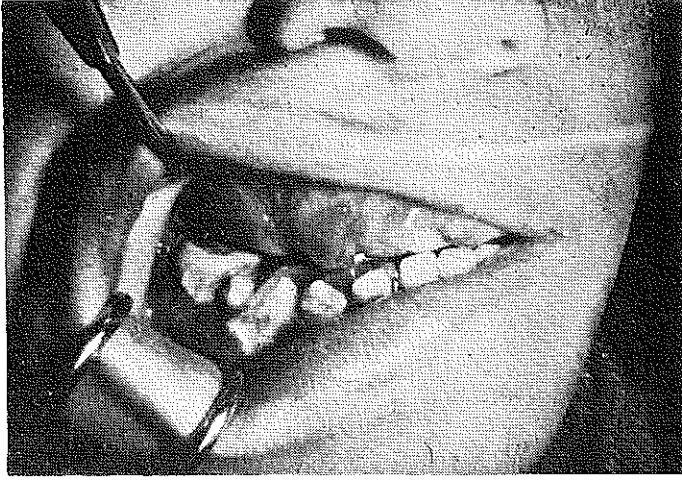
Resimlerde hastanın kafa kemiklerinde herhangi bir patolojik bulguya rastlanmadığı görülüyor. Ancak alveollerde geniş rezorpsiyonlar mevcuttur.



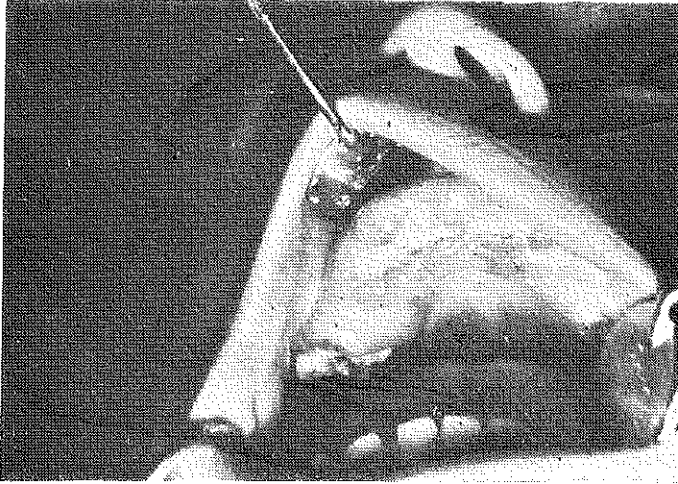
Resim : 4



Resim : 5



Resim : 6



Resim : 7

Resimlerde bütün ağızı kaplayan hiperplazik kütleler görülmektedir.

proteinleri ve protein elektroforezi normal değerlerin üzerinde tesbit edildi.

Hastanın hemen hemen bütün dişetlerinde görülen hiperplazik kütleler lokal anestezi altında, kısım kısım ve dikkatle kürete edildi. Aşırı alveol rezorpsiyonu gösteren dişler çekildi. Muhtemel residivleri ve kemik istilâsını önleyebilmek için hasta radyo terapiye gönderildi.

T A R T I Ş M A

Stout ve Kennedy, 104; Dolin ve Dewar 126 vak'alık bir seride yapmış oldukları incelemede plasmositomanın ağız ve çevresinde meydana gelme şansının % 10 dan fazla olmadığını bildirdiler (7). Yazarlara göre tümör orta ve ortanın üstündeki yaşlarda görülüyordu ve kadınların erkeklere göre hastalığa tutulma şansı 3 defa daha fazla idi. Mamafî son yıllarda yapılan çalışmalar, hastalığa tutulma şansının her iki cinste de eşit olduğunu göstermektedir (2). Multipl miyelomadan daha az öldürücü olduğu kabul edilen plasmositomada lezyonlar kemikte de, yumuşak kısımlarda da olsalar, **Helms**'a göre (4) genel bir hastalığın lokalize olmuş veya klinik değişikliğe uğramış tipi olarak kabul edilmelidir. Çok defa benzer klinik ve histopatolojik manzara gösteren multipl miyelomada olduğu gibi plasmositomada da serumda ve idrarda veya sadece birinde anormal globulinin mevcudiyeti teşhiste kıymetli bir yardımcı olabilir. Bununla beraber idrarda Bence-Johns proteinlerindeki artış sadece % 50 vak'ada tespit edilebilmiştir. Vak'amızda da bu değerler menfi bulunmuştur. Mikroskopta rastlanan gayri muntazam çekirdekli plazma hücreleri, bu hücrelerin çekirdeklerindeki farklı durum, farklı mitotik görünüşler ve hiperkromatik olmaya eğilim teşhise yardımcı birer unsur olacaktır. Kemiğin istilâya uğradığı vak'alarda kemik iliğinden alınan materyelde anormal plazma hücrelerine rastlanması ve elektroforetik çalışmalardan alınan müsbet neticeler teşhisin kat'ileşmesini temin ederler. Mamafî vak'amızda olduğu gibi kemiğin istilâya uğramadığı ekstra medüller vak'alarda kemik iliğinden anormal hücrelere rastlanmaz (5, 9).

Kemiğin istilâya uğradığı vak'alarda ise trabeküllerdeki rezorpsiyon neticesinde patolojik kırıklar meydana gelebilir. Ve tümöral kütle yumuşak kısımlara yayılabilir. Böyle vak'alarda kafa kemikleri, yassı kemikler, maksilla ve mandibulada gayri muntazam, adeta zımba ile delinmiş intibainı veren görünüşler mevcuttur (7).

Bruce ve Royer (8) 59 vak'ının röntgenleri üzerinde yapmış oldukları bir araştırmada 17 vak'ada (% 29) mandibulada yukarıda tarif edilen şekilde lezyonlara rastladıklarını bildirmişlerdir. Bu vak'alarda geniş alveoler rezorpsiyon ile diş köklerinde rezorpsiyon mevcuttur. Bizim vak'amızda da kafa ve çene kemiklerinde patolojik bir değişiklik olmamasına rağmen alveollerde ve diş köklerinde rezorbe odaklara rastlanmıştır. Hastalık vak'amızda olduğu gibi lokalize edilemeyen ağrılar, dişlerde sallantı ve dişetlerinde hiperplazik büyümeler şeklinde başlar ve dudaklarda parastezi meydana gelebilir.

Tedavi, kemiğin istilâya uğradığı vak'alarda büyük bir fayda sağlamaz. Geniş cerrahi operasyonların yanında radyo terapi, hayatı 2-3 sene kadar uzatabilir.

Kemiğin istilâya uğramadığı vak'alarda ise lokal küretajlar fayda sağlar. **Whitlock** ve **Hughes** lokal küretajla tedavi edilmiş, mandibulada yaygın bir plasmositoma vak'asından bahsetmektedir (10). Bizde kemiğe intikal etmemiş olduğuna, radyolojik ve lâboratuvar bulguları ile karar verdiğimiz vak'amızda alt ve üst dişetlerinde meydana gelmiş bu hiperplazik kütleleri geniş lokal küretajlarla ortadan kaldırmayı uygun bulduk. Muhtemel residivleri önleyebilmek için de hastayı radyoterapiye gönderdik.

Ö Z E T

Bu tebliğimizde biz, nadir rastlanan bir tümör olan plasmasitomadan ve benzer klinik ve histopatolojik özellikler gösteren multipl myelomadan bahsettik ve ağızda büyük hiperplazik kütleler meydana getirmiş olan bir plasmasitoma vak'amızı takdim ettik.

Plasmasitomalar, ister soliter, ister ekstra medüller olsunlar kemiği istilâ etmemiş iseler lokal küretajlarla tedavi edilebilirler. Muhtemel istilâları ve residivleri önlemek için radyoterapi yapılabilir.

S U M M A R Y

In our report, we have stated about plasmocytoma which is a seldom encountered tumor, and multiplied myeloma which shows clinical and histopathological properties and we have presented a plasmocytomacase which produced the large hyperplastic masses in the mouth.

Plasmocytomas, wheter they are solitary or extramedüller, may be treated by local curatage, if they do not invade the bone. Radiotherapy may be indicated to prevent their probable invasions and relapes.

L İ T E R A T Ü R

- 1 — **Abaoğlu, C.** : Semptomdan teşhise, Sermet Matb., 715-19, 1958.
- 2 — **Bernier, J.** : The management of oral disease. Mosby Comp., 729, 797, 1955.
- 3 — **Gorlin, R. J. Goldman, H. M.** : Thomas Oral Pathology, Mosby Comp., 951-953, 1970.
- 4 — **Helms, C.** : Extra medullary plasmocytoma of the head and neck, Laryngoscope, 74: 553-559, 1964.
- 5 — **Maktav, Z.** : Ağız hastalıkları, Cumhuriyet Matb., 236, 1948.
- 6 — **Ross, C. J.** : Essentials of Surgery for dental Students, Livingstone Ltd., 103, 1945.
- 7 — **Stone, H.** : Oral and dental disease, Livingstone Ltd., 891-93, 1951.
- 8 — **Thoma, K. H.** : Oral surgery, Mosby Comp., 1061-62, 1969.
- 9 — **Thoma, K.** : Oral diagnosis with suggestions for treatment, sounders comp., 393, 1943.
- 10 — **Whitlock, R. I., Huges, N. C.** : Solitary myeloma of mandibula, report of a case, O. S. OM. O. P., 13: 23-32, 1960.
- 11 — **Zegarelli, E., Kutscher, A., Hyman, G.** : Diagnosis of Disease of the mouth and Jaws, Lea and Febiger Comp., 290-91, 1969.