

## TELESKOPIK SİSTEMLER

Sabire Değer<sup>1</sup> Fariborz Saadat<sup>2</sup>

Yayın kuruluna teslim tarihi : 23.5.1997

Yayına kabul tarihi : 5.5.1998

### Özet

Teleskopik sistemler protetik tedavide yıllarca kullanılmış ve gerek fonksiyonel gerekse estetik açıdan başarılı sonuçlar alınmıştır. Konus kuronların geliştirilmesiyle birlikte, teleskopik sistemli protezlerin kullanımını yaygınlaştırmış ve günümüzde; dikey boyutun yükseltilmesinde, çene kırıklarının tespitinde, oligodonti, mikrodonti, yarık damak, implant üst yapı protezlerinde başarıyla uygulanmaktadır. Makalede teleskopik sistemlerin gelişimi, uygulama alanları, prensipleri, getirdiği avantaj-dezavantajlar, problemler ve vak'a takiplerinin sonuçları incelenmiştir. Klinik tecrübe ile birlikte özellikle konus kuronlu protezlerin doğru vak'alarda titiz yapımı sonucu; sabit protezlerin uygulanamayacağı durumlarda hastaya sabit proteze yakın konforun sağlanabileceği, kuvvet dağılımının düzenlenmesi ile kalan diş ve çevre dokuların sağlığının korunabileceği, hastaya kaybettiği estetik, fonetik ve fonksiyonel özelliklerin sağlanabileceği, maliyetleri yüksek olmakla birlikte zaman içerisinde gerekebilecek yeni düzenlemelerin mevcut protez üzerinde yapılabilmesi nedeniyle ekonomik hale gelebileceği düşünülmektedir.

Anahtar kelimeler: Teleskopik sistem, teleskop kuron, konus kuron

### GİRİŞ

Zaman içerisinde karşılaşılan vak'alara göre bazı durumlarda tek başına sabit veya müteharrik protezlerin yetersiz kalması, istenen özelliklerin yapılacak protezle sağlanamaması ve hem sabit hem de müteharrik bölümleri içeren protez türüne ihtiyaç duyulması araştırmacıları kombine protezler konusunda çalışmalar yapmaya yönlendirmiştir. Bu alanda öncülüğü, teleskopik sistemler yapmıştır. İlk defa Poessa 1907 yılında teleskopik sistemler üzerinde araştırmalar yaparak çalışmıştır (2). 1920 yılında Peesso ve Goslee bu tür protezleri uygulamışlar, Haupl, Reichbodren, Kjennerud ve Rehm ise teleskop kuronları yaptıkları çalışmalarla geliştiren kişiler olmuşlardır (2). Daha sonraları teleskopik sistem uygulamalarının ge-

### TELESCOPIC SYSTEMS

#### Abstract

*Telescopic systems have been used in the prosthetic treatment for many years and successful results have been achieved both functionally and esthetically. The use of dentures with telescopic systems have been widespread with the development of the conical crowns and nowadays they are successfully used in the fixation of maxilla and mandibula fractures, in increasing vertical dimension, in oligodonti, microdonti and cleft plate cases and for the implant supported prothesis. The development of the telescopic systems, their indications and basic principles, advantages and disadvantages and the results of the case reports of telescopic systems have been reported in this article. Clinical experience, careful selection of the cases and the accurate construction of denture with the conical crown retained result in superior advantages. The patient can experience a comfort similar to the fixed partial dentures, better occlusal force distribution and the protection of the surrounding tissues can be provided and the lost esthetic, phonetic and functional properties can be regained. Although their cost is quite expensive, the fact that the adjustments needed after the use of the formerly constructed denture can be performed easily, is one of the important features.*

*Key words: telescopic system, telescop crown, conus crown.*

lişmesiyle birlikte konometrik ölçüm yöntemleriyle yapılan konus kuronlu sistemler geliştirilmiştir (2,12,17-19,30,35,38,40).

#### Teleskopik Sistemler:

Literatürde bir iç bir de dış kurondan oluşan çift kuronlar, teleskopik sistemler olarak ifade edilmektedir. İç kuronu silindirik şeklinde olan kuronlar, teleskop veya silindirik; iç kuronu birbirine paralel eğimli yüzeylerden oluşan kuronlar, konus; iç kuron ile dış kuron arasında reziliens sağlayacak uygulamaların yer aldığı kuronlar ise reziliens teleskop kuronlar olarak isimlendirilmektedir (12). Ancak anlatımlarda sıklıkla teleskop kuron terimi, konus kuronu ifade etmek için de kullanılmaktadır.

1 Dr İ Ü Diş Hek Fak Kuron-Köprü Protezi BD

2 Dok Öğr Dt İ Ü Diş Hek Fak Kuron-Köprü Protezi BD

Teleskop sistemde biri iç, diğeri dış olmak üzere üstüste geçen iki kuron vardır. İçteki kuron dış üzerine simante edilir ve primer, patris, kapişon veya iç kuron adını alır. Silindirik şeklinde olan primer kuronun üzerine geçen ikinci kuron ise sekonder, matris veya dış kuron adını alır. Teleskop sistemlerde iç kuron, yan yüzleri paralel olan silindirik şeklinde tam metal döküm kurondur. Dış kuron ise tam metal veya metal-estetik materyal kombinasyonlu ve anatomik formu tamamlayan bir kurondur. Primerler eğer köprü protezinde destek olarak kullanılıyorsa köprü protezini destekleyen dişler ile, eğer müteharrik protezde tutucu olarak kullanılıyorsa müteharrik protezin giriş yoluna paralel olarak hazırlanırlar. Sekonder kuron ise primer kuron üzerinde yerini alarak hem tutuculuğu sağlamak hem de kuron dış konturlarının ve oklüzyonun sağlanması için hazırlanırlar. Teleskopik sistem bir köprü protezinde uygulanıyor ise köprü protezinin diğer üyelerine, müteharrik protezin bir üyesi olarak kullanılıyorsa iskelet proteze rijit olarak tutturulur. Teleskop kuronlarda dış kuron, protezin takılıp çıkarılması sırasında iç kuron üzerinde yüzey boyunca sürünür ve yüzeyler arası gerilme kuvveti ile tutunur (2,8,12,17-21,28,30,38). Weaver (38), özellikle periodontal problemleri olan hastalarda dış kuronları içeren üst yapının, iç kuronlar üzerine geçici simanla simante edilebileceklerini ifade etmektedir. Teleskop sistemler ayrıca estetik kaygıların olduğu vak'alarda kuron boyunun yeterli olduğu durumlarda 3/4 tutucular şeklinde; özellikle ön ve tek kanallı dişlerde takılıp çıkarılabilen köprü protezlerinde halkalı millî kuronlarda, prefabrik tutucularla birlikte de kullanılmaktadırlar. Teleskopik sistemdeki prensipler tutuculara aktarılmış ve bu sistemler zaman içinde Brown, Steen gibi patentli ürünler haline getirilmişlerdir (2).

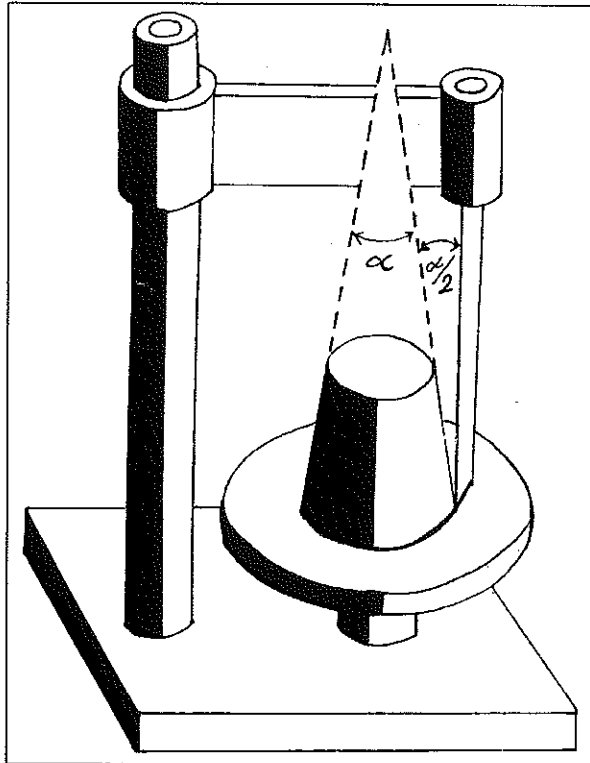
Teleskop sistemler dikey boyutun yükseltilmesinde, çene kırıklarının tespitinde, yarık damak, oligodonti, mikrodonti ve cleidocranial dysostosis vak'alarında senelerdir kullanılmakta, fonksiyonel ve estetik açıdan başarılı sonuçlar vermektedirler (12,17,20,21,25,28,30,33,38). Ayrıca implant üstü protezlerde implant postlar arasında paralelliğin sağlanmasında, implant destek ile karşıt oklüzyon arasında mesafenin fazla olduğu durumlarda teleskopik kuafklar güvenle kullanılmaktadırlar (4,5,31). Teleskop sistemlerin gelişim ve yaygın olarak kullanımını takiben, konometrik ölçüm yöntemiyle yapılan konus kuronlu sistemler geliştirilmiştir. Konus kuronlar, teleskop kuronların bir varyasyonudur ve konus kuronlarla

ilgili ilk çalışmalar Körber tarafından yapılmıştır. Körber, iç kuron ile dış kuron arasındaki tutuculuğu, iç kuronun yan yüzlerinin (mesial ve distal), uzun aksla yaptığı açıyla sağlamaya çalışmıştır. Körber, yaptığı çalışmalar ile konus kuronları tanıtmış ve geliştirmiştir (13,17,22).

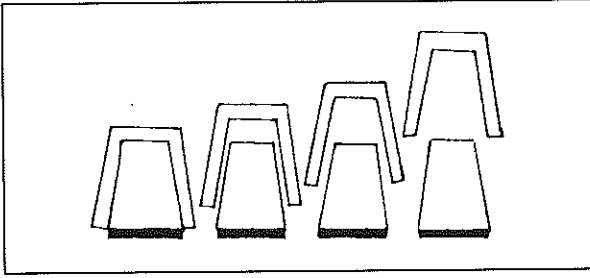
### Konus kuronlarda Teknik

Konus sistemde iç kuron; birbirine paralel olan, tavan ve tabanda yer alan dairelerin merkezlerini birleştiren doğrunun, tavan ve tabana dik olduğu, tepesi kesik olan düzgün bir koni şeklindedir. Bu konide tavan ve tabanda yer alan dairelerin çaplarının farkı 0'dan büyüktür. Bir diğer ifadeyle, kesik koninin oklüzal yüzde yer alan tavan çapı, marjinalde yer alan taban çapından her zaman daha küçüktür (Şekil 1). İç kuronun yanal yüzeyleri karşılıklı olarak eşit ve belli bir eğim içindedirler. İç konusun yanal yüzeyinin dış yüzeyi ile dış konusun yanal yüzeyinin iç yüzeyi birbirleriyle uyumlu ve paraleldir (Şekil 2). İki kuronun tutuculuğu; dış konus, iç konus üzerinde yerini aldığı an marjinal bölgede kavrama ile oluşur ve aktif bir retansiyon sağlar (12,18,19,22,29,30,35). Araştırmalar, koni açısının iki kuronun tutuculuğu üze-

Şekil 1. Konus kuronlarda paralelometre üzerinde iç konusun şeklini gösteren şematik resimi.  $\alpha$ , koniklik açısını temsil etmektedir (Körber (18)'den alınmıştır).



Şekil 2. Konus kuronlarda, iç kuronla dış kuronun birlikte şeklini gösteren temsili resmi. (Körber (19)'den alınmıştır.)



rinde direk etkili olduğunu, yüksekliğin ise daha az etkili olduğunu göstermektedir (29). Buna göre, her iki kuronun tutuculuğunda yan yüzlerin birbirleriyle oluşturdukları açılı tutuculukta en önemli faktördür. İç konusun koniklik açısı 4-8° arasında istenen tutuculuğa göre ayarlanır. Koniklik açısı azaldıkça tutuculuk artmaktadır (8,18,19,34,39). Belirlenecek olan koniklik açısı, kuron boyuna ve destek dişlerin hareketliliğine göre değişebilmektedir. Tutuculuğun ayarlanabilmesi teleskop kuronlara olan üstünlüğüdür (8,12,18,19,35).

Konus kuronlarda dış kuronun iç kuron üzerinden ayrılması için gereken kuvvetin (L), tutunma kuvvetine (F) oranı;

$$\frac{L}{F} = \frac{\mu_0 - \tan \alpha}{\mu_0 + \tan \alpha} \leq 1$$

olarak ifade edilmektedir.  $\mu_0$ , sürtünme kuvvetini;  $\alpha$ , koniklik açısının yarısını ifade etmektedir. Belirli bir sürtünme katsayısında ayrılma kuvveti her zaman tutunma kuvvetinden küçük olacaktır. Ayrılma kuvveti  $\alpha$  ile ayarlanabilir. Periodontal açıdan problemli veya mobilitesi olan dişlerde ayrılma kuvvetini küçültmek için koniklik açısı küçültülebilir. Kıymetsiz alaşımların sürtünme kuvveti, kıymetli alaşımların sürtünme kuvvetinden daha küçüktür. Bu nedenle kıymetsiz alaşımın kullanıldığı durumlarda koniklik açısının küçültülmesi gerekmektedir (23).

Shiba (35), konus kuronlu protezlerin yapımında üç ayrı tekniğin kullanıldığını bildirmektedir. Birinci teknikte; iç kuron, dış kuron, gövdeler, metal iskelet ve kaide tek bir model üzerinde yapılmaktadır. Bu yöntemde protez, tek bir ölçüden elde edilen tek çalışma modelinde tamamlanmaktadır. Protezin kısa sürede bitirilmesi yöntemin avantajı olabilir. Ancak, yapım işlemleri esnasında model üzerinde meydana gelebilecek aşınma ve deformasyonlar, yapımı hassas olan

protezin ağıza ajustesinde problemlere sebep olacaktır. Bu nedenle bu yöntem önerilmemektedir. İkinci teknikte; iç kuronun bitimi yapıldıktan sonra ağızda simante edilmektedir. İç kuronlar ağızda simante edildikten sonra dişsiz kretilerle birlikte ölçüsü alınmakta ve bu ölçüden elde edilen model üzerinde dış kuron, gövdeler, iskelet ve kaide bitimi yapılmaktadır. Bu yöntem kuron köprü protezlerinin yapımında uygulanan rutin yöntemdir. Klinik uygulamanın pratik olması bir avantaj olabilir. Ancak, iç ve dış kuronların tutuculuğu birbirleriyle olan hassas ilişkiye bağlıdır. Direk model materyali üzerinde yapılacak olan dış kuronun iç kuron ile olan ilişkisi hassas olmayacaktır. Bu nedenle, bu yöntem de önerilmemektedir. Üçüncü teknikte ise iç kuronun dayanak diş üzerindeki ajustesini tamandıktan sonra ağızdan iç kuronlar ile birlikte bir ölçü alınır. İç kuron ölçününün içinde kalır. Dış kuron protezin diğer bölümleri bu ölçüden elde edilen modelde tamamlanır. Bu yöntemde dış kuron direk olarak iç kuron üzerinde şekillendirilmektedir. Dolayısıyla, iki kuron arasındaki uyum istenen düzeyde olur. Bu nedenle, tercih edilmesi gereken bir yöntemdir.

#### Uygulama Alanları:

Körber (18), konus kuronlu protezlerin uygulanabileceği durumları; uzun dişsiz kretiler, düzgün formulu kretiler, periyodonsiyumu sağlıklı destek dişler olarak sıralamaktadır. Körber (18) konus sistemlerde destek olarak kullanılacak dişlerin periodontal olarak sağlıklı olmaları gerektiğini belirtirken, Molin ve ark (27) periodontal problemi olan dişlerde veya özellikle az sayıda ve düzensiz konumlanan dişler üzerine yapılabileceğini belirtmektedir.

Konus kuronlu sistemler uzun eksenleri birbiri ile paralel olmayan eğimli destek dişlerde köprü protezi olarak, parsiyel protezlerde destek dişler üzerinde tutucu olarak, dişüstü protezlerde ve implant üstü protezlerde kullanılmaktadır (4,5,31). Körber (18,19) ve Gasser (12) ağızda kalan dişlerin simetrik (örneğin 14,24) veya diagonal konumda (örneğin 17,23) olduğu vak'alarda konus sistemli protez yapımını önermemektedirler. Bu konumdaki dişler üzerine konus tutuculu protezler yapıldığı takdirde, protezin fulkrum eksenini etrafında hareket edeceğini bildirmektedir. Gasser (12), böyle vak'alarda reziliensli teleskop kuron uygulamasını önermektedir. Shiba (35) ise eğer dişsiz alveol kreti geniş, düzgün, yuvarlak

konturlu sırta sahip olup, bukkal ve lingual eğimleri vertikal olursa simetrik veya diagonal konumda dişlerin kaldığı vak'alarda da konus kuronlu protezlerin güvenle uygulanabileceğini belirtmektedir. Gasser (12), özellikle alt çene kavsinde tek bir dişin dahi kaldığı vak'alarda konus kuron tutuculu protezlerin rahatlıkla yapılabilceğini ve böyle bir protezin ağızda uzun süre stabil olarak fonksiyon göstereceğini ifade etmektedir.

### Avantaj ve Dezavantajlar:

Literatürde konus kuron tutuculu protezlerin avantajları şu şekilde sıralanmaktadır (6,8,9,12,18,19,24,25,32,35,36-38): İç ve dış kuronlar arasındaki tutunma kuvvetinin miktarı ayarlanabilir, tutuculuk uzun süre stabil kalır, tutunma kuvveti dış kuron, iç kuron üzerinde yerini aldığı zaman oluşur, protezin çıkarılması sırasında destek dişler üzerinde zararlı gerilimler oluşmaz, destek dişlerin uzun aksları horizontal olmadığı veya eğimli olduğu zaman protezde iyi ajüste sağlanır, destek dişlerin ikincil splint etkisi oluşturur, destek dişlerin preiodonsiyumu için hijyenik şartlar kolaylıkla sağlanabilir, destek dişleri olası çürükden korur, konuşma ve çiğneme fonksiyonu esnasında çok az sıkıntı oluşturur, iyi estetik sonuçlar sağlanabilir, alveol kreterlerini korur, teknik işlemler pratiktir, kolaylıkla tamir edilebilir.

Dezavantajlar ise (8,12,18,29,35,38): Kolede andırkat alan ve bu alanda yiyecek birikimi oluşabilir, dış kuronun faseti aşırı kontura sebep olabilir, ön dişlerde dış kuronun kolesinde metal ve dış kuron çıkarıldığı zaman iç metal kuronlar açığa çıkarak estetik olmayan görüntüye sebep olur. Ancak, burada diş kesiminde kenar bitimi bıçak ağız şeklinde tasarlanırsa kole çevresinde andırkatlı alan oluşur. Bu durum, bu tarz kesilmiş bir destek diş üzerine yapılacak olan tüm kuron uygulamaları için geçerlidir. Dış kuronun estetik materyali yapılacağı durumlarda ise diş kesiminde bu kalınlığın kaldırılmış olması gerekmektedir. Destek diş üzerinden yeterli miktarda madde kaldırılmadığı zaman ise tüm kuron protezlerinde sonuç, aşırı kontur olacaktır. Ancak konus kuron protezinin getireceği dezavantaj, hem primer hem de sekonder kuron kalınlığı kadar dişin üzerinden aşındırma yapılması nedeniyle vital dişlerde pulpaya zarar söz konusu olabilir. En önemli dezavantajlarından biri ise maliyetinin yüksek olmasıdır. Teleskopik sistemlerde uzun süreli kullanım sonrası iç ve dış kuronlar arasındaki sür-

tünmeden dolayı tutuculukta azalma olduğu bildirilmektedir (1,29). Araştırmacılar kullanım sonrası görülebilen tutuculukdaki azalmayı gidermek amacıyla dış konusun iç yüzüne horizontal bar lehim gibi sistemler geliştirmektedirler (1).

Teleskopik sistemlerin avantajlarının yanı sıra kompleks laboratuvar çalışmaları yapımında zorluklar getirmektedir (18,35,38): İç ve dış kuronların uyumlarının çok hassas olması gerekmektedir. Laboratuvar aşamasında iç kuronun yanlış şekillendirilmesi veya sekonder kuronun modelajı esnasında/dökümde meydana gelebilecek herhangi bir deformasyon veya hata sistemin hassasiyetini, tutuculuğunu ve ağızdaki uyumunu bozacaktır. Dış kuronun iç kuron üzerinde şekillendirilmesinde mumun kullanımı zorluklar getirmekte veya yerinden çıkartılırken deforme olabilmektedir. Bu nedenle en azından ilk tabakanın karbonize olabilen akrilik materyal ile şekillendirilmesi hem modelajı kolaylaştıracak hem de deformasyon ihtimalini en aza indirecektir. Destek diş üzerinden yeterli miktarda madde kaldıramadığı durumlarda estetiğin veya doğal konturların sağlanması güçleşecek hatta olanaksız hale gelecektir. Sonuçta dış kuron aşırı konturlu olacaktır. Bu durum ise estetik ve periodontal problemlere yol açacaktır. Özellikle, vestibülde serbest dişetin çok narin ve ince olduğu durumlarda iç ve dış kuronların koleleri bu alanda problem yaratabilecektir. Sekonder kuronların gövde veya iskelet protezle olan bağlantılarının konumu çok önemlidir. Bitmiş protezin ağızda tam uyumu ve iç kuronlar üzerindeki yerini tam olarak alabilmesi için dış kuronların iskelet ile olan bağlantısı sağlandıktan sonra protezin çalışma modeli üzerinde ve ağızdaki konumu aynı olmalıdır.

### Teleskopik Sistemlerin, Diğer Tutucu Sistemler ile Karşılaştırması:

Körber (18), dayanak dişlerde paralelliğin sağlanamadığı durumlarda teleskop sistemlerden tam netice alınmadığını bildirmektedir. Dış kuron, iç kuron üzerine; iç kuron yüzeyleri eğimli olduğu zaman silindirik iç kuronlara oranla daha iyi ajüste olmaktadır (1,18). Konus kuron içeren protezler takılıp çıkarılırken, eğimli yüzeyleri nedeni ile destek dişler üzerinde aşırı kuvvet uygulanmasına neden olmazlar. Teleskop kuronlarda ise silindirik yüzeyler nedeni ile protezin takılıp çıkarılması sırasında iki yüzey arasındaki sürtünmeden kaynaklanan kuvvetler özellikle mobilite-

si olan destek dişler üzerinde olumsuz etkilere neden olabilirler (22).

Konus sistemli protezlerde tutuculuk daha önce de belirtildiği gibi koniklik açısı ile sağlanır ve açının derecesine bağlı olarak tutunma miktarı ayarlanabilir. Teleskop, kroşe, sürgü veya diğer tutucu sistemlerde bu söz konusu değildir (20). Teleskop ve konus tutucuların, kroşelerden en büyük üstünlükleri oklüzal kuvvetleri dayanak dişlerin uzun eksenleri boyunca iletmeleridir. Bu da oklüzal kuvvetlerden kaynaklanan tahribatın en aza indirgenmesini sağlamaktadır (7,8,18-20,35,40). Diğer tutucu sistemlerde destek dişler çekime gittiği zaman protezin yenilenmesi gerekmektedir. Konus veya teleskop tutuculu protezlerle ise çekilen dişin dış kuronunun içi akrilik ile doldurularak kullanımı sağlanabilmektedir.

Konus veya teleskop tutuculu protezlerin, sabit protezlere olan üstünlükleri ise diğer müteharrik protezlerde olduğu gibi takılıp çıkarılabilirliği nedeni ile dayanak diş ve çevre dokuların gerekli temizliklerinin tam anlamıyla yerine getirilmesine izin vermeleridir. Bir diğer avantajları ise oklüzal kuvvetlerin dağılımının yönlendirilebilmesidir. Sabit protezlerde oklüzal kuvvetler dişler üzerine gelmektedir. Konus veya teleskop tutuculu protezlerde ise oklüzal yük destek dişlerin sağlık durumlarına göre azaltılabilir, dişsiz kretele yansıtılabilir veya değişik uygulamalar ile yük dağılımı ayarlanabilmektedir (20).

Literatürde yer alan, teleskopik sistemli protezlerin uygulandığı vak'a takiplerinin sonuçla-

rında, hastaların protezi rahat ve kullanışlı buldukları, biyolojik dokularda ve protezlerde önemsiz değişikliklerin belirlendiği görülmüştür. Başarısızlık görülen vak'alarda ana sebebi, iç kuronların kolelerinde çürük oluşturmuştur. Çürük oluşumunun, iç kuronun marjinalinin konuturlu hazırlanması nedeniyle bu alanlarda yeterli hijyenin sağlanamamasından kaynaklanabileceği belirtilmektedir (3,10,11,14,16,27).

Yapılan sabit veya müteharrik protez ile hastaya kaybolan fonetik, fonksiyonel ve estetik unsurları vermek ve kalan diş ve çevre dokuların devamlılığını korumak amaçlanır. Literatürde parsiyel protez uygulamaları arasında bu unsurları en iyi sağlayan protezin konus kuronlu protezler olduğu bildirilmektedir (7,17,35). Yazarlar teleskopik sistemlerin müteharrik protezler için etkili bir tutuculuk, destek ve dayanak dişler arasında splint etkisi sağladığı, dişsiz alveol kretelelerini koruduğu, ayrıca hasta açısından fonksiyon ve fizyolojik olarak kabul edilebilir, çabuk uyum sağlayacakları sistemler olduğu konusunda fikir birliği içindedirler (2,7,8,15,18,20,21,26,29,35,40).

Teleskopik sistemli protezlerin yapımında fonksiyonel ölçü alınmasına, uygun oklüzyon ve artikülasyonun sağlanmasına, ağız ve protezin hijyeninin sağlanmasına ve düzenli kontrole önem verilmelidir (12,30). Doğru uygulama ile birlikte bu noktalara dikkat edildiği takdirde teleskopik sistemli protezlerden beklenen fonksiyonel ve estetik sonuçlar alınabilecektir.

## KAYNAKLAR

1. Akagawa Y, Seo T, Ohkawa S, Tsur H. A new telescopic crown system using a soldered horizontal pin for removable partial dentures. *J Prosthet Dent* 1993; 69:228-31.
2. Belger L. Kuron köprü protezleri, İstanbul, Prof Dr. Nazım Terzioğlu Basım Atölyesi 1986: 135-51, 222-33.
3. Bergman B, Ericson A. Long-term clinical results after treatment with conical crown-retained dentures. *Int J Prosthodont* 1996; 9:533-38.
4. Besimo C, Graber G, Schaffner T. Hybrid prothetische implantat-getragene Suprastrukturen im zahnlosen Unterkiefer. Teil I: Fallplanung. *ZWR* 1991; 100:12-16.
5. Besimo C, Graber G, Schaffner T. Hybridprothetische implantat-getragene Suprastrukturen im zahnlosen Unterkiefer. Konuskronen und Hülsen-Stift Systeme auf Ha-Ti-Implantaten. *ZWR* 1991; 100:70-6.
6. Branwarth J. Mehr Aesthetik im Frontzahnbereich Teleskop-Prothetik im Wandel der Zeit. *Dent Labor* 1994; 1:43-9.
7. Carlson GE, Hedegard B, Koivumaa KK. IV. Studies in partial dental prosthesis: Final results of a 4-year longitudinal investigation of dentogingivally supported partial dentures. *Acta Odontol Scand* 1965; 23:443-49.
8. Çuhadaroğlu İ. Kuron köprü protezi. *Ankara: AÜ Basımevi*, 1977: 159-173.
9. Diedrichs G. Galvano-Außenteleskope in der direkten Technik. *Die Quintessenz* 1991; 1:49-55.
10. Ericson A, Nilsson B, Bergman B. Clinical results in patients provided with conical crown retained dentures. *Int J Prosthodont* 1990; 3:513-21.
11. Garnet W, Adam P, Reither W. Nach untersuchungen von teilprothesen mit konuskronen nach KH Korber. *Dtsch Zahnarz Z* 1983; 38:998-1001.

12. Gasser F. Parallel, conical or resilient telescopes. *Quint Int* 1977; 8:43-4.
13. Heners M, Walther W. Klinische Bewahrung der Konuskronen als perioprothetisches Konstruktions Element-eine langzeitstudie. *Dtsch Zahnärztl Z* 1988; 43:525-29.
14. Heners M, Walther W. Die prognose von Pfeilerzähnen bei stark reduzierten rest zahnbestand. *Dtsch Zahnärztl Z* 1990; 45:579-81.
15. Hofmann M, Ludwig P. Die teleskopierende Totalprothese im stark reduzierten Lueckengebiss. *Dtsch Zahnärztl Z* 1973; 28:2-17.
16. Hulten J, Tillström B, Nilner K. Long term clinical evaluation of conical crown retained dentures. *Swed Dent J* 1993; 17:225-234.
17. Isaacson GO. Telescope crown retainers for removable partial dentures. *J Prosthet Dent* 1969; 22: 436-48.
18. Körber K. Konuskronen-Teleskope, Einführung in Klinik und Technik. 3. Aufl, Hüthig, Heidelberg 1973: 74-100.
19. Körber K. Konuskronen. Das rationelle Teleskopsystem einföhrung in Klinik und Technik. Hüthig, Heidelberg 1988: 64-153.
20. Langer A. Telescopic retainers for removable partial dentures. *J Prosthet Dent* 1981; 45: 37-43.
21. Langer A. Tooth-supported telescope restorations. *J Prosthet Dent* 1981; 45:515-20.
22. Lenz J. Ein matematisches Modell zur Berechnung des Haft-und Festigkeitsverhaltens von konischbaren Teleskopkronen. *Dtsch Zahnärztl Z* 1982; 37:7-8.
23. Lenz J, Schindler HJ, Pelka H. Das konische Teileskop und andere Modifikationen der keramikverblendeten Konuskronen. *Dent Labor* 1992; 12:2087-95.
24. Lenz J, Schindler HJ, Pelka H. Fallbeispiele zur Anwendung modifizierter konischer Halteelemente. *Dent Labor* 1993; 1:79-84.
25. Masumi S, Kido Kuribayashi M, Tanaka K, Morikawa M. Removable prosthesis with konus telescope following partial mandibulectomy. *J Kyushu Dent Soc* 1995; 48:56.
26. Miller PA. Complete dentures supported by natural teeth. *J Prosthet Dent* 1958; 8:924-28.
27. Molin M, Bergman B, Ericson A. A clinical evaluation of conical crown retained dentures. *J Prosthet Dent* 1993; 70: 251-6.
28. Mueninghoff AL, Johnson HM. Fixed removable partial denture. *J Prosthet Dent* 1982; 48:547-50.
29. Okhawa S, Okane H, Nagasawa T, Tsuru H. Changes in retention of various telescope crown assemblies over long-term use. *J Prosthet Dent* 1990; 64:153-8.
30. Perel ML. Telescope dentures. *J Prosthet Dent* 1973; 29:151-6.
31. Perel ML. Dental implantology and prostheses. Philadelphia: *JB Lippincott Company* 1977: 145.
32. Pröbster L, Wall G, Weber H. Aufgußverfahren für geschlossene Teleskop und Konuskronen. *Den Labor* 1991; 39:1223-7.
33. Roshenberg LL. Overlay dentures for the cleft-palate patient. *J Prosthet Dent* 1977; 37: 327-9.
34. Schindler H, Lenz J, Rupprecht U, Pelka H. Die Konuskronen mit Fügekraftbegrenzung. *Dent Labor* 1996; 3:397-402.
35. Shiba A. The conical double-crown telescopic removable periodontic prosthesis. St Louis, Ishiyaku Euro America Inc 1993: 4-22.
36. Stark H. Untersuchungen über die Mundhygiene bei Trägern von Teleskopprothesen. *Dtsch Zahnärztl* 1993; 48:570-72.
37. Walther W. Risk of endodontic treatment after insertion of conical crown retained dentures: a longitudinal study. *Endod Dent Traumatol* 1995; 11:27-31.
38. Weaver JD. Telescopic copings in restorative dentistry. *J Prosthet Dent* 1989; 61:429-33.
39. Yenigül M. Konus kuronlardaki yükseklik, yan alan, aç faktörlerinin tutucu güce etkisinin dencysel analizi ve klinik uygulaması. Ankara, Doçentlik Tezi 1978.
40. Yalısove IL. Crown and sleeve-coping retainers for removable partial prostheses. *J Prosthet Dent* 1966; 16:1069-85.

**Yazışma adresi:**

**Dr. Sabire Değer**

**İ Ü Diş Hek Fak**

**Kuron-Köprü Protezi BD**

**34390 Çapa / İstanbul**