

SUPERİOR PEDİKÜLLÜ FARİNGEAL FLEP YÖNTEMİ İLE VELOFARİNGEAL YETMEZLİK TEDAVİSİ

M. Erol Demirseren¹ Alper Alkan² H. Rifat Özakpınar¹ Kutlu Sevin²

Yayın kuruluşuna teslim tarihi : 16.07.1998

Yayına kabul tarihi : 18.09.1998

Özet

Damak yarığı onarımından sonra, en önemli problem "hipernazal konuşma" olarak adlandırılan konuşma bozukluğudur. Bu tür olgularda mevcut olan velofaringeal yetmezliğin düzeltilmesi için yeni bir cerrahi girişime gerek duyulmaktadır. Uygulanacak yöntem konusunda bir fikir birliği yoktur. Bu çalışmada, daha önce damak yarığı onarımı yapılmış olan velofaringeal yetmezliği mevcut hastalarda, superior pediküllü faringeal flep ile onarım yöntemi sunulmuştur. Elde edilen sonuçlara göre superior pediküllü faringeal flep yöntemi, velofaringeal yetmezliğin tedavisinde etkin bir yöntem olarak geçerliliğini korumaktadır.

Anahtar Kelimeler : Velofaringeal yetmezlik, faringeal flep, cerrahi tedavi

GİRİŞ

Anlaşılabilir bir konuşmanın oluşmasında en önemli şart; velofaringeal sfinkterin yeterli fonksiyon görmesidir. Bununla birlikte yeterli işitme, zeka düzeyi ve düzgün konuşma yapılan bir sosyal çevre, vazgeçilmez faktörlerdir (12). Velofaringeal sfinkteri, damak ile farinks arka ve yan duvarlar oluşturur. Sfinkter, nazal ve oral kaviteleri ayırır. Bu sfinkterin kapanması, damağın gerilmesi ve posterior faringeal duvara doğru elevasyonu ile başarılıdır. Aynı zamanda posterior ve lateral faringeal duvarın damağa doğru hareket etmesi de konuşmaya yardım eder. İstirahat halinde iken damak aşağı pozisyonda bulunur. Konuşmaya hazırlanırken damak parsiyel olarak arkaya ve yukarıya hareket eder. Oral sesler çıkarılırken, damağın orta hattı en üst noktaya ulaşacak şekilde posterior faringeal duvara temas eder. Bu mekanizma, konuşma süresince velar açıklığın değişmesi ile devam eder (2). Damağın elevasyonundan esas sorumlu olan levator veli palatini kasıdır. Ayrıca superior kons-

MANAGEMENT OF VELOPHARYNGEAL INCOMPETENCE WITH SUPERIORLY BASED PHARYNGEAL FLAP METHOD

Abstract

After cleft palate operations, the most important problem is hypernasality due to velopharyngeal incompetence. For these patients, a new surgical operation is needed. However there is no concensus on the operative method. In this paper, superiorly based pharyngeal flap method has been used for the patients who were operated before and had velopharyngeal incompetence. The results of these operations showed that superiorly based pharyngeal flap is an effective method in the treatment of velopharyngeal incompetence.

Key Words : Velopharyngeal incompetence, pharyngeal flap, surgical treatment

triktör faringeus, palatofaringeus ve palatoglossus kasları da bu fonksiyona yardımcı olmaktadır (1). Lateral faringeal duvarların mezial hareketleri ile velofaringeal kapanmaya katkısı olduğu bu gün yaygın olarak kabul edilmektedir (5). Damak velofaringeal sfinkterin bir parçasını oluşturmaktadır. Dolayısıyla damak yarığı, velofaringeal sfinkteri ve konuşmayı etkileyen anomalilerden biridir. Damak yarığı nedeniyle ameliyat edilen hastalardaki hipernazal konuşmanın nedeni, velofaringeal kapanmanın yetersiz olmasıdır. Özellikle levator veli palatini kasının hipoplazik kaldığı ve kas liflerinin yönünün düzeltilemediği olgularda daha sık ortaya çıkmaktadır (4). Velofaringeal kapanmanın yetersiz olduğu durumlarda ortaya çıkan belirtilerden biri, hipernazal konuşmadır. Ancak velofaringeal yetmezlik diğer sebeplerle de ortaya çıkabilir (4) (Tablo I). Velofaringeal yetmezliğin tamsında bu güne kadar birçok yöntem kullanılmıştır. Bunlar arasında en yaygın olanları; konuşma testleri, nazal endoskopi ve video floroskopidir (11).

1 Arş Gör Dr Ankara Üniversitesi Tıp Fakültesi Plastik ve Rekonstrüktif Cerrahi Anabilim Dalı

2 Arş Gör Ankara Üniversitesi Diş Hekimliği Fakültesi Ağız, Diş, Çene Hastalıkları ve Cerrahisi Anabilim Dalı

3 Prof Dr Ankara Üniversitesi Tıp Fakültesi Plastik ve Rekonstrüktif Cerrahi Anabilim Dalı

Tablo 1. Velofaringeal yetmezliğin sebepleri

1. Kasların idiyomatik yetersizliği
2. Konjenital palatal yetersizlik
3. Submüköz damak yarığı
4. Damak yarığının onarımını takiben
5. Faringeal flep veya faringoplastiden sonra
6. Adenoidektomiden sonra
7. Tonsil hipertrofisi
8. Orta yüz gelişiminden sonra
9. Nörojenik bozukluklar
10. Konuşma için gerekli ve lofaringeal sfinkterin hareketinin yokluğu
11. Fonksiyonel histerik hipernazalite

GEREÇ ve YÖNTEM

1995-1998 yılları arasında Ankara Üniversitesi Tıp Fakültesi Plastik ve Rekonstrüktif Cerrahi Anabilim Dalı ile Ankara Üniversitesi Diş Hekimliği Fakültesi Ağız, Diş, Çene Hastalıkları ve Cerrahisi Anabilim Dalı'na değişik sebeplerle başvuran 12 hasta çalışma kapsamına alındı. Hastaların arşivdeki dosyalarına bakıldığında, geçmişte tümüne Veau-Wardill-Kilner (V-Y Push-back) tekniği ile damak onarımı yapıldığı saptandı (Tablo II). Velofaringeal yetmezliğe bağlı olarak konuşma bozukluğu mevcut olan hastalar subjektif bir değerlendirme olan dinleyenin yargısı ile değerlendirildi. Değerlendirme ameliyattan önce ve sonra aynı kişi tarafından yapıldı. Hastaların standart bir sözcük grubunu tekrarlamaları istendi. Konuşma, bunun sonucuna göre anlaşılabilirlik ve hipernazalite açısından değerlendirildi (Tablo III). Hastalar rutin pediatrik incelemeler yapılarak ameliyata hazır hale getirildi. Tüm hastalara superior pediküllü faringeal flep operasyonu uygulandı.

Operasyon Tekniği

Oroendotrakeal anesteziyi takiben hasta supin pozisyonunda, boyun hafif ekstensiyona getirilerek yatırıldı. Damağı ve farinks arka duvarını rahatça görecektir şekilde, ağız içine "Dingman" ekartörü yerleştirildi. Ameliyat sırasında, hemostazın sağlanması ve diseksiyonun kolay olması için, mukozaya altına adrenalini içeren lokal anestezik enjeksiyonu yapıldı. Adrenalinin etkisinin başlaması için yedi dakika beklendi.

Tablo 2. Hastalara ait preoperatif bilgiler

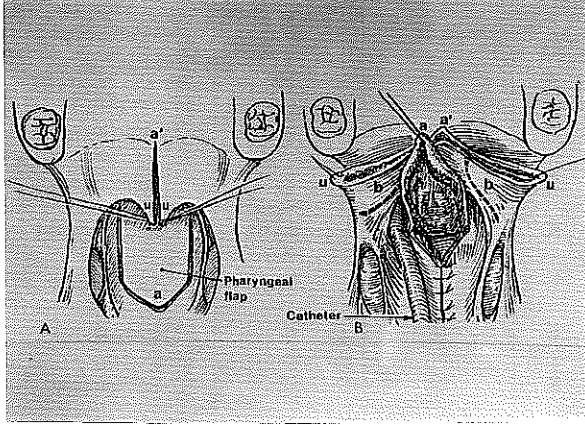
Hasta	Damak Onarım Yaşı (ay)	Sekonder Onarım Yaşı (yıl)	Damak Yarığının Tipi
E	18	8	Median komplet
K	24	7	Median inkomplet
E	18	11	Median komplet
E	20	8	Sol komplet
K	18	6	Median komplet
K	22	10	Sağ komplet
E	18	6	Median komplet
K	24	12	Sol komplet
K	30	8	Median inkomplet
E	18	7	Median komplet
E	20	6	Bilateral komplet
E	26	8	Median inkomplet

Tablo 3. Dinleyenin konuşmayı değerlendirmesi

Anlaşılabilirlik	Hipernazalite
İyi	Yok
Orta	Orta
Kötü	İleri

Sert damağın 1 cm. arkasından yumuşak damak serbest kenarına kadar 11 nolu bistüri ile tam kat kesildi (Resim 1 A). Orta hattan ayrılan her iki taraftaki yumuşak damağın nasal yüzeyi üzerinde 15 nolu bistüri ile flepler kaldırıldı (Resim 1B.). Böylece faringeal flebin suture edilmesi için yumuşak damağın nazal yüzeyinde yer açılmış oldu. Faringeal flep; dikdörtgen şeklinde, superior tabanlı muskulomukozal flep olarak planlanıp, posterior farinks duvarında, prevertebral fasya üzerinden kaldırıldı (Resim 1B). Flebin tabanı velofaringeal sfinkter seviyesinde olacak şekilde hesaplandı. Boyu ise yumuşak damağın arka kenarına gelecek şekilde ayarlandı. Posterior faringeal duvar 4/0 kromik katgüt ile primer olarak orta hatta kapatıldı (Resim 1B). Posterior faringeal duvarın kapatılması, faringeal flebin tüm tabanı boyunca uzanmadı. Çünkü donör sahanın tamamen primer olarak kapatılması, flebin daralması veya tüp haline gelmesi

Resim 1. Superior pediküllü faringeal flep operasyonu. A, Yumuşak damağın, uvulanın ucuna kadar orta hatta bölünmesi ve posterior faringeal duvarda faringeal flebin hazırlanması. B, Posterior faringeal duvarın primer olarak onarılması ve yumuşak damağın nasal yüzeyindeki astar fleplerin (b) hazırlanması.



gibi istenmeyen sonuçlar doğurabilir (4). Faringeal flep mukozası ile yumuşak damağın nazal yüzey mukozası 4/0 vikril ile suturlar nasal tarafa bakacak şekilde suturlandı ve nazal mukozal flepler 4/0 vikril ile flebin altına dikildi (Resim 2 C,D). Oral mukoza kapatılmadan önce levator veli palatini kas çifti 4/0 vicryl ile onarıldı ve sonra oral mukoza uvuladan başlayıp, anteriora doğru 4/0 kromik katgüt ile kapatıldı (Resim 2E).

Postoperatif dönemde dikkatli bir ekstubasyon yapıldı. İlk 24 saatte parenteral destek verildi. 1 hafta boyunca sistemik antibiyotik, 4 hafta boyunca sulu gıda verildi, sonra normal gıdaya geçildi. Hastalar birinci ve dördüncü haftalarda kontrole çağırıldı. Postoperatif 1. ve 6. aylarda konuşma değerlendirildi.

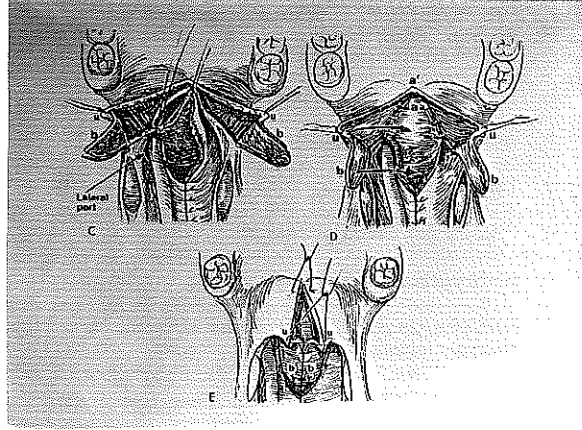
BULGULAR

Hastalarda sistemik ya da cerrahi olarak herhangi bir komplikasyon ile karşılaşılma. Konuşmanın değerlendirilmesi ile, anlaşılabilirlik ve hipernazafitede belirgin bir düzelme olduğu tespit edildi (Tablo IV). Hastaların ailelerinden alınan anamnestik bilgiler de bu sonuçları desteklemektedir.

TARTIŞMA

Damak yarığı onarımından sonra aile için esas sorun "hipernazal konuşma" dediğimiz konuşma bozukluğudur. Primer damak onarımından sonra velofaringeal yetmezlik oranı %5-36

Resim 2. C, Fleplerin (b) eleve edilip lateral olarak retrakte edilmesi. D, Faringeal flebin yumuşak damağın nasal yüzeyine suturlanması. Flepler (b), faringeal flebin basal yüzeyi üzerinden döndürülme üzere. E, Flepler (b), orta hatta faringeal flebin basal yüzeyi üzerinden suturlanır ve yumuşak damağın oral tarafı kapatılır. (McCarty, Plastic Surgery, p: 2916)



arasında değişmektedir (8). Bu patolojinin tanısında kullanılacak ideal bir yöntem yoktur. Bizim de kliniğimizde kullandığımız konuşmanın değerlendirilmesi, çok sık kullanılan bir yöntemdir. Ayrıca nazal endoskopi, video floroskopi gibi yöntemler de günümüzde kullanılmaktadır. Dinleyenin yargısı yönünden anlaşılır bir konuşmaya sahip hastada yapılan enstürmental testler sonucunda sekonder bir operasyon gerekli görülse bile operasyondan kaçınılmalıdır. Ancak hasta takibe alınmalıdır. Çünkü bu, problemin başlangıcına işaret edebilir. Dinleyenin yargısı subjektif bir değerlendirme olduğu için sonuç kişiden kişiye değişebilmektedir (3,6,17). Hipernazal konuşması bulunan olgularda velofaringeal yetmezliğin düzeltilmesi için ek bir cerrahi müdahaleye gerek duyulmaktadır. Günümüzde yaygın olarak uygulanan tedavi yöntemi superior pediküllü faringeal flep ameliyatıdır. Buna rağmen diğer yöntemlerde olduğu gibi bu yöntem de yeterli derecede fizyolojik olmamaktadır (6). Superior pediküllü faringeal flep, özellikle primer damak onarımının velofaringeal yetmezlikle sonuçlandığı hastalarda, sekonder operasyon olarak son derece etkilidir. Flep farinksten kaldırılıp donör alan kapatılınca farinks daralır ve hacmi azalır. Fizyolojik bir obturator rolü oynayarak hava kaçışını engeller ve hipernazaliteyi kontrol eder. Velofaringeal sfinkterin ortalama alanı 2 cm² dir. Ciddi velofaringeal sfinkter yetersizliği olan hastalarda "push-back" prosedürleri ile kombine edilebilirler. Bu yöntemde nazal mukozada oluşan açık yüzeyin kapatılmasını sağlar. Posterior

Tablo 4. Konuşmanın preoperatif ve postoperatif olarak değerlendirilmesi ile elde edilen sonuçlar

Hasta	Anlaşılabilirlik			Hipernazalite		
	Preop	Postop 1. ay	Postop 6. ay	Preop	Postop 1. ay	Postop 6. ay
1	Kötü	Orta	İyi	İler	Orta	Yok
2	Orta	İyi	İyi	Orta	Yok	Yok
3	Kötü	Orta	İyi	İleri	Orta	Yok
4	Kötü	Orta	Orta	İleri	Orta	Yok
5	Kötü	Orta	İyi	İleri	Yok	Yok
6	Orta	Orta	Orta	İleri	Orta	Yok
7	Kötü	Orta	İyi	İleri	Yok	Yok
8	Orta	Orta	İyi	İleri	Orta	Yok
9	Orta	İyi	İyi	Orta	Yok	Yok
10	Kötü	İyi	İyi	İleri	Yok	Yok
11	Kötü	Kötü	Orta	İleri	Orta	Orta
12	Orta	İyi	İyi	Orta	Yok	Yok

faringeal duvardaki flep donör alanı primer olarak kapatıldığında yumuşak damağın serbest kenarı seviyesinde farinkste daralma meydana gelir. İnferior pedikülü tercih eden cerrahlar cerrahi yaklaşımın daha kolay olduğunu savunmaktadırlar. Bu durum özellikle Pierre-Robin Sendromu, TreacherCollins Sendromu gibi çene deformitesi olan vakalarda daha fazla önem kazanmaktadır (4). Bu fleplerin arteriyel beslenmesine ait bir çalışmada superior tabanlı fleplerin random patternli, inferior tabanlı fleplerin aksiyal patternli oldukları bildirilmiştir (9). Superior tabanlı faringeal fleplere ait istatistiksel bir araştırmada altı yaşından küçük hastalarla, altı yaşından büyük hastalar arasında iyileşmede

istatistiksel olarak anlamlı bir fark olmadığı belirtilmiştir (14). Bizim vakalarımızın hepsi Tablo II' de gösterildiği gibi 6 yaş ve üzeriydi. Konuşmada anlaşılabilirlik ve hipernazalite açısından "orta" olarak kabul ettiğimiz dereceyi hiç saymazsak başarı oranımız % 100'dü. Ayrıca ilk damak yarığı onarımından sonra erken faringeal flep yapılan hastalarda %92 iyileşme, 2 yıl veya daha sonra faringeal flep yapılanlarda %90 iyileşme ile yine anlamlı bir fark bulunamamıştır. Damak yarığının tipi de başarı için önemli bir faktör olarak saptanamamıştır (14). Diğer bir literatürde velofaringeal yetmezliği düzeltmek için faringeal flep operasyon zamanının optimal 3-6 yaş olduğu bildirilmiştir (16). Superior pediküllü faringeal flebin velofaringeal yetmezlikte sık olarak kullanıldığı bir merkezde, ortalama ameliyat yaşı 4.5 olan grupta %83.1 oranında başarı bildirilmiştir (10).

Primer damak yarığı cerrahisini takiben velofaringeal yetersizliğin düzeltilmesi için uygulanan sekonder teknikler; palatal uzatma prosedürleri, faringeal flepler, yumuşak doku veya implantlar ile posterior faringeal duvarın ögumentasyonu, sfinkter rekonstriksiyonu ve protetik obturatörleri içermektedir. Eğer damak elevasyonunda bir yetersizlik varsa, fakat tatmin edici lateral faringeal duvar hareketi mevcutsa, durum superior pediküllü faringeal flep için idealdir. Sfinkter faringoplastisi zayıf lateral duvar hareketini çözmek için önerilmiştir (4,13). Portların genişliğinde belirli bir açıklık elde edebilmek için her iki porta 14 nolu "Foley" kateter yerleştirilerek lateral port kontrol operasyonu yapılmıştır (7). Superior pediküllü faringeal flep operasyonu sonrası uzun dönemde hiponazalite, ağızda kötü bir tad hissi, gece horlamaları ve uyku apneleri gibi olumsuz sonuçlar ortaya çıkabilir (15,18). Çalışma grubunu oluşturan hastalar arasında erken ve geç dönemde bu tür komplikasyonlar ile karşılaşmadık.

KAYNAKLAR

1. Bell-Berri F. An electromyographic study of velopharyngeal function in speech. *J Speech Hear Res* 1976; 19:225-30.
2. Cassel MD, Moon JB, Elkadi H. Anatomy and Physiology of the velopharynx. In: Bardach (ed) *Multidisciplinary Management of Cleft Lip and Palate*, Philadelphia. *WB Saunders*. 1990: 366-78.
3. Dalston RM, Warren DW. The diagnosis of velopharyngeal inadequacy. *Clin Plast Surg* 1985; 12(4): 685-96.
4. David JD, Bagnall AD. Velopharyngeal Incompetence. In: McCarthy JG (ed) *Plastic Surgery*, Philadelphia. *WB Saunders*. 1990: 2903-921.
5. Dickson D, Dickson W. Velopharyngeal anatomy. *J Speech Hear Res* 1972; 1 S: 37284.
6. Grobbelaar AO, Hudson DA, Fernandes DB, Lentin R. Speech results after repair of the cleft soft palate. *Plast Reconstr Surg* 1995; 95: 1150-54.

7. Hogan VM. A clarification of the surgical goals in cleft palate speech and the introduction of the lateral port control pharyngeal flap. *Cleft Palate J* 1973 : 10: 331- 40.
8. Lindsay WK, Witzel MA. Cleft Palate Repair: Von Langenbeck Technique. In: Bardach (ed) Multidisciplinary Management of Cleft Lip and Palate, Philadelphia. *WB Saunders*. 1990: 303-65.
9. Mercor NSG, MacCarthy P. The arterial basis of pharyngeal flaps. *Plast Reconstr Surg* 1995: 96: 1026-31.
10. Morris HL, Bardach J, Tones D, Christiansen TL, Gray SD. Clinical results of pharyngeal flap surgery: The Iowa experience. *Plast Reconstr Surg* 1995: 95: 652-62.
11. Pannbacker M, Lass NJ, Middleton GF, Drutchfield E, Trapp DS, Scherbick KA. Current clinical practices in the assesment of velopharyngeal closure. *Cleft Palate J* 1984: 21: 1-12.
12. Randall P, LaRossa D. Cleft Palate. In: Smith JW, Aston SJ (eds) Plastic Surgery, Boston. *Little Brown* 1991: 287-317.
13. Ren Y, Wang G. A modified palatopharyngeal flap operation and its application in the correction of velopharyngeal incompetence. *Plast Reconstr Surg* 1993: 91: 612-17.
14. Seyfer AE, Prohazka D, Leaky E. The effectiveness of the superiorly based pharyngeal flap in relation to the type of palatal defect and timing of the operation. *Plast Reconstr Surg* 1988: 82: 760-66.
15. Sirosis M, Laberge LC, Spier S, Larocque Y, Eggerszegi EP. Sleep apnea following a pharyngeal flap: A feared complication. *Plast Reconstr Surg* 1994: 93: 943-47.
16. Tharanon W, Stella JP, Epker BN. The modified superior based pharyngeal flap. *Oral Surg Oral Med Oral Pathol* 1994: 70: 256-60.
17. Trier WC. The pharyngeal flap operation. *Clin Plast Surg* 1985: 12(4): 697-713.
18. Valnicek SM, Zuker RM, Halpern LM, Roy WL. Perioperative complications of superior pharyngeal flap surgery in children. *Plast Reconstr Surg* 1994: 93: 954-58.

Yazışma adresi:

Dr Alper Alkan

Ankara Üniv Diş Hek Fak ADÇ

Hast ve Cerrahisi AD

06500 Beşevler-Ankara