

TRAVMAYI TAKİBEN PULPA'DA KİREÇLENME VAK'A TAKDİMİ

Doç. Dr. Gündüz Şekip BAYIRLI (*)

Dişlere şiddetli bir darbe geldiğinde, sert dokularda kırık olabilir. Kırık kuronda yalnız mine'de, mine ve dentin'de yahut kökte bulunabilir.

Bazı vak'alarda pulpa nekroze olabilir. Ekseriya, travmadan sonra kırık görülmediği halde pulpada kireçlenme olur ve pulpa boşluğu daralır. Hattâ bazı vak'alarda pulpa odasının ve kök kanalının hemen hemen tamamen tıkağığı görülür (6, 7, 8, 9).

Literatüre bakış :

Bunting ve Hill (4) (1960) sekonder dentinden farklı olarak iki tip «Calcific degeneration» kireçli dejenerasyon tarif etmişlerdir. Mc Gehee (11) (1945) Pulpanın «retrogressive» gerileyici bir değişikliğini «Calcarious» dejenerasyon olarak belirtmiş, Worman (14) (1948) aynı durumu «Calcific metamorphosis» kireçli metamorfoz diye izah etmiştir. Anderson (1) (1960 «Calcarious» dejenerasyonu «dystrophic» ve «metastatic» olarak sınıflandırmıştır. Bu müellife göre «dystrophic calcification» ölü veya dejenere olan bir dokuda kalsiyum birikmesidir; «metastatic calcification» ise kalsiyum ve fosfor metabolizmasındaki bir bozukluktan dolayı kalsiyum tuzlarının çökmesi ve ekseriya kan dolaşımında fazla miktarda kalsiyum bulunmasıyla ilgilidir.

Seltzer ve arkadaşları (16) (1963) kronik iltihaplı ve bilhassa periodontal dokuları da tesir altında bulunan dişlerin hepsinin kök kanalları aşırı derecede dar ve hemen hemen tıkalı gibi görünmelerine rağmen gerçekte tamamen tıkanmış hiçbir kök kanalının bulunmadığını ve kalan çok küçük boşlukta bazı canlı doku elementlerinin görüldüğünü belirtmişlerdir. Petterson ve Mitchell (13) (1965) pulpa boşluğunda daralmaya yol açan bu tip «Calcific metamorphosis»i pulpa v edentinde patolojik bir sapma olarak tarif etmişlerdir.

Gorlin ve Goldman (7) (1970) tamir dokusunun teşekkülünü şu şekilde izah ederler: «Bir yaralanmaya karış bağdokusu iltihap ve tamir

(*) İstanbul Üniversitesi Dişhekimliği Fakültesi Diş Hastalıkları ve Konservatif Diş Tedavisi 1. Kürsü Öğretim Üyesi.

ile cevap verir. Tamir dokusu ekseriya enfekte veya hasar görmüş dokuyu çevirerek lokalize etmek veya onun yerini almak için hazırlanır. Ekseriya fibröz tipte olan tamir dokusu, bilhassa kemik, sement ve dentin gibi kireçli dokularla ilgiliyse, kireçli halde teşekkül edebilir. Pulpa kireçli tamir dokusu yapmaya istidatlıdır. Gelen tesir orta derecede ve kronik ise, pulpa sekonder dentin yapabilir. Az da olsa, travma tesiriyle de pulpa tamir dokusu yapmağa başlar. Etrafında dentin bulunduğu için bu, dentine benzer kireçli bir tamir dokusudur. Neticede, pulpa boşluğu kısmen daralır veya tamamen tıkanır.»

Travmadan dolayı «Calcific metamorphosis» gösterecek bir diş enfeksiyon odağı olarak kabul edilmelidir. Bazan travma esnasında ya periodontal aralıktan veya dişin sert dokularındaki bir yarıktan mikroorganizmalar pulpa girebilir. Böyle dişler hematogen yolla da enfekte olabilir: Anormal kireçli teşekküller sebebiyle pulpanın mukavemeti azalmış hassas hale gelmiştir. Bu nedenle kan yoluyla gelen mikroorganizmalara karşı koyamaz (13).

Ellis (6) (1960), Mc Donald (10) (1963), Sather (15) (1964), Rubach ve Mitchell (14) (1965), Patterson ve Mitchell (13) (1965), Ingle (9) (1965) ve Dorenbos (5) (1971) travmayı takiben pulpa boşluğunun kireçlenmesiyle az veya çok daraldığı çeşitli vak'aları neşretmişlerdir.

Klinik görünüş :

Pulpa boşluğunda bütün olarak daralmaya yol açan sebeplerden en mühimi düşme veya bir darbe ile diş gelen travmadır. Zamanla bu dişin kurunu bitişindeki dişlere nazaran daha koyu renk alır. Umumiyetle koyu sarı renktedir. Minenin altındaki dentin normale nazaran daha kalın hale geldiğinden, diş daha az translusent'tir.

Erken devrelerde vitalometrik muayeneye reaksiyon normaldekinden daha azdır; hemen hemen tamamen tıkanmanın olduğu ileri safhada ise hiç reaksiyon yoktur. Pulpada kireçlenmenin başlangıcında diş soğuk ve sıcakta daha hassastır; bu hassasiyet ileri derecede gittikçe azalır.

Böyle dişlerin radyografilerinde pulpa boşluğunun kısmen daraldığı veya tamamen tıkanmış olduğu görülür. Birçok vak'alarda periodontal aralık ve lamina dura normal görünüştedir. Bazan bir periapikal lezyon mevcut olabilir.

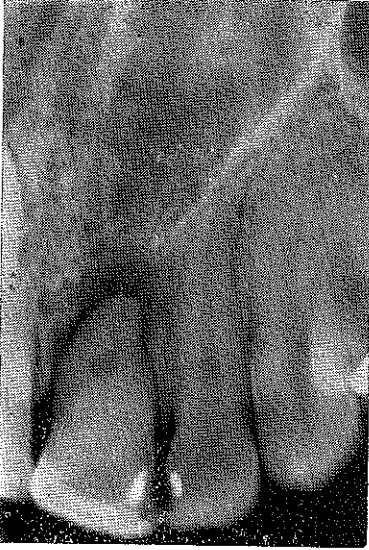Tedavi :

Travmayı takiben diş mutlaka kontrol altında tutulmalıdır. Pulpa

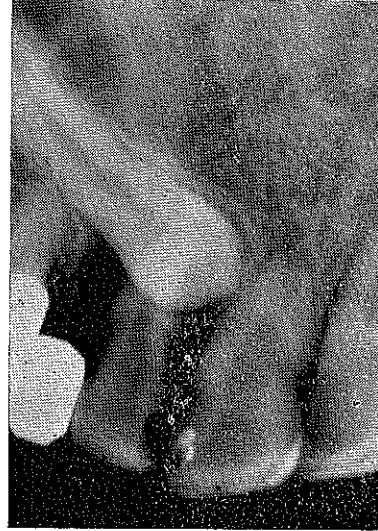odası açılmamışsa ve dişin kuron veya kökünde hiç kırık olmasa bile en az 1,5 - 2 ay vitalometrik kontroller yapılmalıdır (3,8).

Bu müddet sonunda pulpanın nekroze olduğu anlaşılırsa, kök kanalı tedavi ve dolgusu gerekir. Aksine, pulpa canlılığını korumuşsa, bu diş yine kontrol altında tutulmalıdır. Pulpada kireçlenme bazan travmayı takiben bir seneden fazla bir sürede olur (6, 10). Pulpa boşluğunun daraldığı belirli bir şekilde anlaşıldığı zaman kök kanalı tedavisi yapılmalıdır. Bu dişin tedavisi için başka kontrendikasyonlar mevcutsa, diş çekilmelidir (13).

Travma tesiriyle pulpasında kireçlenme olan dişlerin tedavisi iki şekilde yapılır. Ekseriya pulpa odası ve kök kanalı oldukça daraldığı halde, kuronda kavite açarak kanal dolgusu yapmak mümkündür. Kanalı genişletmek için %10 luk «ethylenediamine tetra-acetate» «EDTA» solüsyon kullanılabilir (12). Bazı vak'alarda ise, pulpa odası tamamen tıkanmıştır, normal yoldan kanal tedavisi yapmak mümkün değildir; Cerrahi müdahale ile kök ucunda «redograd» dolgu yapılır (2).



Resim : 1 — Üst sol orta keser diş. Pulpa boşluğu kökün ortasına kadar tamamen tıkalı. Kökün ortasında küçük bir boşluk var, kökucuna doğru inceleerek devam ediyor. Kök ucunda geniş bir periapikal lezyon görülüyor.



Resim : 2 — Üst sağ sürekli kanin dişinde edememiş, gömük kalmış. Kaninin boşluğunu kapatmak için bir köprü yapılmış.

Bu yazıda takdim edilen vak'a çok ender görülen ikinci tipte olduğundan enteresan bulunmuştur.

Vak'a :

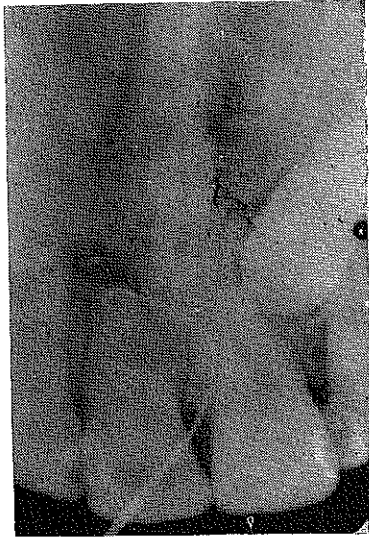G. A. adında 19 yaşında bir kız öğrenci üst sol orta keser dişinin kökü hizasında vestibül de ara sıra şişlik olduğundan ve buradan ara sıra

cerahat aktığından şikâyetle kliniğimize müracaat etti.

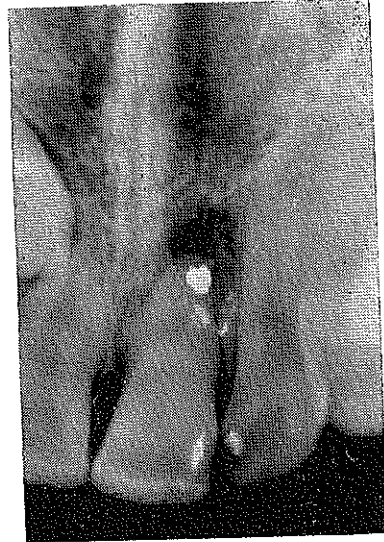
Üst sol orta keser dişin rengi normaldi. Distal tarafında çok küçük bir silikat dolgu vardı. Kuronda kırık yoktu. Hasta, 10 yaşında iken düşerek ön dişlerini kayaya vurduğunu hatırlıyordu. Dişetin görünüşü normaldi, dişte çok hafif sallanma vardı. Kök hizasında da fistül ağzı görünüyordu. Hastanın ağızda üst sağ kanin mevcut değildi; boşluğa köprü yapılmıştı.

Alınan radyografilerde şunlar görüldü: Üst sol orta keser dişin pulpa boşluğu kökün ortasına kadar tamamen tıkanmıştı; kökün ortasında küçük yuvarlak boşluk vardı, bu boşluk kök ucuna doğru çok ince olarak devam ediyor ve kök ucunda genişliyordu. Kök ucunda periapikal lezyon vardı (Resim : 1). Üst çenenin sağ tarafında kanin yan keser bölgesinden alınan radyografide sürekli kanini indifa etmeyip çene içinde gömük kaldığı görüldü (Resim : 2).

Yapılan vitalometrik kontrolde, diş hiç reaksiyon göstermedi. Kalan çok az pulpa da nekroze idi.



Resim : 3 — Miller Sondasının ucu, kök ucundan kanal boşluğuna girmiş halde.



Resim : 4 — Kök ucuna amalgam dolgu yapıldıktan sonra alınan radyografi.

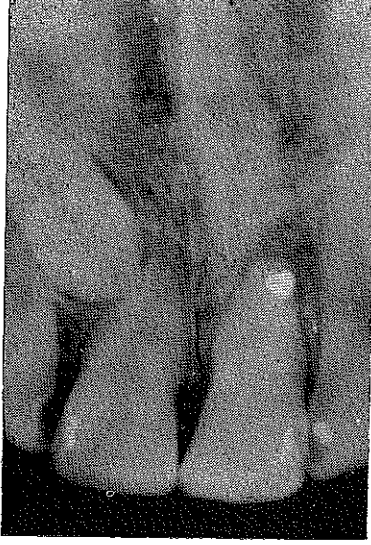
Tedavi :

Pulpa odası ve kökün yarısına kadar kök kanalı tamamen tıkalı olduğundan, bu yolla kanal tedavisi mümkün olmayacağı düşünülerek; kök ucunun açılarak periapikal küretaj ile beraber «retrograd» dolgu yapılmasına karar verildi.

Lokal anestezi altında üst sol orta keser dişin kök ucu açığa çıkacak şekilde bir lambo kaldırıldı. Kemik perfore olmuştu. Periapikal lez-

yon küretlerle kazındı. Bir Miller sondasının ucu kıvrılarak kök ucundaki kanal boşluğu bulundu (Resim : 3). Konacak amalgamın retansiyonu için, bir kavite açıldı (2). Gümüş amalgamı ile dolgu yapılarak lambo yerine yerleştirilip rikildi (Resim : 4).

Operasyondan dört ay sonra alınan radyografide periapikal bölgede iyileşme belirtisi görüldü (Resim : 5).



Resim : 5 — Operasyondan dört ay sonra alınan radyografî;
NETİCE :

Travma tesirinde kalan dişler, pulpada kireçlenme durumunu incelemek için en az bir sene, 2-3 ay fasıllarla radyografiler alınarak tetkik edilmelidir. Komşu dişlerle mukayesede pulpa boşluğunun daha çabuk daraldığı görülürse, hemen kök kanalı tedavisi yapılmalıdır. Beklendiği takdirde, kök kanalı daha çok daralarak tedaviyi güçleştirecek; belki de bu vak'a da görüldüğü gibi pulpa odası tamamen tıkanarak, cerrahi müdahale zorunluluğu olacaktır. Hattâ birçok vak'ada da bir periapikal lezyon teşekkül edecektir. Vaktinde yapılan tedavi bütün bu güçlükleri önler.

S U M M A R Y

A case report about complete calcification of the pulp of the upper left central incisor have been presented. The patient had kicked a hard substance, nine years ago. Clinical investigation showed no crown fracture. Roentgenograms revealed that the pulp room and the root canal were almost completely obliterated, except a small segment of the root canal in the apical third. A periapical lesion had occurred in the periapical area. A draining fistula was present.

In such a case, a conventional approach through the pulp room is contraindicated. It was decided that this tooth should be treated by a reverse apical procedure :

A Local anesthetic was used. A mucoperiosteal flap was reflected, and access to the root apex was attained. The apical periodontal pathosis could be easily located. An amalgam alloy was used as the filling material.

L İ T E R A T Ü R

- 1 — ANDERSON, W. A. : Synopsis of Pathology, ed. 5, St. Louis, 1960, The C. V. Mosby Company.
- 2 — BAYIRLI, G. Ş. : Endodontik Cerrahi, D. D., 3 : 15, 1972.
- 3 — BAYIRLI, G. Ş. : Vak'a Takdimi: Travma ile Mine-Dentini kırılan fakat pulpa odası açılmamış Dişlerin Tedavisi, Dişhek. Fakt. Derg., 7 : 266 - 273, 1973.
- 4 — BUNTING, R. W., and HILL, T. J. : A textbook of Oral Pathology, Philadelphia, 1940, Lea and Febiger.
- 5 — DORENBOS, J. : Fractured Maxillary Incisors : a Case Report, Quintessence International, 0522/65-66, 1971.
- 6 — ELLIS, R. G. : The classification and treatment of injuries to the teeth of children, fourth ed. The Year Book Publishers, Chicago, 1960.
- 7 — GORLİN, R. J. and GOLDMAN, H. M. : Thom's Oral Path. Vol. one, 6th ed., C. V. Mosby Com., St. Louis, 1970.
- 8 — GÜRKAN, S. İ., BAYIRLI, G. Ş., SANDALLI, P. : Diş Hastalıkları ve Konservatif Diş Tedavisi, Bozak Matbaası, İstanbul 1972.
- 9 — INGLE, J. I. : Endodontics, Lea and Febiger, Philadelphia, 1965.
- 10 — McDONALD, R. E. : Pedodontics, The C.V. Mosby Company, St. Louis, 1963.
- 11 — McGEHEE, W. H. O. : A Textbook of Operative Dentistry, ed. 2, Philadelphia, 1945, The Blakiston Company.
- 12 — PATTERSON, S. S. : In vivo and In Vitro Studies of the Effect of the Disodium Salt of Sthylenediamine Tetra-Acetate on Human Dentin and İts Endodontic İmlications, Oral Surg., Oral Surg., Med. Path, 13 : 83 - 103, 1963.
- 13 — PATTERSON, S. S. and MITCHELL, D. F. : Calcific Metamorphosis of the Dental Pulp, Oral Surg. Med. Path. 20 : 94 - 101, 1965.
- 14 — RUBACH, W. Ç., and MITCHELL, D. F. : Periodontal Disease, Age, and Pulp Status, Oral Surg. Med. Path, 19 : 482 - 493, 1965.
- 15 — SATHER, A. H. : Two Effects of Trauma, Oral Surg. Med. Path, 18 : 757, 1964.
- 16 — SELTZER, S., BENDER, I. B., and ZIONTZ, M. : The Dynamics of Pulp İnflam-mation: Correlation Between Diagnostic Data and Actual Histologic Findings in the Pulp, Oral Surg. Med. Path. 16 : 846 - 871, 1963.