

# ORTODONTİ PRATIĞİNDE SPEED APAREYİNİN YERİ

Olgu Bildirisi

Eray Erdoğan<sup>1</sup>

Yayın kuruluna teslim tarihi : 1.4.1994  
Yayına kabul tarihi : 20.9.1994

## Özet

Hanson tarafından, ortodontideki teknolojik ve bilimsel gelişmelere paralel olarak, klinik pratiğine sunulan speed apareyi ark telini ligatüre etme gereksinimi ortadan kaldıran, düz ark tekniğine dahil bir edgewise tekniğidir.

Bu makalenin amacı, Cenevre Üniversitesi Ortodonti Bölümü'nde, oldukça yeni ve güncel olan bu apareyle tedavi edilmiş, biri Angle III. sınıf, diğeri II. sınıf problemlili iki vakanın takdimiyle, bu tekniği süntün ve sorunlu yönlerini tartışmaktır.

Speed braketleri ve yüksek elastik özelliklere sahip ark telleriyle tedavi edilen her iki vakada da, arzu edilen sonuçlara kısa sürede varılmıştır ki bu durum, apareyin avantajlı yönlerine bağlı olmasının yanında, iyi bir teşhis ve tedavi planlamasının da önemi vurgulamaktadır. Speed braketlerin küçük boyutları nedeniyle artan braketler arası mesafe, teorik olarak ark telinin dişlere daha az şiddette kuvvet uygulanmasını ve braketin elastik spring kapakçığı da bu kuvvetin sürekli olmasını sağlayarak, dişlerdeki pozisyon sorunlarının daha kısa sürede düzeltilmesine alanak vermektedir. Ancak her iki vakanın da tedavi öncesinde, şiddetli çapraşıklık durumu arz etmemesi tedavinin daha çabuk bitirilmesine yardımcı olmuştur.

Speed apareyinin bazı sorunlu yönlerinin (ekstra-doral kuvvet, transpalatal ark, lip bumper gibi yardımcı apareylerin kullanılmasına izin veren ataçmanlar içermemesi, vb.) iyileştirilmesi, sistemin diğer apareylerle kombine edilmesi veya değişik mekanik prensiplerin kullanımıyla olasıdır ki; bu da ortodontistin kararına kalmış olan bir durumdur.

Anahtar sözcükler: Speed sistemi, straight wire edgewise mekaniği, elastik spring kitapçığı.

Kronolojik sıralamaya göre Angle'in ortodonti pratiğe sunduğu, "E arch", "Pin and Tube" ve "Ribbon Arch" sabit apareylerinden yola çıkılarak geliştirilen Edgewise (köşeli ark) tekniğinin evrimi, teknolojinin ortodontideki gelişimine pa-

## SPEED APPLIANCE IN CLINICAL PRACTICE

### Case Reports

#### Abstract

*The speed appliance developed with the technologic and scientific progress in orthodontics by Hanson is a straight-wire edgewise appliance which does not demand the bracket ligation.*

*The goal of this article is to discuss the advantages and disadvantages of this recent appliance by presenting two cases, one with the CI III tendency, other with the CI II tendency; which has been treated in orthodontic department of Geneva University.*

*Decrease in the duration of the orthodontic treatment in both of two cases probably depends on the advantages of the speed appliances and high elastic arch wires, but also an individualized and justified diagnosis and treatment plan. Decreased dimensions of the speed brackets increase the interbracket span and decrease the intensity of the arch wire forces; on the other hand spring clip of the same brackets makes these forces continuous so the correction of the tooth malposition is theoretically increased. Mild crowding in two cases presented in this article facilitated the effects of this appliance. The problems (attachments that do not permit to utilization of auxiliary appliances like extra oral anchorage, transpalatal arches, lip bumpers, etc.) can be eliminated by combining the system with the other methods that must be decided by the clinician.*

*Key words: Speed system, straight wire edgewise mechanics, elastic spring clip.*

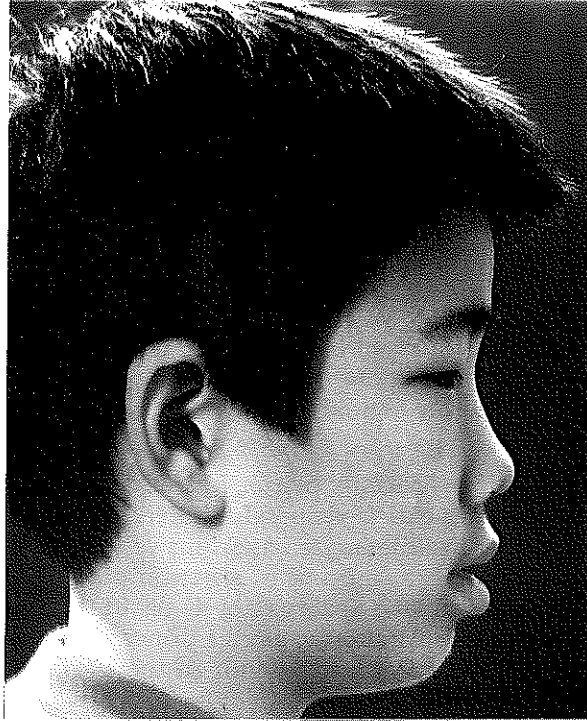
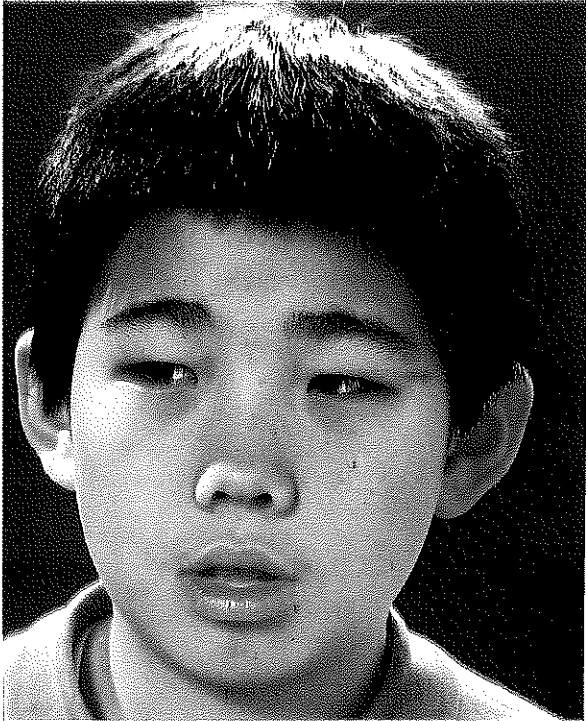ralel olarak devam etmektedir (1). Son 20 yıl içinde, ark telinde yapılması gereken ikinci ve üçüncü olası ölçüde aza indirgeyen ve dolayısıyla ortodonti pratiğini basitleştirip tedavideki kontrol gücünü artıran "düz ark (straight-wire)" tekniği

(1) geliştirildikten sonra, bilim adamları bu aparatın boyutlarını, "braketler arası mesafeyi artırıp optimal kuvvet yaratmak" prensipi ile kozmetik gereksinimleri yerine getirmek amacıyla, olası ölçüde küçültmeye çalışmaktadırlar ki bir çok ortodonti firmasının "mini twin" ve "tip edge" (9) braketleri bunlardan yalnızca bir kaçıdır. Bazı bilim adamları da ark teline ligatüre etme gereksinimini ortadan kaldıracak bir sistem geliştirmeye çalışmış ve sonuç olarak, "activa" (1) ve "speed" (6,7) braketleri ortodonti pratiğine kazandırılmıştır.

Bu teknolojik gelişmede ortodontiste düşen, kendi bilgi ve becerisine en uygun olan braket sistemini bulmak ve kendi mekanizmasını geliştirmektir. Bu nedenle, olası olduğu ölçüde yeni braket sistemlerinin denenmesinden yarar vardır.

Bu makalede, Cenevre Üniversitesi Tıp Fakültesi Diş Hekimliği Bölümü, Ortodonti Bilim Dalı'nda, speed braketleri yardımıyla tedavi edilmiş iki vaka takdim edilerek, yaklaşık on yıllık geçmiş (6) olan bu yeni sistemin avantajlı ve dezavantajlı yönleri tartışılmaya çalışılacaktır.

*Resim 1: 1. vakanın ilk dökümantasyondaki, (A) ekstra ve (C) intra-oral fotoğrafları ile tedavi öncesindeki (B) sefalometrik analizi.*



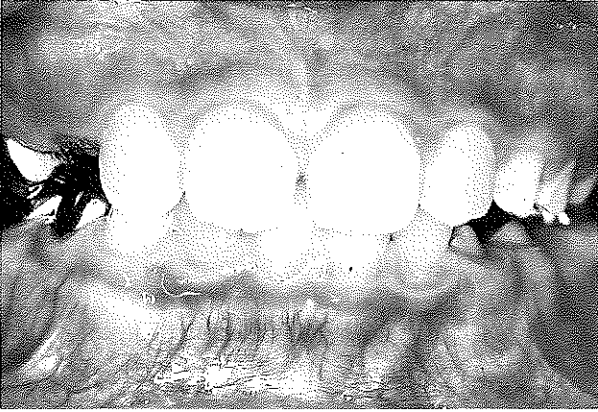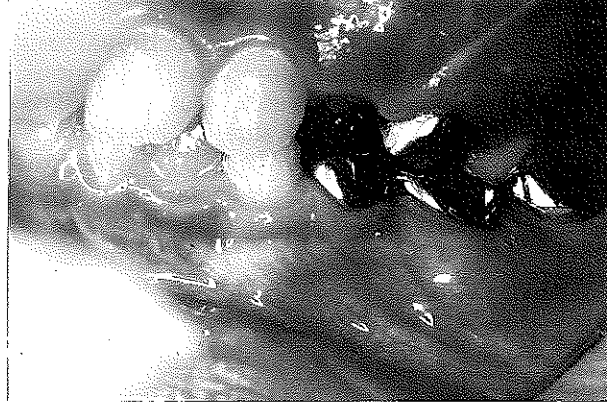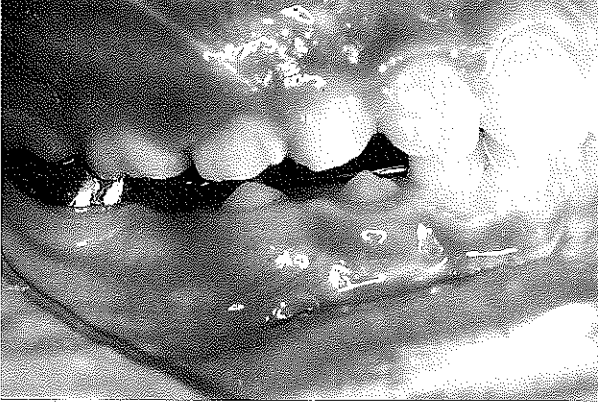## 1. Olgu

Anamnez, Klinik Bulgular ve Teşhis  
(Resim 1)

Cenevre Üniversitesi Ortodonti Kliniğine başvuran "10 yıl 8 ay" yaşındaki erkek, sistemik yönden hiç bir problemi olmayan, Kore'li K.J.L.'nin anamnezinden diş hekimliği pratiğine oldukça tanışıklığı olduğu anlaşılmış, muayenesi de bu durumu desteklemişti. Posterior süt dişlerinin çoğunda, derin çürükler nedeniyle bir çok konservatif restorasyon (55, 64 ve 65 üzerinde amalgam dolgular, 54, 84 ve 85 üzerinde geçici kuronlar) mevcuttu. Alt sol 2. süt moların erken kaybından doğacak yer kaybını önlemek amacıyla, pedodontisti tarafından takılmış bir alt lingual ark taşımaktaydı. Ağız hijyeni orta halli ve alt kesiciler bölgesinde serbest dişeti yetersizdi. Ortodontik açıdan, hastanın sorunları ve gerçekleştirilecek tedavi hedefleri aşağıda özetlenmiştir.

## Teşhis

- 1) Derin spee eğrisi ve örtülü kapanış,
- 2) Karma dişlenme döneminde, 1. sınıf molar ilişkisi (III. sınıf meyili)
- 3) Irksal iskeletsel III. sınıf ve high angle.



#### Tedavi Hedefleri

- 1) Derin spee eğrisi ve örtülü kapanışın düzeltilmesi,
- 2) Yer kaybını önleyip, daimi dişlerin düzgün konumda sürmelerini sağlamak,
- 3) Irksal özellikleri bozmadan, iskeletsel sorunları kontrol etmek


#### Tedavi Aşamaları

Yaklaşık bir yıl boyunca, daimi premolar ve kaninlerin sürmeleri beklenmiş, alt dental ark uzunluğu, bir lingual ark yardımıyla korunmuştur.

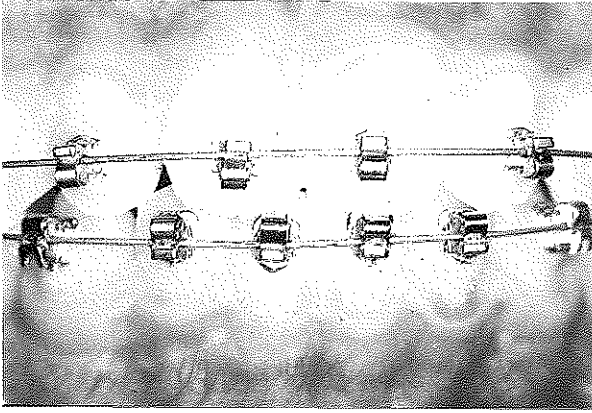
Aktif tedaviye ilk olarak, birinci hedef olan, alt kesici diş ektirüzyonuna bağlı derin örtülü kapanışın düzeltilmesiyle başlanmış ve bu amaçla alt dental ark "mini-twin" sisteminin bir üyesi olan parsiyel sabit apacey (2 by 4) ile .014'lik niti-nol ark teli uygulanmıştır. Bu dönemde daimi molarlar ve kaninlerdeki sınıf III meyili dikkati çekmektedir.

Daha sonra, üst dental arka .022'lik oluğu olan speed apareyi uygulanmasına karar verilerek tedavi planlaması değiştirilmiştir. Speed braketleri, Hanson (6,7)'un önerdiği gibi, "direkt bonding" sistemiyle olası ölçüde düzgün olarak yapıştırılmaya çalışılmış ve hasta .016'lik niti-nol ark teli; alt dental arka ise aynı seans, ark uzunluğunu artırmak ve çiğneme kuvvetleri altında ark teli deformasyonunu önlemek amacıyla, .017x025'lik paslanmaz çelik tel uygulanmıştır (Resim 2). Üç ay sonra, alt dental arka da speed braketleri yapıştırılarak ilk seviyelendirme arki olarak .14'lik niti-nol seçilmiştir. Üst dental arka ise .018'lik niti-nol ark teline geçilmiştir (Resim 3).

Resim 2. 1. vakhada, speed braketlerinin üst dental arka uygulanması.

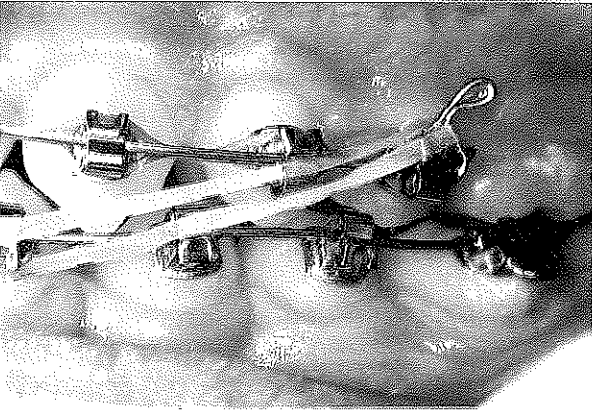


**Resim 3.** 1. vakada speed braketterinin alt dental arka uygulanması.



Seviyelendirme fazı, yaklaşık iki ay içinde tamamlanmış ve tedavinin bitirme aşamasına, üst ve alt dental arklara .020x.025'lik speed nikel titanyum (yarım köşeli) ark telleri uygulanarak başlanmıştır. Bu fazda, postortodontik stabilizasyonu artırmak amacıyla, sınıf III eğiliminin azaltılması için, üst 2. premolarlar ile alt kaninler arasında sınıf III (yaklaşık 120 gr. şiddetinde) intermaksiller elastikler uygulanmıştır (Resim 4). Speed arklarının normalden biraz daha geniş olması (6,7) nedeniyle, üst anterior dişler arasında ortaya çıkan aralanma, elastik zincirler yardımıyla kontrol edilmiştir.

**Resim 4.** 1. vakada, ortodontik tedavinin bitirme aşaması; sınıf III intermaksiller elastiklerin uygulanması.



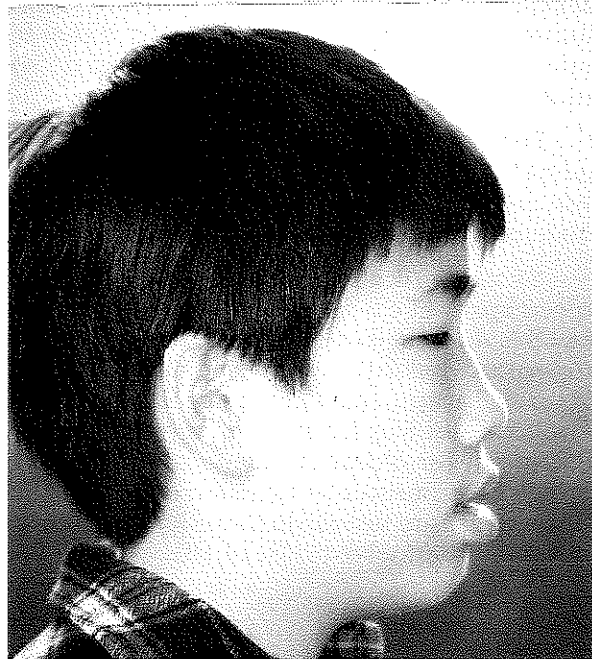
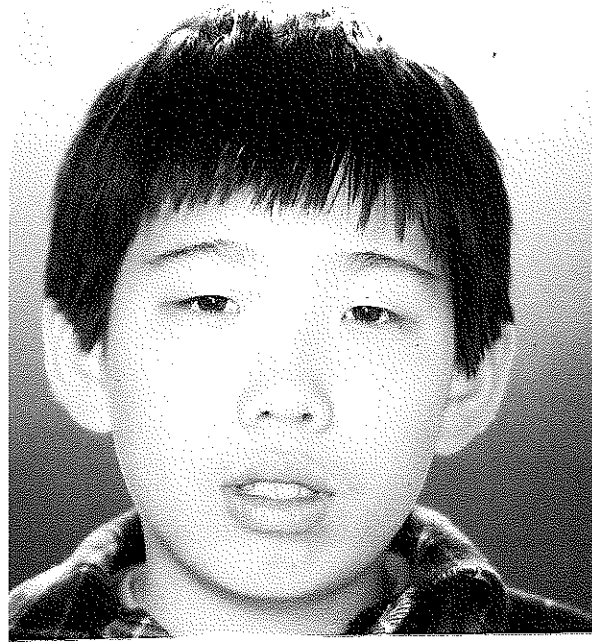Hastanın Kore'ye kesin dönüş yapıyor olması, bitirme fazının bir aydan fazla sürmemesine neden olmuş ve speed apareyi ile gerçekleştirilen aktif tedavi fazı 6 ayda sonuçlandırılarak, braketter çıkartılmıştır. Bu nedenle 3 mm kaymış olan orta hatta, ancak 2 mm'lik bir düzelme sağlanmıştır.

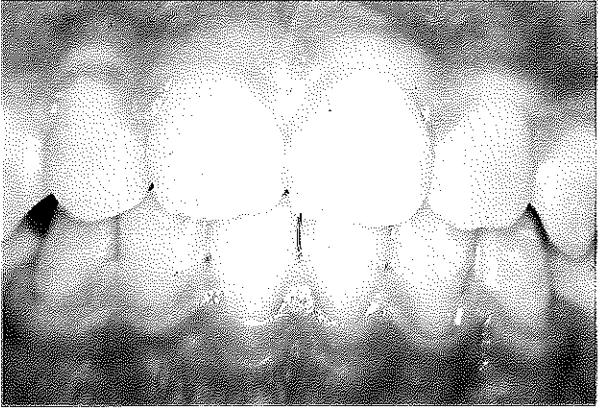
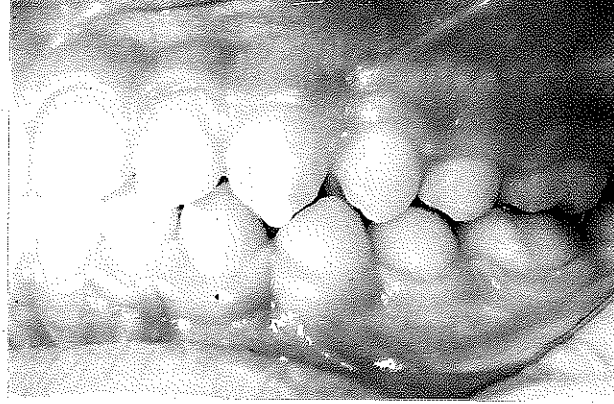
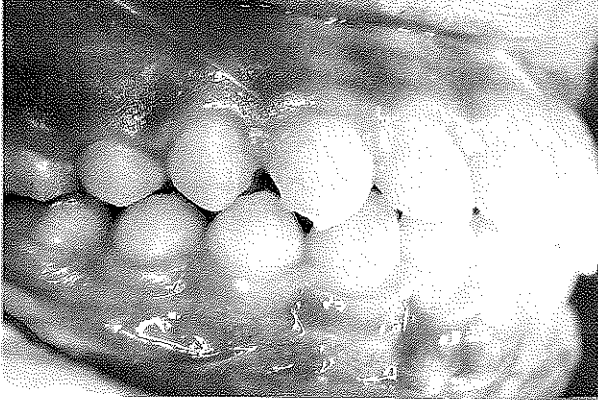
Pekiştirme amacıyla, üst ve alt dental arklara basit Hawley apareyleri takılmıştır.

#### Tedavi Sonuçları (Resim 5)

Ortopedik bir tedavi planlanmadığı için, hasta ekstra-oral olarak tedavi öncesi ırksal ve iskeletsel özelliklerini korumaktadır.

**Resim 5.** 1. vakamın tedavi sonrasındaki (A) ekstra ve (B) intra-oral fotoğrafları.





## 2. Vaka Raporu

### Anamnez, Klinik Bulgular ve Teşhis (Resim 6)

Cenevre Üniversitesi, Ortodonti Kliniği'ne başvuran zenci kız hasta G.H., ilk muayene sırasında 14,5 yaşındaydı. Genel diş hekimliği açısından, kaza nedeniyle servikal fraktür sonucundan üst sağ santral dişinin kronunu kaybetmiş, rezidüel kök başarılı bir kanal tedavisiyle kurtarılmıştı. İyi bir hijyene ve dişeti desteğine sahip olan hasta, ekstra-oral olarak mezosefal bir yüze ve düz ancak dudak bölgesinde ırksal olarak belirgin bir fazlalığa sahip bir profil arz etmekteydi.

Ortodontik problemler ile tedavi objektifleri aşağıda özetlenmiştir:

### Teşhis

- 1) 11'in servikal fraktüre bağlı kron kaybı
- 2) Bimaksiller dental protrüzyon ve artmış overjet,
- 3) Hafif şiddetteki makroglossi,
- 4) High angle,

### Tedavi Hedefleri

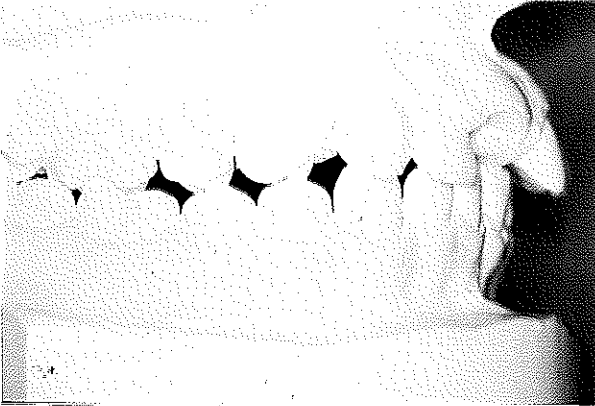

- 1) İdeal üst dental ark boyutunun temini için, 11'in geçici veya kalıcı protetik restorasyonu,
- 2) Bimaksiller dental protrüzyon ve overjetin eliminasyonu,
- 3) Fonksiyonel ve iskeletsel anomalilerin kontrolü,

Intra-oral açıdan, anterior dişler bölgesinde 2mm'lik overjet ve overbite sağlanmış, orta hat kayması 2mm'lik bir düzeltmeyle 1mm'ye kadar indirgenmiştir. I. sınıf kanin ve molar ilişkisi temin edilip; her iki dental ark bütünlüğü de korunmuştur.

Fonksiyonel ve gnatolojik açıdan, lateral çene hareketleri sırasında, kanin koruyuculu oklüzyon posterior dişlerde herhangi bir erken temas olmamasıyla gözlenmektedir.

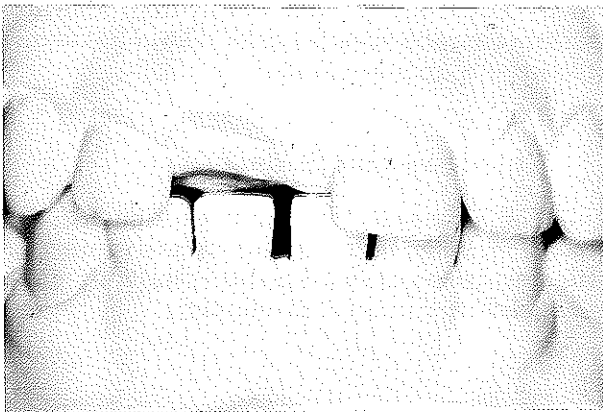Sefalometrik açıdan, ilk dokümantasyondan, speed apareyi ile tedavi öncesi (Şekil 1A) ve sonrası S-N düzlemi üzerindeki (S noktası referans) süperpozisyonlarda, alt anterior yüz bölgesindeki vertikal artışın önemli olduğu gözlenmektedir. Özellikle son 6 ay içerisindeki vertikal büyüme dikkate değer ölçüdedir. Dental amaçlı sefalometrik süperpozisyonlar ise tedavi etkisi ve de büyüme ve gelişim nedeniyle posterior diş ekstrüzyonunu göstermektedir (Şekil 1B).

Resim 6. 2. vakanın ilk dokümantasyondaki, (A) ekstra ve (C) intra-oral durumu ile tedavi öncesindeki (B) sefalometrik analizi.



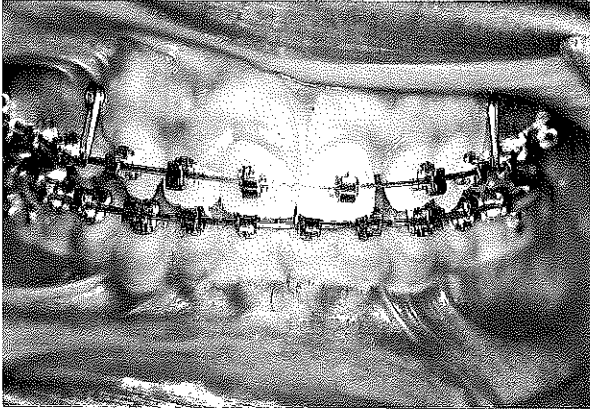
#### Tedavi Aşamaları

Fonksiyonel ve iskeletsel sorunları kontrolü ve üst dental arkta ankraj preparasyonu amacıyla, tedaviye hastaya 12 saat/gün, yaklaşık 350-400gr şiddetinde headgear uygulananımı ile başlandı. Bu dönem, üst sağ santralin protetik rehabilitasyonuna (post-core = geçici kompozit kron) da olanak sağladı. Yaklaşık 8 aylık bir headgear tedavisinden sonra, .022" oluklu speed apareyi direkt yapıştırma sistemiyle hastaya uygulanırken, üst molarlardaki klasik düz ark sisteminin üçlü tüpklerini içeren bantlar, headgearın tüm tedavi boyunca kullanılabilmesi amacıyla çıkartılmadı. Bu arada



alt 1. ve 2. molarlara da aynı sistemin tutucularını içeren bantlar takıldı. Sırasıyla, .016" ve .018"lik nitinol ark telleriyle gerçekleştirilen kısa bir seviyelendirme fazından (yaklaşık 2 ay) sonra üst dental arktaki yer fazlalığı .018x.025"lik, kaninlerin distalinde konumlandırılmış kapalı vertikal zemberekli TMA (Titanyum molibden alaşımı) ark teli aracılığı ile kapatılmaya çalışılırken, alt dental ark da stabilizasyon ve alt anterior diş retraksiyonu amacıyla, aynı kalınlıkta ve negatif anterior forklu köşeli paslanmaz çelik ark teli uygulandı (Resim 7).

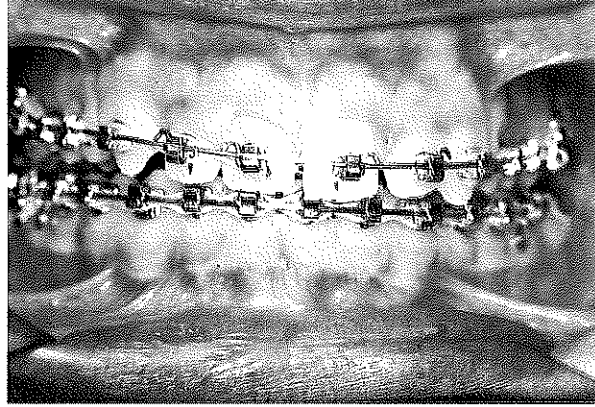
*Resim 7. Kısa bir seviyelendirme aşaması sonrasında, 2. vaka- da uygulanan konsolidasyon fazı.*




Bu dönem esnasında hastadaki kooperasyon bozukluğu, özellikle üst sağ posterior bölgede ankraj kaybına neden olduğundan, molar ilişkisi başbaşa kapanışa geldi. Dişlerdeki mekanik stresi azaltmak ve molar ilişkisini tekrar düzeltmek amacıyla üst ark teli, termik hafızaya sahip (ağız ısıyla deformasyon öncesindeki eski formunu alan), maksimum 100 gr'lık sabit kuvvet uygulayan .021x.025"lik "Neo-santalloy" ark teliyle değiştirildi (Resim 8). Bu arada, alt diş kavisindeki diestemaların kapatılması ve alt anterior diş inklinasyonunun düzeltilmesi, hafif derecede normalden daha büyük olan dile ağız içinde yeterli yer bırakmadığından, posterior bölgede açık kapanış durumu gözlenmeye başlandı. Bu durumun önlenmesi ve sınıf II posterior ilişkinin düzeltilmesine yardımcı olması bakımından, hastaya sınıf II vektör bileşkesi olan vertikal elastikler verildi (Resim 9) ve hastanın tedavideki katkısı açısından tekrar motivasyonu sağlandı.

Bitirme fazı, aynı ortodonti mekaniği ile gerçekleştirilerek, sabit aparey toplam 16 aylık (8 ay headgear & 8ay speed+headgear) bir tedavi süresinden sonra çıkartıldı.

*Resim 8. 2. vaka da konsolidasyon fazı sırasında, hasta kooperasyonunun kaybedilmesi nedeniyle ortaya çıkan, üst posterior ankraj kaybı ve alt dental ark diestemalarının kapatılmasıyla dilin uyguladığı kuvvet etkisi altında oluşan posterior açış kapanış durumu; bu seansta üst dental arka 0.021"x0.0x25" köşeli "Neo-santalloy" ark teli uygulanmıştır.*



*Resim 9. 2. vaka da, sınıf II. Vektör bileşkesi olan vertikal intermaksiller elastikler yardımıyla gerçekleştirilen bitirme aşaması.*

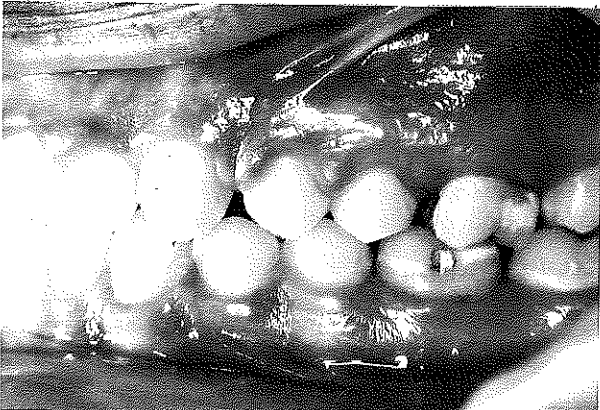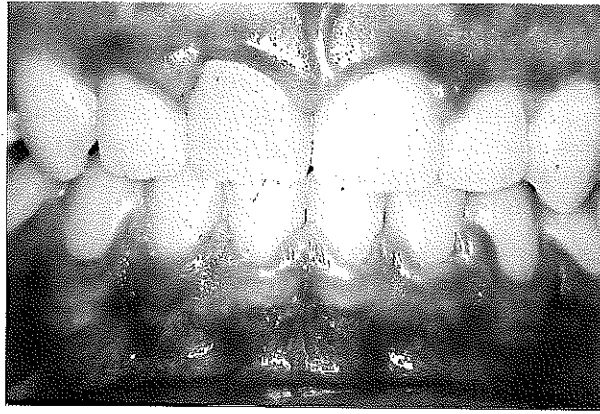
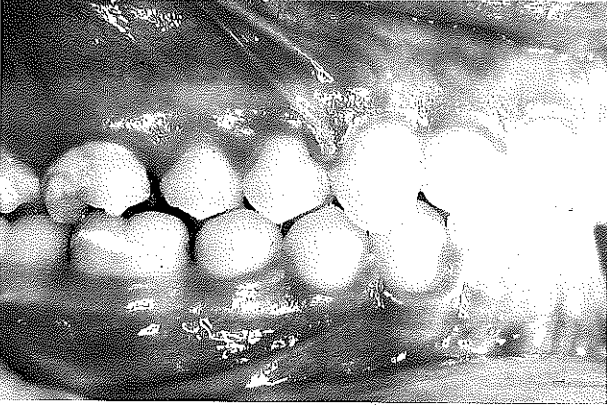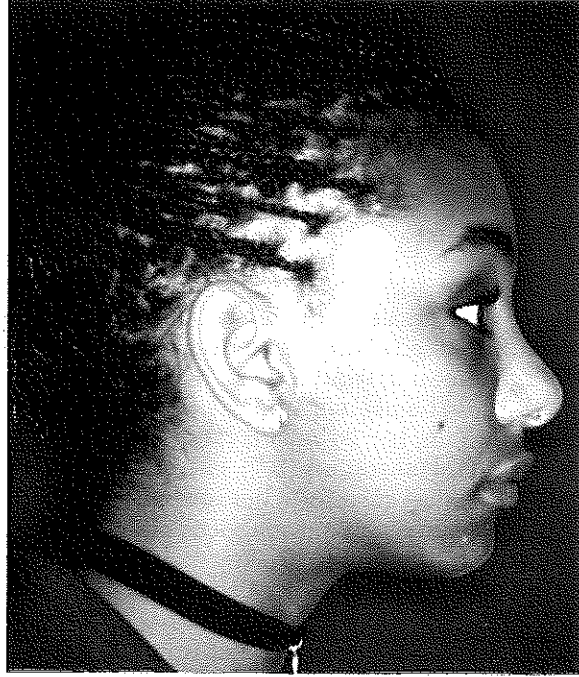



Pekiştirme amacıyla, üst dental arka Doener (sirküler akrilik retansiyon plağı); alt dental arka da aynı apareye ilaveten kanin-kanin arasında .06mm çapında yuvarlak çelik telden bükülmüş fiksasyon splinti uygulandı.

#### Tedavi Sonuçları (Resim 10)

Tedavi öncesinde hastanın profilindeki, dudak belirginliği, headgear uygulanımı ve anterior diş retraksiyonları yardımıyla azaltılarak, daha dengeli yüz oranları elde edilmiştir.

Resim 10. 2. vakanın tedavi sonrasındaki (A) ekstra ve (B) intra-oral fotoğrafları.



Intra-oral açıdan, overjet ve overbite ilişkileri idealize edildiği gibi kanin ve molarlar da düzgün sınıf I konumlarına getirilmiştir. Üs sol posterior segmentte, kanin ve premolar angüstasyonları sınıf II bileşkisi olan vertikal elastiklerin kullanımı nedeniyle, bir miktar distal eğilmeye maruz kalmışlardır. Kök paralellemesi, üst sol I. premolar dışında ideal yakındır.

Üst ve alt dental ark bütünlükleri korunmuş; tüm diistemalar kapatılmıştır. Postortodontik stabilizasyonun korunması açısından, pekiştirme tedavi süresi uzatılarak hastaya alt kanin-kanin arası splinti ömür boyu taşınması önerilmiştir.



Tedavi öncesi ve sonrası lateral sefalogramlar karşılaştırıldığında, üst dental ark retraksiyonu dikkate değer düzeydedir. Ancak vertikal elastik kullanımıyla ortaya çıkan posterior diş ekstrüzyonu, hafif derecede posterior mandibular rotasyona neden olmuş; dolayısıyla tedavi objektiflerinden "vertikal boyutun korunması" şikâi yerine getirememiştir (Şekil 2.A-B).

## TARTIŞMA

Ortodontik klinik pratiğinde her zaman mümkün olmasa da, yeni tedavi metodlarının denenmesinde tedavinin zor ve dezavantajlı yönlerinin azaltılması açısından yarar vardır. Ancak bu şekilde ideal sınırlara yaklaşılabilir. Yukarıda takdim edilen, her iki vakada da speed apareyi etkisi altında, Hanson'un (6,7) savunduğu gibi, ortodontik tedavi süresinde belirgin bir azalma (1. vakada toplam 6 ay; 2. vakada speed apareyi ile toplam 8 ay) gözlenmektedir. Ancak unutulmamalıdır ki, apareyin teknolojik üstünlükleri dışında, iyi bir teşhis ve tedavi planlaması başarıyı artırıp tedavi süresini kısaltan en önemli faktördür (5,8). Cetlin\*, bir konferansı sırasında "Benim için braket seçiminden çok, tedavi planlaması ve ortodonti mekaniğinin değişik vakalara göre özelleştirilmesi önemli; bu nedenle ortodonti firmaları bana hangi braket yolluyorsa, onu kullanıyor ve mümkün olduğu ölçüde muayenehane masraflarını azaltmaya çalışıyorum" diyerek kullanılan braket tipinden çok ortodonti mekaniğine önem verdiğini vurgulamıştır.

Speed braketleri arasındaki mesafe, yeterli derecede geniş olduğundan uygulanan ark telinin daha uzun süreli çalıştığı ve dişlere daha optikale yakın kuvvetler uyguladığı bir gerçektir. Ayrıca elastik spring kapakçığın, labiolingual yönde göstermiş olduğu aktivasyon, dişlere uygulanan kuvvetin dha sürekli olmasına yardımcı olmakta dolayısıyla "Sürekliliği olan optimal kuvvetler diş hareketini hızlandırır" prensipini yerine getirmektedir. Ancak ark telinin ligatüre edildiği aynı küçük boyutlara sahip (tip.edge, v.b.) diğer braketlerle tedavi edilmiş vakalar ile speed vakaları, istatistiksel değerler göz önüne alınarak, bilimsel olarak karşılaştırılmadığından (böyle bir araştırmanın, vakalardaki maloklüzyonun benzerliğinin sağlanması açısından ne kadar zor olacağı unutulmamalıdır) speed apareyinin aktif tedavi süresini kısaltıcı etkisinden kesin olarak bahsetmek oldukça zordur. Yukarıda sunulan her iki vakada da şiddetli çapraşıklık ou masitdnhsr ise-

ammlan ark üzerinde kaydırma tekniği olarak geliştirildiğinden (6,7) her iki vakada da intermaksiller elastik kullanımı sagittal planda etkin kontrol sağlamış ve dental arklar arası ilişki oldukça kolay kurulmuştur.

Speed braketleri ile ark üzerinde kaydırma mekaniği, özellikle posterior diş distalizasyonu ve anterior diş retraksiyonunun gerçekleştirilmesinde iyi sonuçlar vermektedir. Braketler arası mesafenin yeterli derecede geniş olması, uygulanan distalizasyon zembereklerinin uzunluğunun daha kolay ayarlanmasına dolayısıyla zemriğin istenilen düzeyde hareket elde edilene kadar aktivitesini korumasına yardımcı olmakta, bu da diş hareketinin daha hızlı gelişmesine olanak vermektedir. Bu tip mekaniklerde, ankrajın intermaksiller elastikler yardımıyla korunması endikasyon açısından bazı kısıtlamalar (örneğin highangle vakalarında) getirmektedir. Nitekim yukarıda sunulan heriki vakada da vertikal bileşkesi olan intermaksiller elastik kullanımı, posterior diş ekstrüzyonuna neden olarak, tedavi objektiflerinden "vertikal boyut kontrolü" tam anlamıyla gerçekleştirilememiştir.

Ayrıca, speed apareyinin üst molar ataçmanlarının normal braket formunda olması, özellikle iskeletsel açık kapanış (high angle) vakalarında ekstra-oral kuvvetler yardımıyla üst çene büyüme ve gelişimi ile üst dentoalveoler bölgedeki vertikal artışın kontrolüne imkan vermemektedir. Aynı zamanda, posterior ankrajın kritik olduğu vakalarda da zorluklar ortaya çıkmaktadır. Bu gibi durumda, 2. vakada gerçekleştirildiği gibi klasik üçlü tüplere sahip molar bantların sisteme dahil edilmesi, tedavi kontrolünü artırıcı bir faktör olacaktır.

Bir başka açıdan, speed apareyinde üst molarlarda palatinal tutucuların kullanılmaması, modern ortodontide üç boyutta molarların konumunu koruyan (rotasyon, tork, intirüzyon, ünilateral distalizasyon ve ekspansiyon hareketlerini olması kılan) ve süperior ankraji kuvvetlendirilen transpalatal (Goshgarian) arkların kullanımını olası kılmamaktadır. Bu nedenle, klasik üst molar bantların kullanımı, tedavi mekaniğinin kontrolü açısından daha kolay olabilir.

Bunun dışında, bukkal yüzlerinde geniş amalgam türü metalik restorasyonlara sahip alt ve üst molarlarda, ataçmanların direkt olarak dişlere yapıştırılması retansiyon sorunları yaratabilir.

Speed apareyinde, klasik molar bantlarının kullanılmasının bir çok avantajı olmasına karşın, dişin bukkal yüzeyine yapıştırılan ataçmanların da hijyenik olduğu, ağız içinde çalışma süresini azalttığı ve az yer kapladığı ve de özellikle 2. molarların erüpsiyonu sırasında bantların 1. molarların distalinde kapladıkları yer nedeniyle ortaya çıkan sorunları önlediği unutulmamalıdır. Sonuç olarak, vakanın ihtiyaçlarına göre aparey seçimi ve gerektiğinde değişik sistemlerin birlikte kullanımı her zaman geçerliliğini korumaktadır.

"Gummy smile" ve/veya vertikal fazlalık sorunu olan, dental örtülü kapanış vakalarında, olası ölçüde salt anterior diş intrüzyonu önerilmektedir (6,8,9,10). Bu durumun da ancak segmental ark tekniklerinin kullanımıyla sağlanabileceği kesinlik kazanmıştır (8,9,10). Her iki vakada da gözleendiği üzere, speed mekanığı gibi sürekliliği olan ark teknikleriyle gerçekleştirilen tedavilerde, oluşan vertikal diş hareketleri resiprokaldir; yani anterior diş intrüzyonu posterior diş ekstrüzyonuna neden olmaktadır. Speed apareyinin de bir edgewise sistemi olduğu göz önüne alınırsa, segmental ark tekniklerinin kullanımı ortodontistin kararı na bağlıdır.

Klinik pratiği açısından, ark telini ligatüre etme gereksinimini ortadan kaldıran bir sistemle çalışmak daha kolay görünmekle birlikte, yakın geçmişte ortodonti pratiğine sunulmuş olan elastomerik ligatürler de aynı kolaylığı klasik sistemlerde sağlamaktadır. ancak speed braketlerinin elastik spring kapakçıklarının mekanik avantajları ile ark teliyle yarattıkları sürtünme kuvvetinin daha az olması (2), bu apareyin avantajının artırıcı bir faktör olarak görünmekle birlikte bazen, spring kapakçıklarındaki fabrikasyon hataları veya klinik manipülasyonlar nedeniyle, kullanım zorlukları da ortaya çıkabilmektedir. speed kapakçıkları mekanik sürtünme prensibine dayalı olarak açılıp kapatılmaktadır; dolayısıyla braketin üretimi sırasındaki en ufak bir hata kapakçığın çalışmamasına neden olmaktadır. Ayrıca braketin yapıştırılması sırasında gözden kaçan kompozit fazlalıkları ve tedavi sırasında diş yüzeyinde oluşan en ufak bir kalkülüs bile kapakçık manipülasyonunu zorlaştırmaktadır. Hanson (5)'un önerdiği gibi sorun çıkan kapakçıkların değiştirilmesi de belli bir deneyim ve yetenek gerektiren bir işlemdir. aynı zamanda, bu metal kapakçıkların da belli bir plastik deformasyon düzeyi olduğu unutulmamalı, manipülasyonlarında fazla kuvvet uygulamaktan kaçınılmalıdır. Tüm bu özellikler,

speed apareyini frajil hale getirmekte; en ufak bir sorunda ilgili braketin değiştirilmesi gerekmektedir.

Ayrıca, dişlerde meziodistal yönde hareket yaratmak amacıyla oldukça sık olarak kullanılan elastik kuvvet elemanlarının uygulanabilmesi için, ark telinin çıkartılmasını gerekmesi klinik pratiğini zorlaştırmakta; braketlerin yardımcı tüplerine takılan intermaksiller elastik kroşeleri de apareyin estetik ve rahatlık gibi avantajlarını tedavinin bazı aşamalarında azaltmaktadır. Apareyin bu eksikleri, yeni üretilen braketlere, mantar formundaki, helimlenmiş kroşelerin eklenmesiyle giderilmeye çalışılmıştır (10).

### SONUÇ

Sonuç olarak, speed apareyinin avantaj ve dezavantajları aşağıdaki gibi özetlenebilir:

#### Speed apareyinin avantajları:

1) İyi bir teşhis ve tedavi planlamasıyla doğru vakalarda uygulandıklarında tedavi süresi kısalmaktadır.

2) Henüz bilimsel olarak kesin kanıtlanamamasına karşın, braket boyutlarının küçük olması, dişlerde daha az mekanik stres yaratmaktadır.

3) Yine braket boyutlarının küçük olması, kozmetik ve hijyenik gereksinimlere daha iyi cevap vermektedir.

4) Braketler hatasız yapıştırılıp her hangi bir üretim hatası olmadığında ark teli modifikasyonlarında klinik manipülasyonları, ligatür te veya elastomerlerinin takılıp çıkartılma sorunu olmadığı için daha kolaydır; dolayısıyla hastayla fotöyde geçirilen süre kısalmaktadır. Bu durum tedavi maliyetini de azaltmaktadır.

5) Elastik spring kapakçığının labiolingual yöndeki aktivitesi, ark telinin dişlere sürekli kuvvetler uygulamasını sağlamakta; bu olay da tedavideki mekanik avantajlar dışında hasta randevularının daha uzun zaman aralığında devirmesini olası kılmaktadır.

6) Braketlerin vestibüler yüzeylerinin elastik spring kapakçığının formu nedeniyle yuvarlak olması, hastada yumuşak doku irritasyonlarını azaltmada dolayısıyla, apareyin rahat olduğu hastalarca belirtilmektedir.

#### Speed apareyinin dezavantajları:

1) Speed üst molar ataçmanlarının normal

braketler tarzında planlanmış olması ve palatinal ataçmanlardan yararlanılmaması, tedavide ortopedik, ortodontik veya ankraj amaçlı bazı yardımcı apareylerin kullanılmasına olanak vermektedir.

2) Braketlerin elastik spring kapakçıklarının hassas özellikleri, tedavide manipülasyon zorlukları doğurabilmektedirler.

3) Elastik zincirler gibi, yardımcı kuvvet elemanlarının uygulanabilmesi için her seferinde ark telinin çıkartılma gereği klinik pratiğini zorlaştırmaktadır.

4) Braketlerin yardımcı tüplerine takılması önerilen, speed kroşeleri estetiğin azalmasına neden olmaktadır.

### KAYNAKLAR

1. Company Straight-wire Orthodontic Products: Activa brackets, 1992, Johnson - Johnson Company Catalog.

2. Berger, J.L.: The influence of the speed bracket's self-ligating design on force levels in tooth movement: A comparative in vitro study. *Am J Orthod Dentofac Orthop* 1990; 97(3): 219.

3. Burstone C.J, Hanley K, J: Modern Edgewise Mechanics: Segmented archtechnique, U.S.A., 1985, Ormco Corporation, Ch: VI, p.: 41-51.

4. Cetlin, N M: Nonextraction treatment in orthodontics: Postdoctorary course notes, Geneva, Nov. 2-3, 1992.

5. Graber T M, Swain B F: Orthodontics Current Principles and Technics, St. Louis, 1985 C.V. Mosby Company, Chapter 1,9 and 10.

6. Hanson, G H: The Speed System: A report on development of a new edgewise appliance. *Am J Orthod Dentofac Orthop*. 1980; 78 (3): 243-65.

7. Hanson, G H: Speed System Instruction Manual, San Clement, California 1989, Orec Corporation, Ch. 1-16.

8. Proffit, W R: Contemporary Orthodontics, St. Louis, Toronto, London, 1986, C.V. Mosby Company, Ch.8.

9. T P Products: Introducing New Tip - Edge Brackets, T.P. Orthodontics, 1992, Inc. P.O. Box 73, La Porte, IN 46350.

10. Woodside, D G: Speed System: Orthodontic post-congress courses, EOS Stockholm, 1993.

#### Yazışma adresi:

Dr Eray Erdoğan 23,  
Bd. de Pérolles  
1700 Fribourg - İsviçre