

## *Pulpa Dentisin ince yapısı üzerinde Elektron Mikroskopik ön tetkikler*

Erdoğan CİRELİ\* — Turan CENGİZ\*\*

Diş Hekimliğinin esas problemlerini kapsıyan klinik konular arasında, tamamen bir laboratuvar çalışması hüviyetindeki bu tebliğimizin kongreye sunma nedenleri sözlerime başlarken kısaca izah etmek istiyorum.

Son onbeş yıldan beri dünyanın çeşitli ülkelerinde, muhtelif konular üzerinde yapılan elektron mikroskopik araştırmalar hızla gelişmektedir. Mineraloji, metallografi, colloid kimyası, plastik sanayii ve ilaç sanayii gibi cansız maddelerin tetkikinde de yenilikler meydana getiren elektron mikroskop, bilhassa tıpta ve biyolojide karanlık kalmış pek çok noktanın aydınlığa kavuşmasını sağlamıştır.

1965 yılında Ege Tıp Fakültesine de bir elektron mikroskop alınmış olup bu âletle çeşitli konularda araştırmalar yapılmaktadır. Bunun yanında diş hekimliğinin kendi konularını ilgilendiren bazı problemlerinin, ultrastrüktürel yönden ele alınması muhakkak ki çok faydalı olacaktır.

Klinikleri yeni faaliyete geçen genç Ege Diş Hekimliği Fakültesinde kendi imkânlarımız dahilinde normal bir diş pulpasının ultrastrüktürü ile bu alanda ilk adımı atmayı uygun bulduk.

---

(\*) Ege Üniversitesi Tıp Fakültesi Morfoloji Kürsüsü Doçenti.

(\*\*) Ege Üniversitesi Dişhekimliği Fakültesi Diş Hastalıkları ve Tedavisi Kürsüsü Öğretim görevlisi.

Ayrıca bu kongre vesilesi ile uzun yıllar fakülte hayatından uzak kalmış diş hekimi arkadaşlara, son yenilikler yönünden çok ufak dahi olsa bir katkıda bulunabilmeyi de arzu ettik.


### **MATERYEL VE METOD**

Araştırmada kullanılan materyeller Diş Hekimliği Fakültesi Polikliniklerinde Dr. Turan Cengiz tarafından sağlanmıştır.

Vak'alardan birincisi 45 yaşındaki bir şahsın normal üst kesici dişi olup total protez gayesi ile çekim yapılmıştır. İkinci vak'a ise 30 yaşındaki bir şahsın yirmi yaş gömük dişidir.

Elektron mikroskopik çalışmalarda postmortem değişikliklerden kaçınmak için alınan her bir doku parçasının çok kısa bir zaman içerisinde tesbiti gerekmektedir.

Poliklinikte alınan dişlere, yıkandıktan sonra, dişçi turu ile, uzunluğuna eksenine boyunca oluk açılır. Diş tekrar yıkanır ve kurulanır. Kron çekici ile adeta bir badem gibi kırılır. Pulpa boşluğu içindeki pulpaya, buz dolabında muhafaza edilmiş tampon solusyonlu glutaraldehid tesbit solusyonu dökülür. Veya parçalar bu solusyon içine



**Resim 1. : Ultramikrotom ile kesit almak için kullanılan 1 — Cam bıçak. 2 — Epon bloklarının yapıldığı jelatin kapsül.**

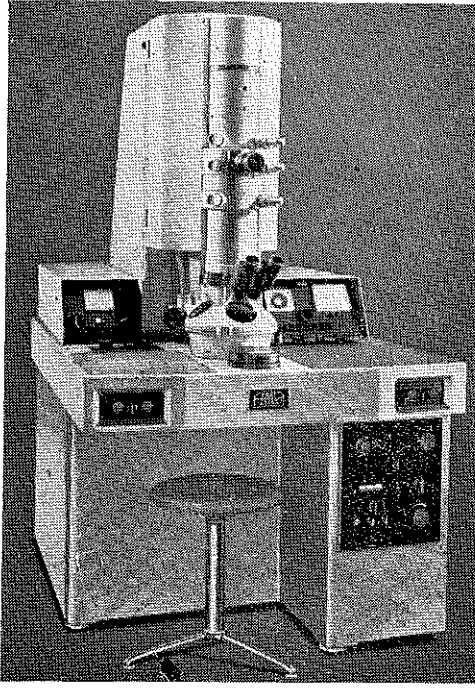
konur. Buz dolabında + 4 C°. de 1 saat müddetle muhafaza edilir. Bundan sonraki işlemler elektron mikroskopi laboratuarlarında devam eder.

Yukarıda izah edildiği tarzda ön tesbiti yapılan pulpa, dişin sert kısımlarından uzaklaştırılır. Yumuşak doku hüviyetindeki pulpa fosfat tampon solusyonunda 1 saat müddetle yıkanır. Tetkiki arzu edilen bölgeler toplu iğne başı büyüklüğünde veya takriben 1 mm<sup>3</sup> hacminde parçalar halinde kesilir. Bölge olarak apex'e 3 mm. uzaklıkta sahalardan, orta kısım ve krona yakın bölgeler seçilmiştir. Alınan pulpa parçaları derhal % 2 lik OsO<sub>4</sub> Palade tesbit solusyonunda ikinci defa tesbit edilir. Müteakiben 50, 60, 70, 85, 96, Alkol absolu serilerinden geçirilir. Herbir alkol derecesinde parçalar 10 dakika muameleye tabi tutulur. Alkol absolüden sonra Propylen oxyd de iki defa 15 dakika



Resim 2. : Reichert OmU<sub>2</sub> Sutte Ultramikrotomu. (Cam bıçak ve blok monte edilmiş olarak görülmektedir).

tutulan parçalar Propelynoxyd + Epon 812 karışımında 1 saat tutulur. Son kademe de ise Epon 812 karışımında tekrar 1 saat müddetle parçalar muameleye tabi tutulduktan sonra içinde Epon 812 karışımı bulunan jelatin kapsüllere monte edilir. Bloklar 37 derecelik etüvde 12-24 saat, 45 derecelik etüvde 12-24 saat ve son olarak da 60 derecelik etüvde 1 - 2 gün sertleşmeğe bırakılır (Resim : 1). Bloklar Reichert OmU<sub>2</sub> Sitte Ultramikrotomu ile (Resim : 2) kesilir. Kesit kalınlıkları 250-450 Angströmdür. İnce kesitler Uranyasetat ve kurşun sitrat solusyonunda kontrast boyamaya tâbi tutulur. (Böklama ve kesit alma tekniğine ait bilgiler için müracaat CİRELİ, 1966, 1967) 3,4. Gridler Carl Zeiss EM 9 A elektron mikroskobu ile (Resim : 3) tetkik edilir ve resimler çekilir.



Resim 3. : Carl Zeiss EM 9 A Elektron mikroskobunun resmi.

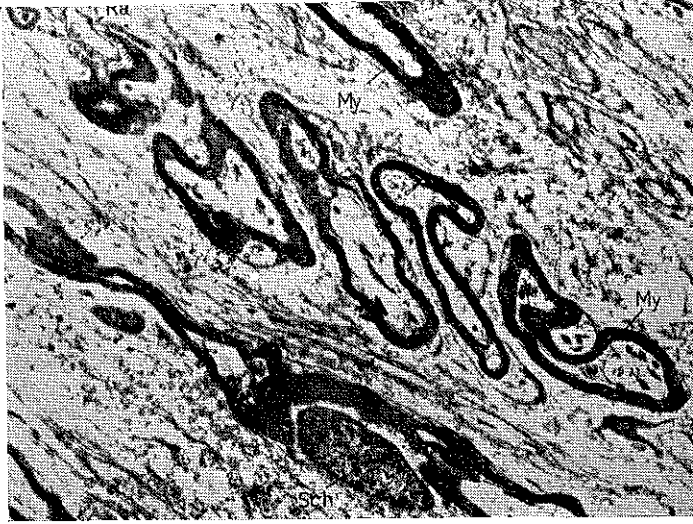## BULGULAR

Normal diş pulpasında görülebilen yapıların ultrastrüktürlerini aşağıdaki sıra dahilinde tetkik edebiliriz :

- a) Miyelinli ve miyelinsiz sinir lifleri,
- b) Kan damarları (Arterioller ve veneoller),
- c) Ara maddedeki lifler (prekollagen ve kollagen lifler),
- d) Çeşitli hücre tipleri.

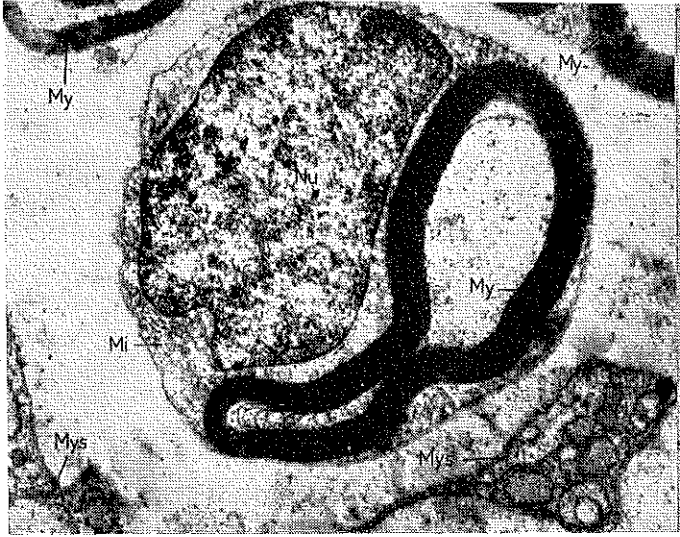
a) Miyelinli ve miyelinsiz sinir lifleri :

Materyel ve metotta belirtildiği gibi pulpanın apexden itibaren 3 mm. uzaklıkta alınan kesitlerde ara madde içinde yerleşmiş bol miktarda miyelinli ve miyelinsiz sinir liflerine rastlanır (Resim : 4). Sinir liflerinin çapları farklı olup boyuna kesitlerde uzun olan sinir lifleri ancak fotomontaj sureti ile bir kaç resimde gösterilebilir. Küçük büyütmelerde miyelin lamelleri elektron optikçe kesif görünümündedir. Schwan hücresi, axon bilhassa enine kesitlerde daha güzel seçilmektedir (Resim : 5, 6). Axonu teşkil eden neuroflamentler bu bölgede

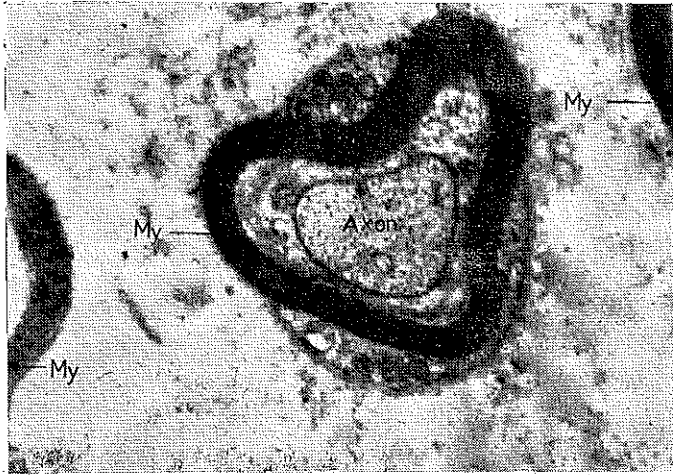


**Resim 4. : Pulpa Dentiste miyelinli sinir lifleri. My-Miyelin lamelleri. Ra-Ranvier boğumu. Schwan hücresi nukleusu. Büyütme : 4.800**

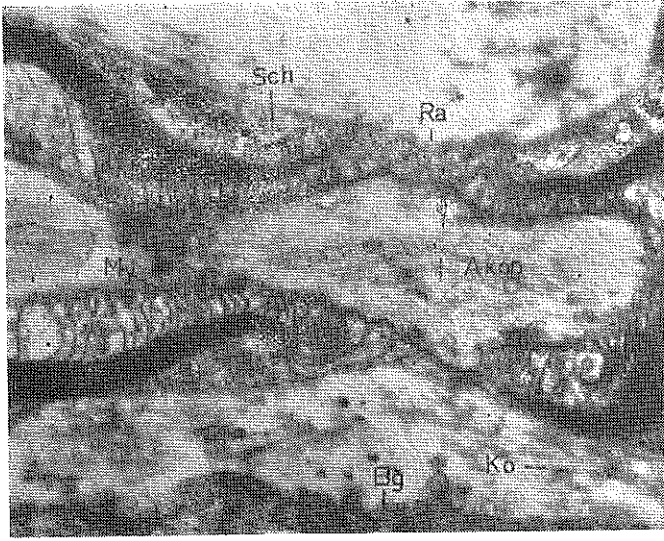
az sayıda olup sitoplazmada tek tük mitokondriumlara rastlanır. Ummiyetle miyelinsiz sinir liflerinde Schwan hücresinde 5-10 Axon görülür. Ranvier boğumları boyuna kesitlerde (Resim : 4, 7) görülmektedir. Miyelin lamellerinin Ranvier boğumları yakınındaki organizasyonu bilhassa (Resim : 7) de net bir şekilde göze çarpar. İnce kesit-



**Resim 5. :** Miyelinli ve miyelinsiz sinir liflerinin enine kesidi. My-Miyelin lamelleri. Mys.Miyelinsiz sinir lifileri. Mi.Sitoplazmada mitokondrium. Nu-Nukleus. Büyütme : 17.500



**Resim 6. :** Miyelinli sinir lifinin enine kesidi. Ortada axon ve miyelin lamellerinin dışında Schwann hücresinin sitoplazmasında mitokondriümlar. My-Miyelin lamelleri elektron optikçe kesif görünümündedir. Büyütme : 17.500



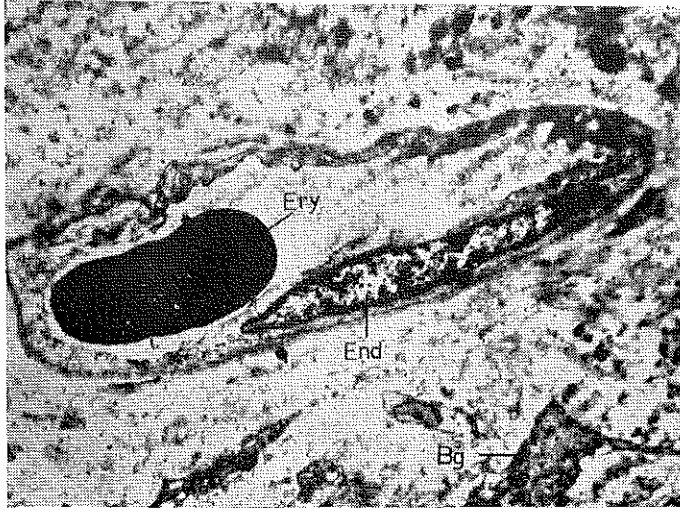
**Resim 7. : Ranvier boğumu hizasında miyelinli sinir lifinin boyuna kesidi. Ra-Ranvier boğumu. Sch-Schwann hücresi. My. Miyelin lamelleri. Ko-Kollagen lifleri. Bğ-Bağ dokusu. Ortada neuroflamentlerden ibaret axon. Büyütme : 20.000**

**Quinrme**

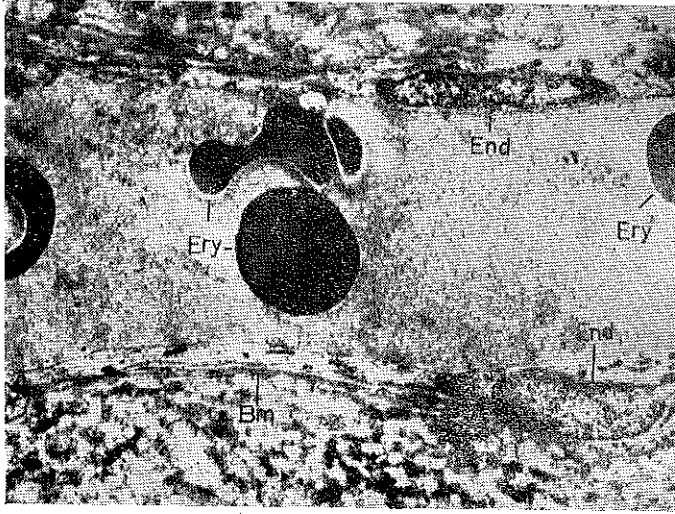
lerde ve büyük büyütmelerde miyelin lamellerinin klasik paralel dizilişi iyi bir şekilde seçilir.

b) Kan damarları (kapillerler ve veneoller).

Pulpa dentis kan damarları bakımından da çok zengindir. Prekapiller tipte çeşitli arterler pulpanın apex'inden itibaren kron'a doğru çeşitli seviyedeki kesitlerde görülür. Elektron mikroskopik resimlerde kapillerlere ve farklı genişlikte lumen ihtiva eden veneollere rastlanır. (Resm : 8) de bir kapiller kesidi görülmektedir. Kapiller, endoteliden ve ince belirli bir bazal membrandan yapılmıştır. Endotel hücresinin çekirdeği uzunluğuna oval, mekik şeklinde olup sitoplazması ise yer yer çok incelik adeta «Por» manzarası alır. Bazal membran ise çepeçevre kapilleri kuşatmıştır. Lumen içinde bir erythrocyt'in kesidi görülüyor. (Resim : 9) da ise lumeni geniş bir venin boyuna kesidini görüyoruz. Endotel hücrelerinin nukleusları keza uzun, oval mekik şeklinde olup sitoplazmanın dışında belirli bir bazal membran, çevredeki yapılardan veni sınırlamıştır. Lumen içerisinde muhtelif erythrocyt kesitleri görülmektedir. (Resim : 10) da ince bir arter ke-



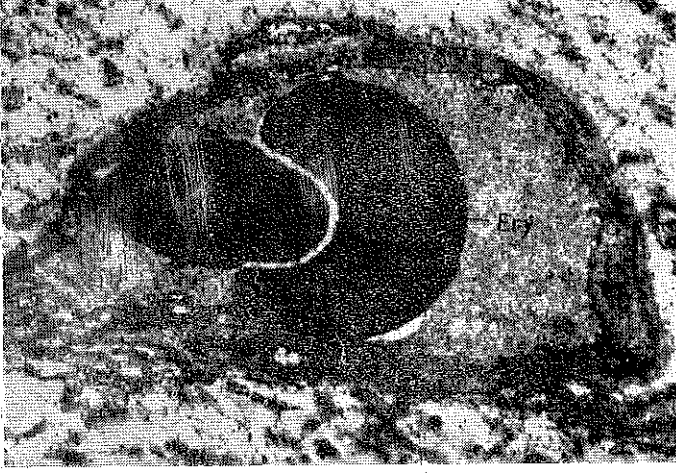
Resim 8. : Bir kapillerin enine kesidi. Ery-Eritrosit. End-Kapiller endoteşi. Bg-Bağ dokusu hücresi. Büyütme : 7.500.



Resim 9. : Geniş lümenli bir veneolun enine kesidi. Ery-Eritrosit. End-Endotel hücresinin nükleusu. Bm-Bazal membran Büyütme : 10.800.

sidinin elektron mikroskobik resmini görmekteyiz. Lumen içinde iki eryrocyt bulunmaktadır. Arter lumeninin, çepeçevre düz kaslardan ibaret bir tabaka ile kuşatıldığı seçilmektedir.





Resim 10. : İnce bir arter kesidi. Lumier çevresinde düz kas hücreleri. Ery-Eritrosit. Bütütme : 10.800.


c) Ara maddedeki lifler (Prekollagen ve kollagen lifler).

Ara maddede mevcut prekollagen ve kollagen liflerin elektron mikroskopik görünüşleri aynı olup, enine kesitlerde sinir lifleri etrafında daire şeklinde kümeler meydana getirmişlerdir. Küçük büyütmelerde boyuna rastlayan kesitlerde gerek kollagen ve gerekse prekollagen liflerin strüktürü iyice seçilemez. Halbuki büyük büyütmelerde bu liflerin segmental karakterli bir substrüktür gösterdiği göze çarpar. (Resim : 11) de görüldüğü gibi kollagen fibrillerdeki boyuna kesitlerde segmentler elektron optikçe açık ve koyu bölgeler olarak tefrik edilir. Segmentler arası 600 - 650 Angström kadardır.

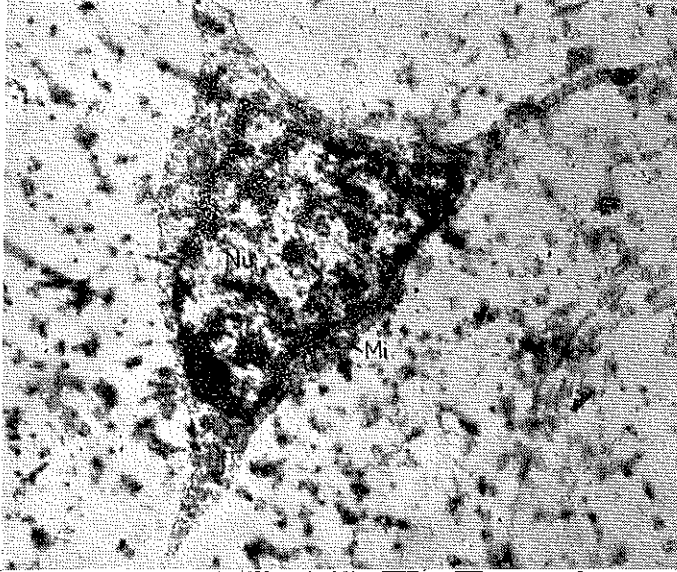
d) Çeşitli hücre tipleri

Elektron mikroskopik resimlerde görülen hücre tiplerini göstermiş oldukları morfolojik şekillerine ve strüktürlerine göre birkaç kısma ayırabiliriz.

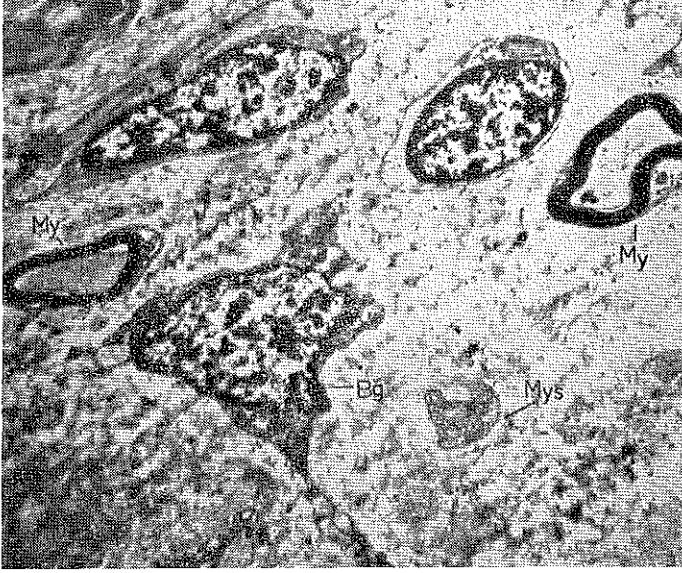1 — Yıldız şeklinde büyük nukleuslu hücreler. Bu tip hücrelerin sitoplazmaları dar bir sahaya sıkışmış olup ince uzantılarla aynı tip diğer hücrelerle bağlantı tesis ederler. Sitoplazmaları içinde yer yer mitokondriumlara rastlanır (Resim : 12). Ayrıca sitoplazma içinde farklı büyüklükte vakuoller mevcuttur (Resim : 13). Bu guruba dahil



Resim 11. : Kollagen ve prekollagen liflerin enine ve boyuna kesidini gösterir elektron mikroskopik resim. Büyütme : 40.000.



Resim 12. : Pulpa Dentis de rastlanan yıldız şeklindeki bağ dokusu hücresi. Nu. Nukleus. Mi-Mitokondrium. Nukleus kromatini elektron optikçe kesifdir. Büyütme : 12.500.



**Resim 13. : Muhtelif bağ dokusu hücre tiplerini gösterir elektron mikroskopik resim. My-Miyelin lamelleri. Bg-Yıldız şeklinde hücre. Resm'in yukarı-sında Pericyt görülmektedir. Mys-Miyelinsiz sinir lifi. Büyütme : 6.800.**

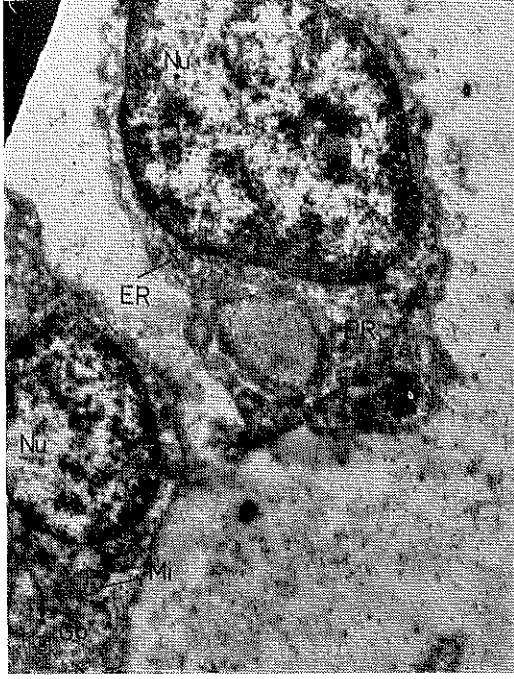hücrelerin nükleusları büyük ve girintili çıkıntılıdır. Nükleusdaki kromatik maddesi elektron optikçe koyu ve açık sahlar şeklinde görülür. Bu tip hücreler, bazı yazarların belirttikleri fibroblast veya symsidium teşkil eden mesenchymal hücrelerle identiktir.

2 — Oval çekirdekli, uzunca, mekik tarzındaki hücreler. Bu tip hücrelerin nükleusları boyuna kesitlerde oval görünüşlü olup çevreleri muntazamdır. Hücre sitoplazması azdır. Bulunduğu yerler damarların yakınıdır. (Resim : 13 Bu tip hücreler bazı yazarların Pericyt, marchant hücreleri veya differentie olmamış mesenchym hücreleri olarak vasıflandırdıkları hücreler görünümündedir.

3 — Muntazam yuvarlağa yakın oval çekirdekli az sitoplazmalı ara tip gösteren hücreler. Bu hücrelerin sitoplazmaları elektron optikçe açık renkli bir muhteviyatla doludur. Bu tip hücrelerin diğer tip hücrelere dönüşebileceği kanaatindeyiz.

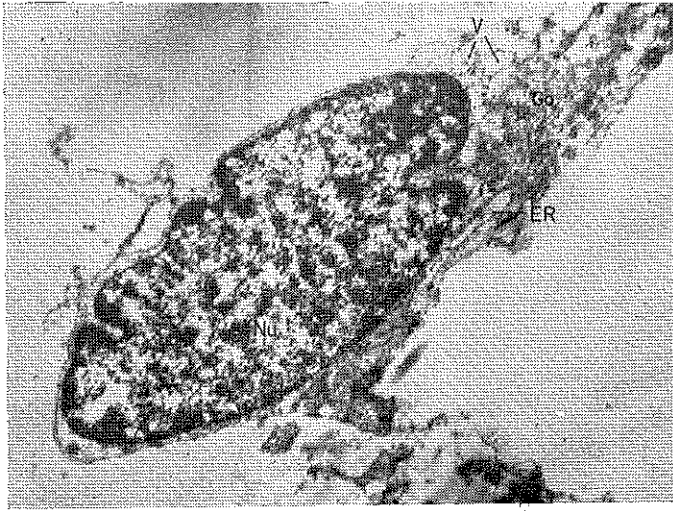
4 — Odontoblastlar.

Pulpanın orta kısmına yakın yerden geçen kesitte bir odontoblast (Resim : 14), krona yakın yerden geçen kesitte de bir odontoblast (Resim : 15) görülmektedir. Odontoblastın nüvesi oval veya ovale

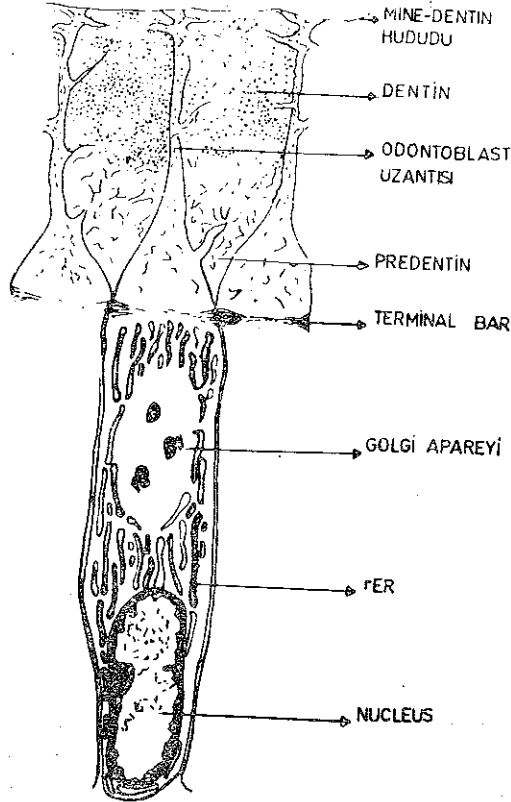


**Resim 14. : Odontoblastın elektron mikroskopik resmi. Nu-Nükleus Go-Golgi sahası. ER-Granüler endoplazmik retikulum. Mi-Mitokondrium. V-Vakuoller. Büyütme : 22.400.**

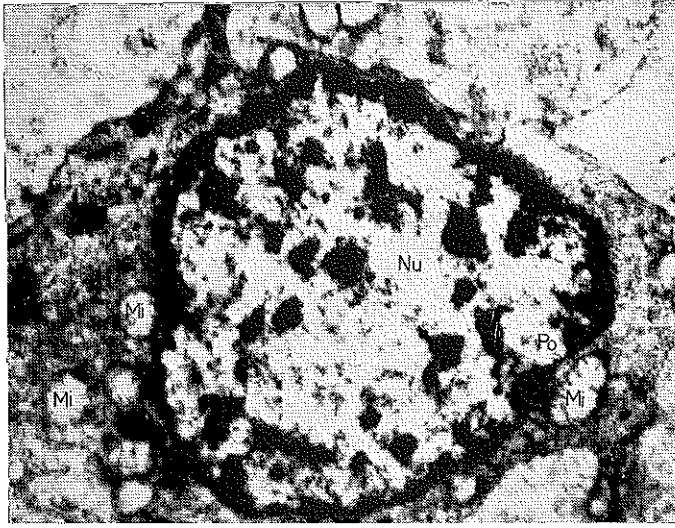
yakın olup hücrenin alt kısmında bulunur. Hücre sitoplazması farklı genişlikte granüler endoplazmik sisternalar ile doludur. Golgi aparatı nükleus ile odontoblastik uzantı arasındaki sahada bulunur. Golgi aparatının yakınında vakuoller ve sitoplazma içinde crista tipinde mitokondrionlar mevcuttur. Pulpa içinde odontoblastın uzantısı ancak çok kısa bir mesafeye kadar takip edilebilir. Nükleus kromatini elektron optikçe farklı kesafettedir. Odontoblastların ultrastrüktürlerine ait şematik bir resimde oluşumlar (Resim : 16) da görülmektedir. Bu şematik resim WARSHAWSKI'nin modelinden modifiye edilerek alınmıştır. (Resim : 17) de bir odontoblast'ın nükleus hizasından geçen enine kesidi görülmektedir. Sitoplazmada mitokondrionlar, Nükleus membranı porları seçilmektedir.



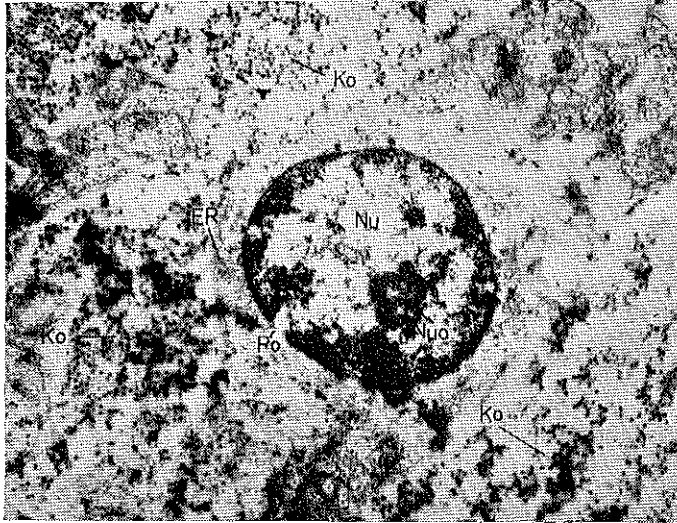
Resim 15. : Bir başka odontoblast. Nu-Nukleus. Go-Golgi apareyi ER-Granuler endoplazmik retikulum. V-Vakuoller. Büyütme : 17.500.



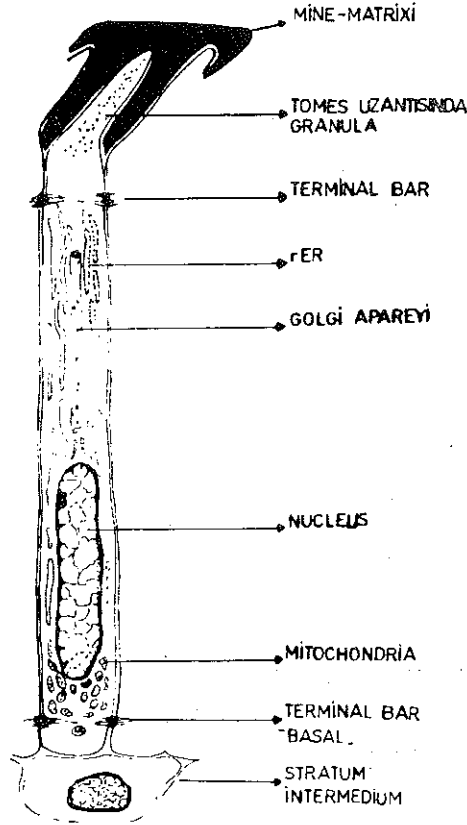
Resim 16. : Odontoblastın ultrastrüktürünü gösterir şematik resim (Warshawski) den modifie edilmiştir.



**Resim 17. :** Bir Odontoblastın neklevusu hizasından geçen enine kesidi. Nu-Nukleus. membranı poru. Mi-Mitokondrium. Büyütme : 20.000.



**Resim 18. :** Bir ameloblastın nuklevusu hizasından geçen enine kesidi. Ko-Kollagen ve prekollagen iplikler. Nu-Nukleus. Nuo-Nukleolus. Po-Nukleus membranı poru. ER-Granuler endoplazmik retikulum. Büyütme : 17.500.



**Resim 19. : Bir Ameloblastın ultrastrüktürünü gösterir şematik resim (Warszawsky ve Leblond) dan modifie edilmiştir.**

20 yaş gömük dişinden hazırlanan preparatta bir ameloblastın nucleüs hizasından geçen kesidin (Resim : 18) de görmekteyiz. Tek bir ameloblastın enine kesitte hexagonal görünüşü bârizdir. Nucleüs ve nukleolus belirlidir. Nucleüs membranında bir por net olarak seçilir. Sitoplazma içinde farklı genişlikte granüler endoplazmik retikulum sisternaları mevcuttur. Ameloblastın çevresinde prekollagen ve kollagen lif demetlerinin enine kesitleri görülmektedir. WARSHAWSKİ ve LEBLOND tarafından bir Ameloblastın ultrastrüktürünü gösteren şematik şekilde<sup>8</sup> (Resim : 19), bu hücrenin yapı elementlerini demonstratif olarak tanıtmak yerinde olacaktır.

## TARTIŞMA VE SONÇ

Pulpa dentisin ışık mikroskobunda görülebilen yapı elementlerinin elektron mikroskobik incelenmesinde, aletin ayırma gücünden istifade edilerek, ultrastrüktürleri belirli hale konmuştur. Miyelinli sinir liflerindeki miyelin lamellerinin paralel dizilişi, Ranvier boğumu hizasında lamellerin tertip tarzı, prekollagen ve kollagen ipliklerin segmental karakterde görünüşü, golgi apareyi, mitokondriyumlar, endoplazmik retikulum, nukleus porları gibi yapılara ait elektron mikroskobik bulgularımız bu alanda yapılmış çalışmalar ve genel bilgilerle uygunluk göstermektedir. 1, 2, 6, 8, 9, 10.

Gerek odontoblast ve gerekse ameloblast'a ait elektron mikroskobik resimler WARSHAWSKİY ve LEBLOND'un 7, 8, 11. bildirilerine uymaktadır. Gömük bir yirmi yaş dişinin pulpasından elde ettiğimiz enine kesitlerde bir ameloblast hücresi müşahede ettik. Hücrenin görünüşü WARSHAWSKY'nin 11 ameloblast hücresine ait elektron mikroskobik resmine tamamiyle intibak etmektedir. Bir ameloblast hücresinin pulpada neden rastlandığının izahı için daha geniş çalışmalara ihtiyaç bulunduğu kaniyiz. Ancak pulpa numunesini bir gömük dişten aldığımızı yeniden işaret etmek isteriz.

Pulpa dentisindeki fibroblastların ultrastrüktürü üzerindeki görüşlerimiz, doku kültüründe üretilmiş insanın normal fibroblastlarındaki yapılara büyük bir benzerlik göstermektedir. (5)

Sonuç olarak kendi imkânlarımızla hazırladığımız normal pulpa dentisin ultrastrüktürüne ait bu çalışmamızla ileride yapılacak ve bazı problemleri kapsıyacak özel çalışmalara ilk adımı atmış bulunuyoruz. Bu tip konularla meşgul olmak isteyen diş hekimi arkadaşlarla her zaman için teşrik-i mesaiye hazır olduğumuzu belirtmek isteriz.

### Ö Z E T

Bu çalışmada insanın normal pulpa dentisinin yapı elementleri elektron mikroskopla incelenmiştir. Miyelinli ve miyelinsiz sinir lifleri, kapillerle, veneoller, çeşitli hücre tipleri ve odontoblastlar, prekollagen ve kollagen ipliklerinin ultrastrüktürleri demonstre edilmiştir. Ayrıca preparasyon tekniğine ait bilgi verilmiştir.

### Z U S A M M E N F A S S U N G

«Elektronenmikroskopische Untersuchungen über den Feinbau der Pulpa Dentis».



In der vorliegenden Arbeit wurden die Bauelemente der normalen Pulpa Dentis des Menschen elektronenmikroskopisch untersucht. Es wurden die Ultrastrukturen der markhaltigen und marklosen Nervenfasern, der Kapillaren, Veneolen, von verschiedenen Zelltypen und von verschiedenen Zelltypen und von Odontoblasten, prekollagen und Kollagenfibrillen aufgezeigt. Darüber hinaus wurde die Präparations-technik erläutert.

### S U M M A R Y

«The preliminary study on the ultrastructure of dental pulp with electron microscope»

This article is about the study of the structural elements of the normal dental pulp under electron microscope. The ultrastructures of myelinated and unmyelinated nerve fibres; of capillaries, small veins, various cell types, odontoblasts; and of precollagen and collagen fibers have been demonstrated.

In addition, information on the preparation technique has been given.

### R E S U M E

«Les études préliminaires sur l'ultrastructure de pulpa dentis avec microscope électronique.»

Dans ce travail on a étudié les éléments structurels de pulpa dentis avec un microscope électronique et on a démontré les ultrastructures des capillaires, des veneoles, des odontoblastes, des fibres collagènes et précollagènes, des fibres de nerf myélinisé ou non myélinisé et des divers cellules pulpaire. Et enfin on a donné des informations sur la technique de préparation.

### L İ T E R A T Ü R

- 1 — **Ata, P.** : Konservatif diş tedavisi. Yenilik Basım Evi. İstanbul. 1966, s. 14-20
- 2 — **Bargmann, W.** : Histologie und mikroskopische Anatomie des Menschen. 6. Aufl. Georg Thieme Verlag. Stuttgart 1967, s. 419.
- 3 — **Cireli, E.** : Elektron mikroskopun gelişmesi, genel prensipleri, kullanılmasına ait genel bilgiler. E. Ü. Tıp Fak. Mec. 5 : 3, 381-395, 1966.
- 4 — **Cireli, E.** : Elektron mikroskopik çalışmalarda preparasyon tekniği ve özellikle epon bloklama metodunun farklı dokulara tatbiki. E. Ü. Tıp Fak. Mec. 6 : 3, 319-337, 1967.
- 5 — **Cireli, E.** : Beitrag zur Ultrastruktur menschlicher Fibroblasten in vitro. Acta anat. 76 : 25-34, 1970.
- 6 — **Erençin, Z.** : Genel Histoloji. 2. Baskı. Ankara Üniversitesi Basımevi. 1969, s. 41-84.

- 7 — **Garant, P. R., and Nalbandian, J.** : Observation on the ultrastructure of ameloblasts with special reference to the Golgi complex and related components. *J. Ultrastruct. Res.* 23 : 427, 1968.
- 8 — **Ham, A. W.** : *Histology*, 6. Ed. J. P. Lippincott Co. Philadelphia, 1969, s. 662-672.
- 9 — **Meyer, W.** : *Die Zahn - Mund und Kieferheilkunde*. Verlag v. Urban und Schwarzenberg. München u: Berlin 1958, s. 271-278.
- 10 — **Pischinger, A. und L. Stockinger** : Die Nerven der menschlichen Zahnpulpa. *Z. Zellforsch.* 89 : 44-61, 1968.
- 11 — **Warshawsky, H.** : The Fine Structure of Secretory Ameloblasts in Rat Incisors. *Anat. Rec.* 161 : 211-230, 1968.