

Perimandibuler Ligatürler ve uygulama alanları

Selda ERTÜRK (*)
Erdoğan ÇETİNGÜL (**)

Literatürde, total veya parsiel dişsiz çene kırıklarının repozisyonundan sonraki fiksasyonu için değişik metodlarla, çok çeşitli ligatürler tarif edilmiştir. Bu metodlar içinde bulunduğumuz yüzyılda geliştirilen ve geniş bir uygulama alanı bulan «perimandibuler ligatürler» önem kazanmışlardır.

Perimandibuler ligatürler, ilk defa G. V. Black tarafından kullanılmış, daha sonraları da Gilmer 1901, Gordon 1937, Ivy 1938, Jones 1939, Parker 1942 tarafından modifiye edilerek uygulanmışlardır. Thoma (8) Ginestet, Merville (2).

Son yıllarda ise yalnız alt çene kırıklarında değil, Pierre Robin sendromunda, kollum kırıklarının extansiyon tedavilerinde de Krüger tarafından kullanılan modifiye şekli, uygulamasının kolaylığı bakımından önem kazanmıştır. Krüger (3) (4), Quarcoo (5) Ertürk (1). Bunlardan başka alt çenede yapılan submüköz vestibuloplasty operasyonlarında derinleştirilen vestibulumun yeni aldığı pozisyonda fikse etmek içinde perimandibuler ligatürlerden faydalanılmıştır. Starshak (7).

Kliniğimizde perimandibuler ligatürleri uyguladığımız iki vak'ayı takdim ediyoruz.

(*) E. Ü. Diş Hekimliği Fakültesi Cerrahi Kürsüsü Öğretim Görevlisi (Dr. Med. Dent).

(**) E. Ü. Diş Hekimliği Fakültesi Cerrahi Kürsüsü Asistanı

VAK'A — 1. M. U.

Prot. 2018 6.3.1972

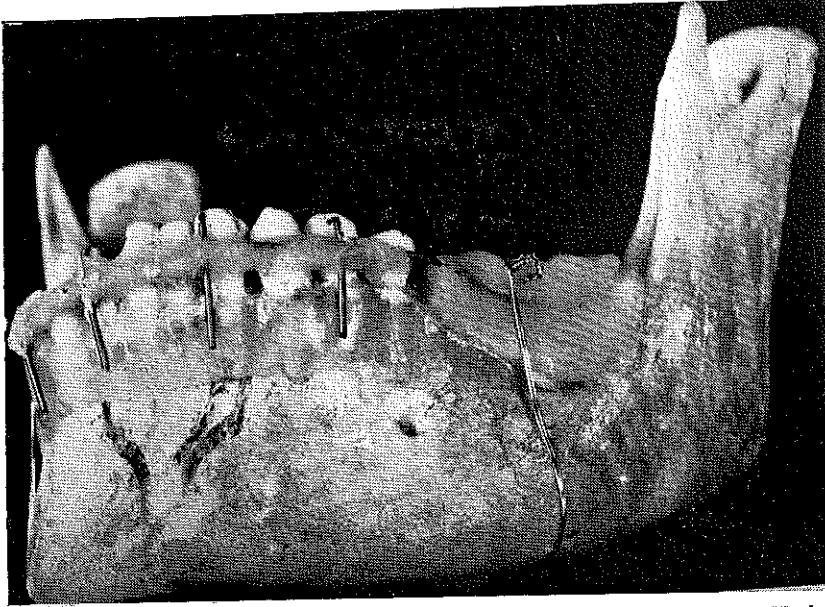
Parsiyel dişli bir hastada mandibula kırığı.

42 yaşında şoför olan hastamızda trafik kazası sonucu alt çene kırığı başta ve yüzde yumuşak doku yaralanmaları olmuştur. Kaldırıldığı ilk hastahanedeki baş ve yüzdeki yumuşak doku yaraları tedavi edilmiş ve bir hafta sonra çene kırığı nedeni ile kliniğimize sevk edilmiştir.

Klinik ve röntgenolojik muayene sonunda symphysis mandibulae'nin sağ ve sol tarafında vertikal uzanan iki kırık hattı ile 42, 41-31 dişlerin apex'leri hizasında yer alan bir processus alveolaris kırığı tesbit edildi. 42, 41-31 dişler kırık parça ile birlikte labial istikâmette bir dislokasyon gösteriyordu.

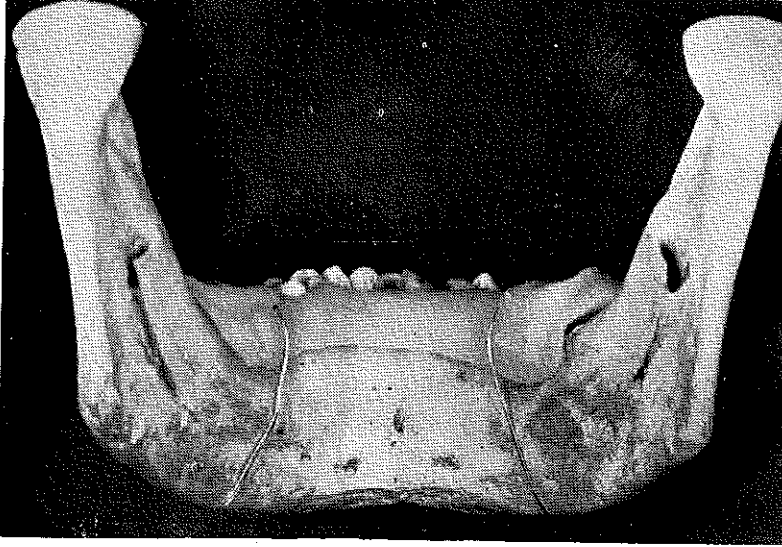Hastanın mevcut dişleri : 17, 17, 13, 12 - 23, 28; 44, 43, 42, 41 - 31, 32, 33, 34, 35.

Çift taraflı mandibuler regional anestezi altında, mevcut dişlerden yararlanarak alt çeneye ve ayrıca üst çeneye Schuchardt'in (6) «tel-akrilik» şinesi tatbik edildi. Ayrıca alt çenenin noksan dişler kısmına otopolimerizan akrilikten bir plak yapıldı. Alt çeneye tatbik edilen şinenin her iki ucu bu akrilik plak içinde sonlandı. Akrilik plak alt çeneye iki perimandibuler ligatürle sıkıca tesbit edildi. (Resim 1a, 1b, 2) 0,3 mm çapında olan ligatür telleri bir reverdin iğnesi yar-

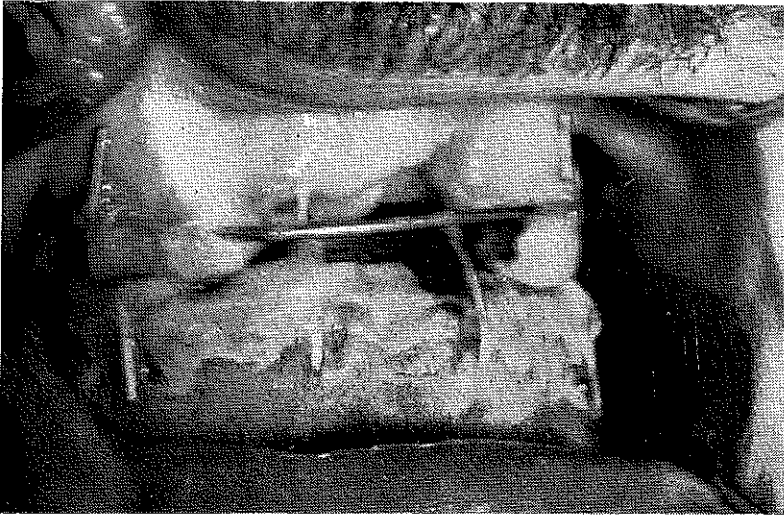


Resim : 1a — Hastaya tatbik edilen şinenin, lingual plâgın ve perimandibuler ligatürlerin demonstratif modeli

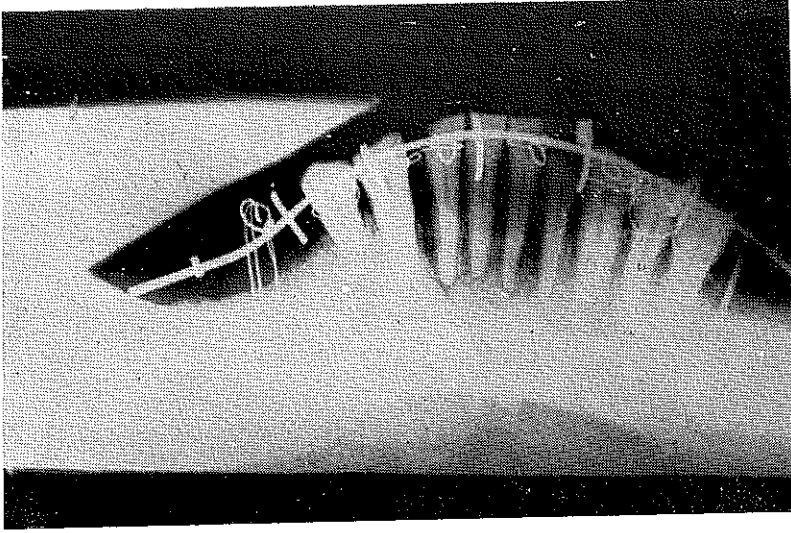
dimıyla mandibula etrafından geçirilerek akrilik plak üzerinde bağlandı. (Resim 3,4). Daha sonra intermaxiller ligatürlerle her iki çene fiks edilmiş oldu. Hastaya dört hafta sonra intermaxiller ligatürler yerine lâstik rondeller takıldı, iki hafta sonrada alt ve üst şineler ve her iki perimandibuler ligatürler çıkarıldı. Altı hafta sonunda iyi bir fonksiyonel iyileşme olduğu tesbit edildi.



Resim : 1b — Vak'a 1 Mandibula kırığı



Resim : 2 — Şinelerin hasta ağızındaki görünüşü.



Resim : 3 — 1 vak'ının röntgenolojik görünüşü.

VAK'A — 2 S. E.

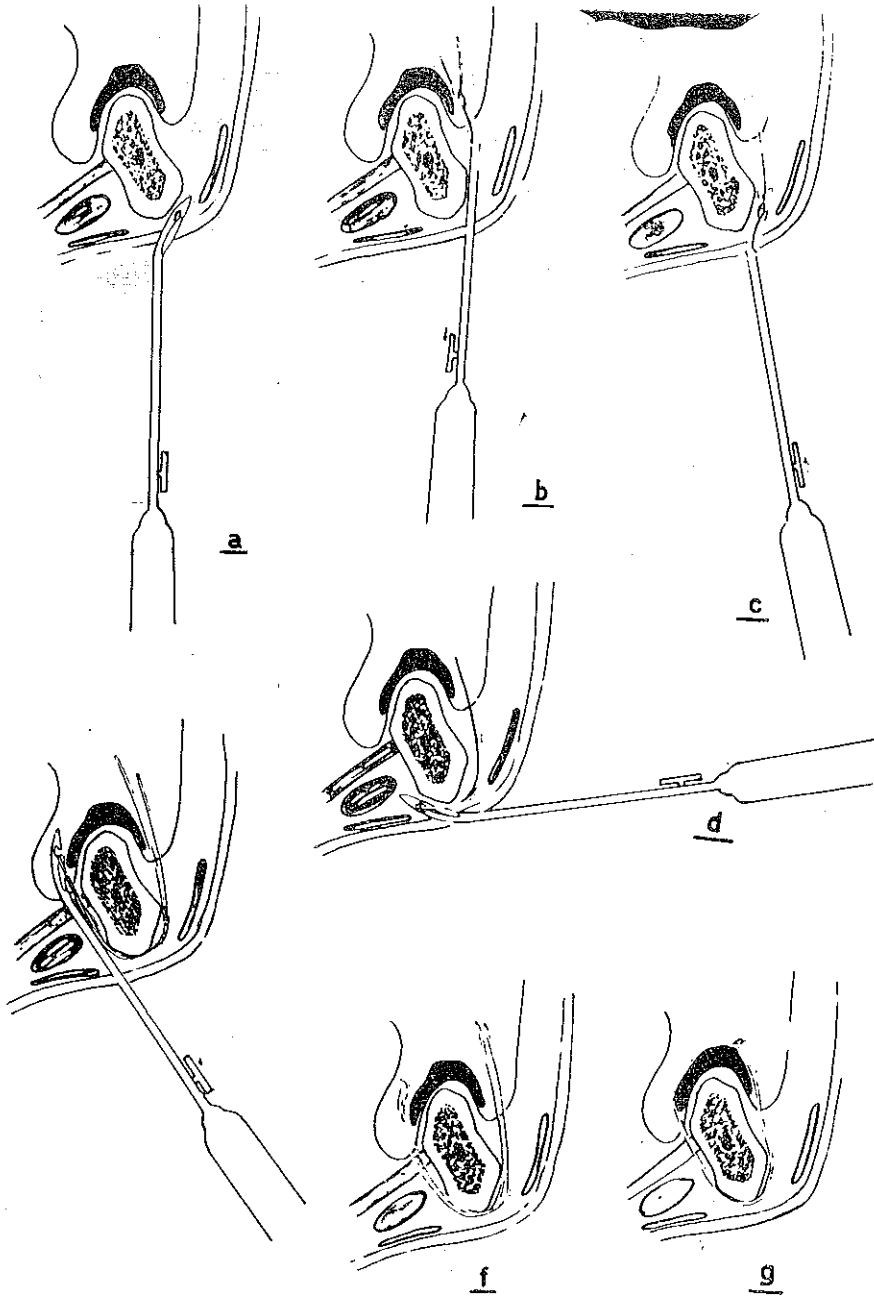
Op. No. 452 24.2.1972

Alt çenede iritasyon fibromu eksizyonu ve submüköz vestibüoplasti operasyonu.

51 yaşında olan hastamız yedi seneden beri total protez taşıyordu. Alt protezinin iritasyonu ile sağ alt frontal dişlere tekabül eden fornix vestibülü'nde oluşan bir fibrom nedeniyle kliniğimize baş vurdu. Yapılan tetkikte fibromun eksizyonu ile birlikte vestibül derinleştirilmesinin gerekli olduğu görüldü. Hastanın protezinin kenarları Kerr Stenci ile uzatılarak modele edildi. Tümörün eksizyonu ve vestibül'ün submüköz olarak derinleştirilmesinden sonra, alt protez perimandibuler ligatürlerle alt çeneye tesbit edildi (Resim 5,6).

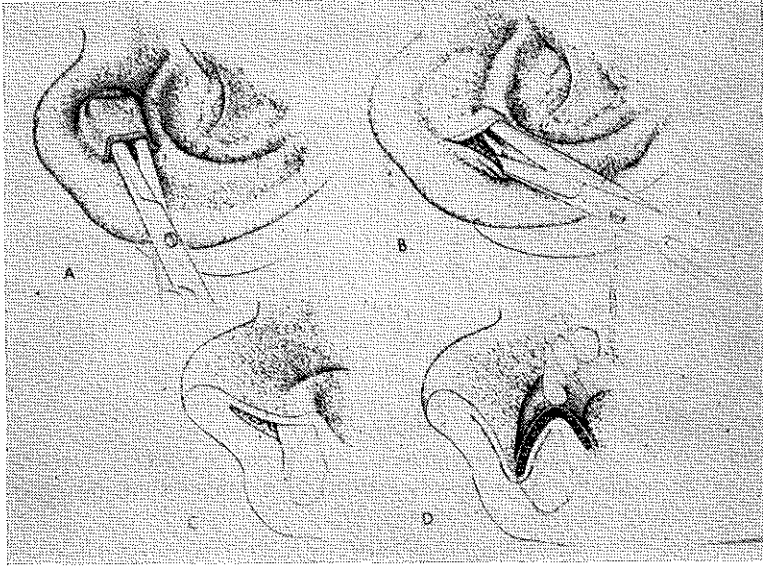
Bir hafta sonra ligatürler çıkarıldı. Hastanın operasyondan onbeş gün sonraki kontrolünde vestibülün derinleşmiş ve eksizyon yerinin serbest granülasyonla iyileşmiş olduğu görüldü.

Perimandibuler ligatürler bir reverdin iğnesi ile tatbik edildiklerinde extraoral olarak deride hiç bir sikatris bırakmazlar, ligatürün her iki ucu ağız içinde akrilik plak üzerinde birleştirilip istenildiği kadar bükülerek plak mandibulaya iyi bir şekilde adapte edilebilir. Kı-

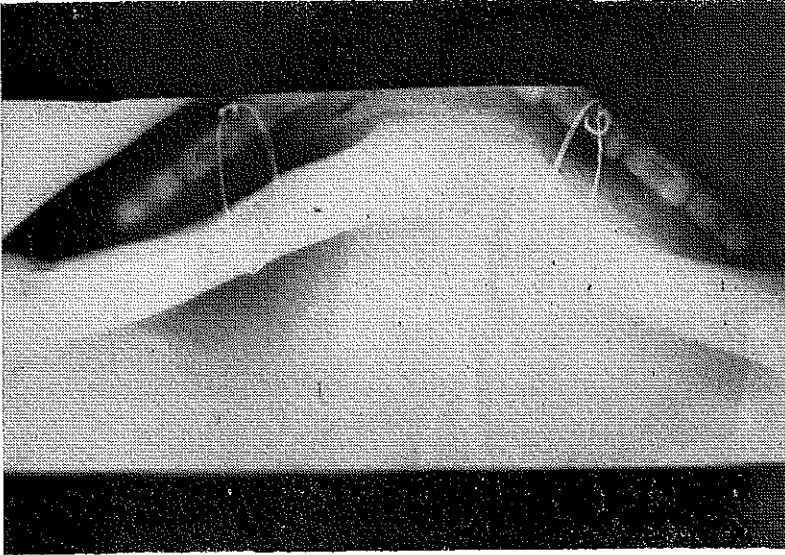


Rasim : 4 — Reverdin iğnesi yardımıyla ligatürlerin tatbik edilmesi.

rık tedavisinde diřsiz veya periyel diřli enelerde kırık ularının fiksasyonu kırık blgesinde ikinci bir travma yapmadan saėlanmıř olur. Btn bunlardan bařka tatbiki kolay ve abuk olup, zel malzemelere ihtiya duyulmaması nedeniyle perimandibuler ligatrler yaygın bir tatbik sahası bulmuřlardır.



Resim : 5 — Submkz vestibuloplasty operasyonu (Starshak, Preprosthetic oral surgery) den.



Resim : 6 — 2. vak'anın rntgenolojik grnř.

Ö Z E T

Bu yazıda, perimandibuler ligatürlerin kullanıma alanlarından bahsedilmiş ve bu ligatürlerin tatbik edildiği iki vak'a takdim edilmiştir.

R E S U M E

La méthode des ligatures péri-mandibulaires modifiée par Krüger, a gagné beaucoup d'importance et a trouvé un espace assez large d'application dans les cas de fractures du maxillaire inférieur, du syndrome de Pierre-Robin et dans les traitements à extension des fractures du collum.

Dans cet article, deux cas d'application des ligatures périmandibulaires ont été présentés. Le premier, la fracture du maxillaire inférieur chez un dente partiel, le deuxième, la vestibuloplastie submuqueuse appliquée après l'excision d'un fibrome d'irritation sur le maxillaire inférieur.

Les modes d'application de ces ligatures et les résultats post-opératoires ont été aussi décrits.

Z U S M M E N F A S S U N G

In vorliegender Arbeit wurde die Perimandibulären Ligaturen beschrieben und folgende Anwendungsmöglichkeiten zusammengestellt.

— Bei zahnlosen Unterkieferfrakturen.

— Bei der Extensionsbehandlung des Pierre-Robin Syndroms (nach Krüger).

— Bei doppelseitigen Kiefergelenksfrakturen im Kindersalter (nach Krüger).

— Bei Vestibulumplastie Operationen.

Die einfachen Anwendungsmöglichkeiten der Perimandibulären Ligaturen wurden am Beispiel zweier Patienten erörtert.

L I T E R A T Ü R

- 1 — **Ertürk, S.** : Pierre-Robin Sendromu ve tedavisi. İ. Ü. Dişhek. Dergisi, cilt 5, Sayı : 2, 1971.
- 2 — **Ginestet, G.** : Merville, L. C.; Fractures du maxillaire inférieur Procédés chirurgicaux, E. M. C., 3, 22073 K 30, 1958.
- 3 — **Krüger, E.** : Ein einfaches Geraet zur Extensionsbehandlung bei Pierre-Robin Syndrom und doppelseitigen Kollumfrakturen bei Kindern, Dtsch. zahnä Z. 7, 1969.
- 4 — **Krüger E.** : Kombinierte Extensions-und Aktivator behandlung zur funktionellen Therapie doppelseitiger Kiefergelenk-frakturen bei Kindern, Dtsch. zahnä Z. 26, 1971.
- 5 — **Quarcoo, E.** : Zur Therapie des Pierre-Robin-Syndroms. Med. Diss. 1969, Bonn
- 6 — **Schuchardt, K.** : Ein Vorschlag zur Verbesserung der Draht-Schienenverhaende. Dtsch, Zahn-Mund und Kieferheilkunde, 24, 1956.
- 7 — **Starshak, T. J.** : Preprosthetic oral Surgery St. Louis, 1971, The C. V. Mosby Co.
- 8 — **Thoma, K. H.** : Oral Surgery, Vol. I, St. Louis, 1959. Tere, C. V. Mosby Co.